壊死性リンパ節炎について

松山赤十字病院　内科　　奥　誠道

リンパ節腫脹について

- 正常リンパ節の大きさは通常1cm以下であり、これを超えるリンパ節はリンパ節腫脹と考える。
- 小児では成人と比較して、リンパ節を触知することが多い。
- 成人では健康状態でもソケイリンパ節の触知は、可能。その他の部位でも過去の感染の既往によりリンパ節を触知することがある。
- 1cm以下のリンパ節腫脹は悪性のことは少なく、3cmを超えると悪性の可能性が高い。

腫脹リンパ節の性状

・軟らかく圧痛があるリンパ節腫脹

感染症などによる炎症の疑いあり

・弾性硬で可動性があり、無痛性のリンパ節腫脹

悪性リンパ腫の疑いあり

・石のように硬く、周囲と癒着しているリンパ節腫脹

癌の転移の疑いあり

↓

一般的な目安であり、直接的な診断根拠にならない

血液病レジデントマニュアル第２版

リンパ節腫脹の原因

表 1　リンパ節腫大をきたす疾患

■**感染症**
細菌（例：化膿性細菌感染症，猫ひっかき病，梅毒，野兎病）
抗酸菌（例：結核，Hansen 病）
真菌（例：ヒストプラズマ症，コクシジオイデス症）
クラミジア（例：鼠径リンパ肉芽腫症）
寄生虫（例：トキソプラズマ症，トリパノソーマ，フィラリア）
ウイルス（例：EBV，サイトメガロウイルス，風疹，肝炎，HIV）

■**免疫系の良性疾患**［例：関節リウマチ，全身性エリテマトーデス，血清病，phenytoin などに対する薬剤過敏反応，Castleman 病，Rosai-Dorfman 病（sinus histiocytosis with massive lymphadenopathy），Langerhans 細胞組織球症，亜急性壊死性リンパ節炎（菊池-藤本病），川崎病，木村病］

■**免疫系の悪性疾患**（例：慢性・急性リンパ性白血病，非 Hodgkin リンパ腫，Hodgkin リンパ腫，アミロイドーシスを伴った多発性骨髄腫，悪性組織球症）

■**その他の悪性腫瘍**（例：がんのリンパ節転移）

■**蓄積性疾患**（例：Gaucher 病，Niemann-Pick 病）

■**内分泌疾患**（例：甲状腺機能亢進症，副腎不全，甲状腺炎）

■**その他**（例：サルコイドーシス，アミロイドーシス，皮膚病性リンパ節炎）

頻度の高いものを下線で示した．
［Armitage JO: Approach to the patient with lymphadenopathy and splenomegaly. Cecil Medicine, 23rd ed, Goldman L et al（eds）, Saunders Elsevier, 2007 より改変］

血液専門医テキスト

リンパ節腫脹の検査手順

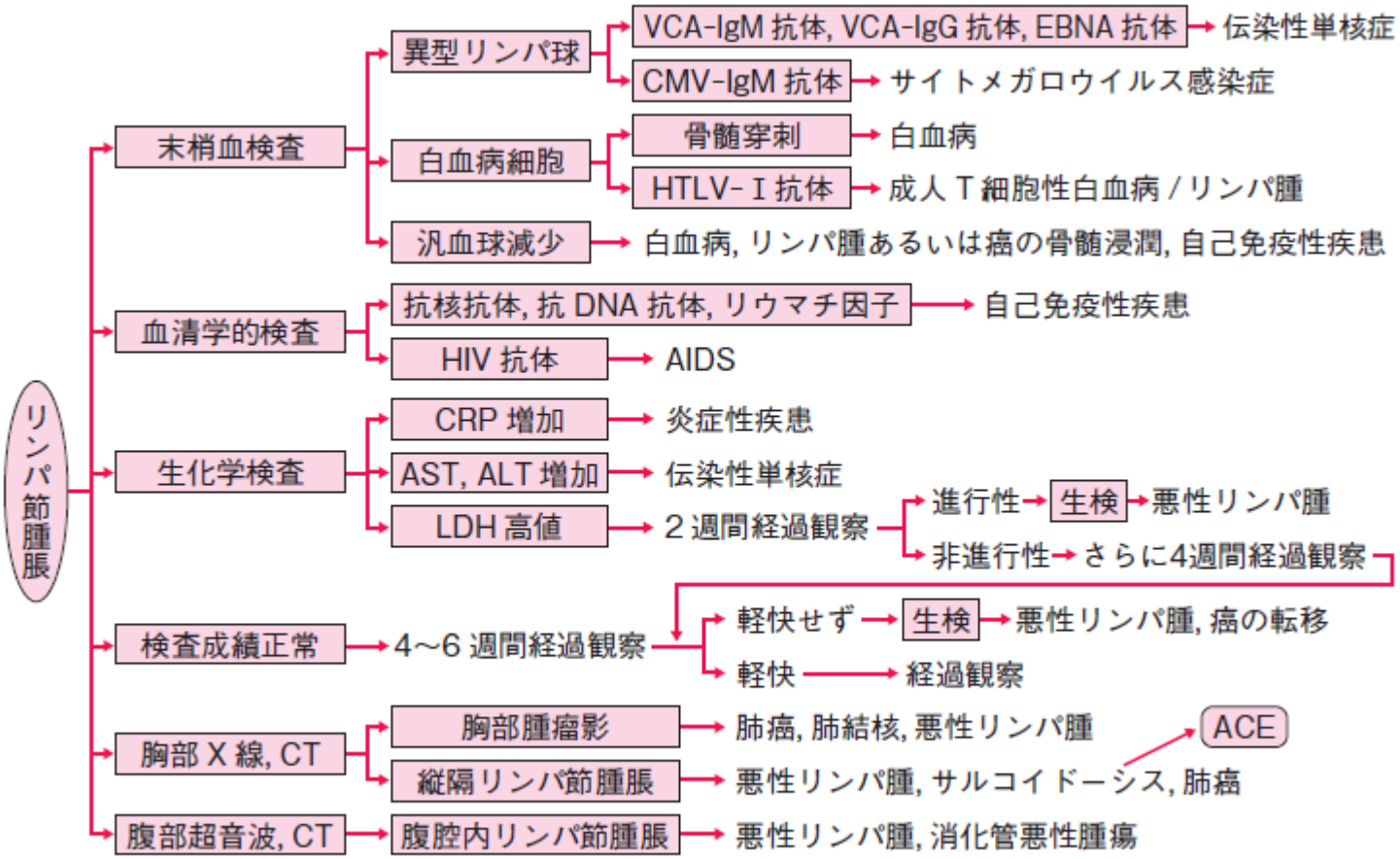

図 1-1 リンパ節腫脹の検査手順

悪性リンパ腫診療スキルアップ

壊死性リンパ節炎について

・1972年に福岡大学病理学教室の菊池昌弘教授によって発見され、藤本吉秀氏らに報告された。

・組織球性壊死性リンパ節炎（histiocytic necrotizing lymphadenitis）、菊池病などと呼ばれる。

・前駆症状として扁桃腫大を伴う上気道症状が出現し、それと前後して、圧痛を伴う主に頚部リンパ節腫脹を来たす。約40%の症例に38℃以上の発熱を認める。

・リンパ節腫脹は頚部に限局しており、多くは一側性である。約5%は全身表在リンパ節腫脹を認める。

小児感染免疫　Vol. 25　No. 2　175-179

壊死性リンパ節炎について

- 薬疹様の皮疹を約20%の症例に認める。
- 多くは、1-2か月以内に治療と関係なく治癒するが、数か月～数年後に約5%の症例が再発する。
- 20～30歳代の比較的若い女性に好発する。女性が男性の約2倍を占める。
- 血液検査では白血球減少、異型リンパ球の出現、赤沈亢進、AST/ALT/LDH/CRP上昇を認める。
- 稀に汎血球減少とともに血球貪食症候群を来たす。

小児感染免疫　Vol. 25　No. 2　175-179

壊死性リンパ節炎の病理像

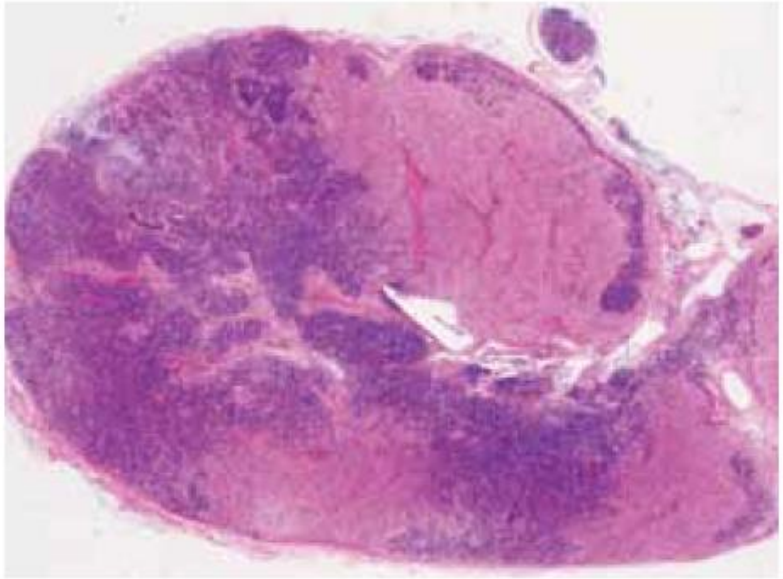

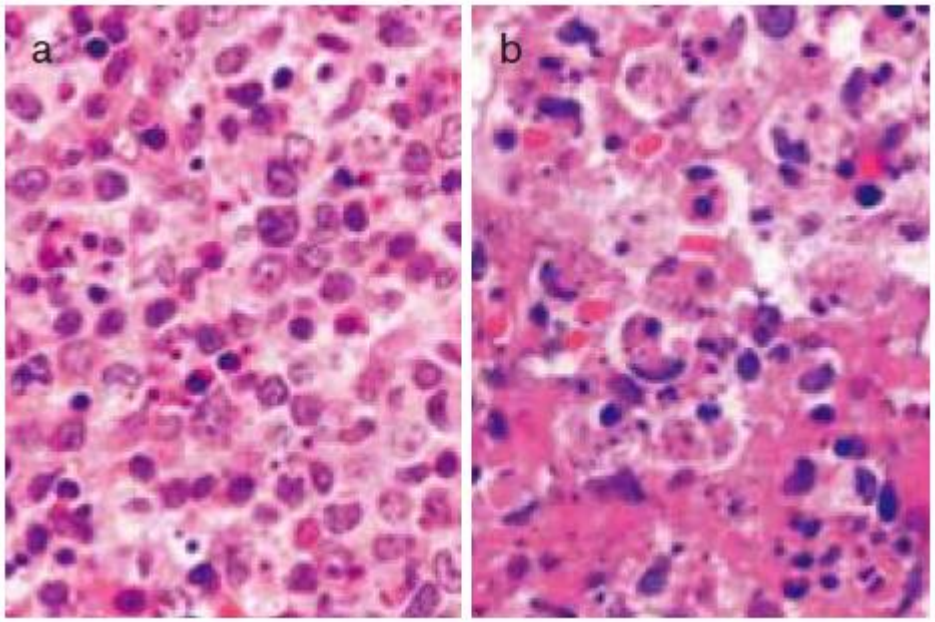

リンパ節の副皮質から皮質にかけて、巣状ないし広範に広がる境界が比較的明瞭な壊死巣を認める。そこに芽球化した大型リンパ球と組織球が増殖している。これらの細胞の間に核崩壊産物がみられ、一部は組織球に貪食されている。好中球の浸潤はみられない。

小児感染免疫　Vol. 25　No. 2　175-179　　血液専門医テキスト

壊死性リンパ節炎の病因論

・トキソプラズマ、エルシニア、EBV、CMV、HIV、HHV-6、HHV-8などの関連が疑われてきたが、直接的な原因は、不明である。

・本症は東洋人に多くみられるが、白人・黒人には極めて稀である。

・患者群のHLA classⅡの解析では、DPA1*01とDPB1*0202が正常日本人コントロールと比較して、有意に高い。DPB1*0202は、白人・黒人では低い。

小児感染免疫 Vol. 25 No. 2 175-179

壊死性リンパ節炎の治療

- 特異的な治療法はなくて、対症療法が中心となる。
- 高熱がみられ、症状が重篤な場合には、ステロイドを投与する。
- プレドニゾロン換算量 15～30mg/日から開始して、5日ごとに漸減していく。
- 治癒が遷延する症例や再燃を繰り返す症例は、悪性リンパ腫等の可能性を考えて、リンパ節生検を検討する。