

第2回血液検査機器技術セミナー 「自動血球分析装置における スキャッターから判る異常細胞」

平成24年度血液検査機器技術委員会

常名 政弘, 藤巻 慎一, 岡野 芳幸, 岸 孝彦, 久保田 浩,
三島 清司, 坂東 史郎, 海渡 健, 渡邊 眞一郎, 坂場 幸治,
田窪 孝行, 矢富 裕

検討内容

各社血球自動分析装置にて健常者検体と各種疾患の異常検体を測定し，スキッターの比較を行う

メーカーと機器は下記の通り

- A社；アボット：Cell-DYN Sapphire
- B社；エーアンドティナー：mythic200.T
- C社；シスメックス：XE-5000
- D社；シーメンス：ADVIA2120i
- E社；日本光電：Celltac ES
- F社；堀場製作所：PENTRA60
- G社；ベックマン・コールター：UniceIDxH 800

検討症例内容(急性白血病・骨髄系疾患)

検討時期 : 2012.01.24-2012.09.14

疾患	サンプル数	疾患	サンプル数
B-ALL	9	AML-M7	1
T-ALL	3	AML-MRC	2
AML-M0	1	MDS	19
AML-M1	3	CML	1
AML-M2	6	骨髄線維症	3
AML-M4	4	CMMOL	5
AML-M5	1	好酸球増多症	1
AML-M6	1	合計	60

検討症例内容（リンパ系疾患）

検討時期：2012.01.24－2012.09.14

疾患	サンプル数	疾患	サンプル数
慢性リンパ性白血病	17	成人T細胞白血病	10
濾胞性リンパ腫	10	セザリー症候群	5
び慢性大細胞型B細胞リンパ腫	5	未分化大細胞型リンパ腫	2
マントル細胞リンパ腫	1	顆粒リンパ球増加	11
形質細胞白血病	4	バーキットリンパ腫	6
脾濾胞辺縁帯リンパ腫	1	伝染性単核球症	10
		合計	82

白血球分類の原理

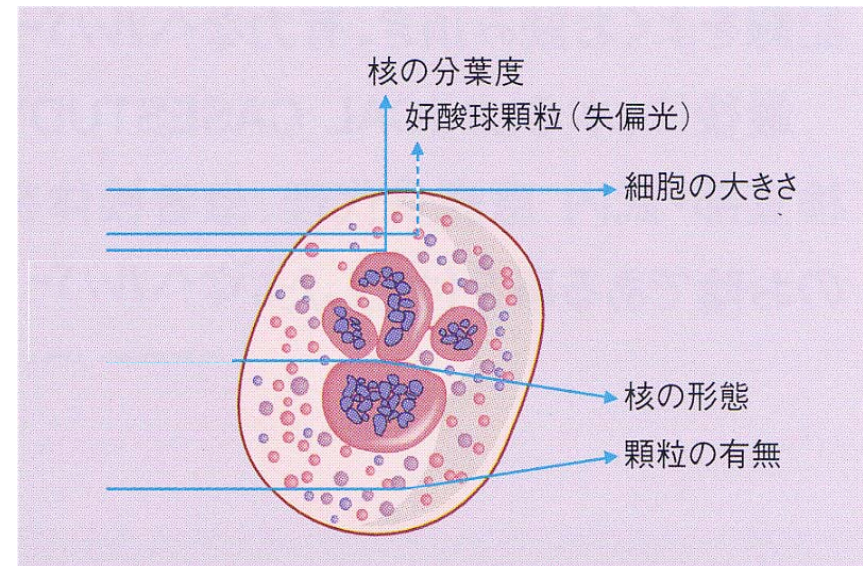
	測定原理
A社	5次元レーザー多角度偏光散乱分離法
B社	フローサイトメトリー法
C社	半導体レーザーによるフローサイトメトリー法
D社	細胞化学反応(ペルオキシダーゼ染色)
E社	半導体レーザーによるフローサイトメトリー法
F社	細胞化学反応(脂質染色)
G社	VCSnテクノロジー

A社白血球分類の原理

5次元レーザー多角度偏光散乱分離法

散乱光情報・蛍光情報

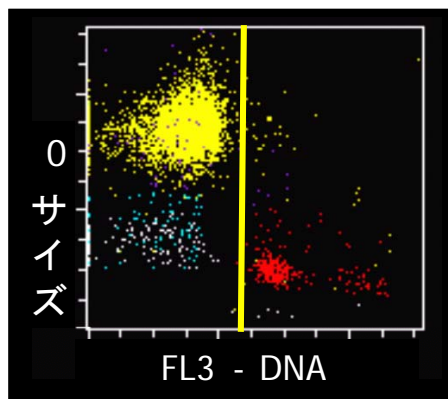
・ 0°	大きさ・数	←	前方散乱光
・ 7°	顆粒の有無		
・ 90°	核の分葉度	←	側方散乱光
・ 90°	失偏光 好酸球顆粒		
・ FL3	DNA量	←	蛍光



青色半導体レーザー

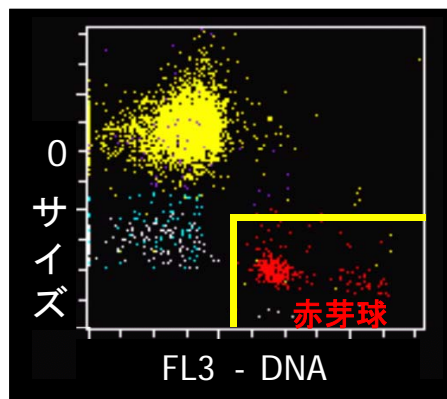
A社白血球分類の原理

ステップ1



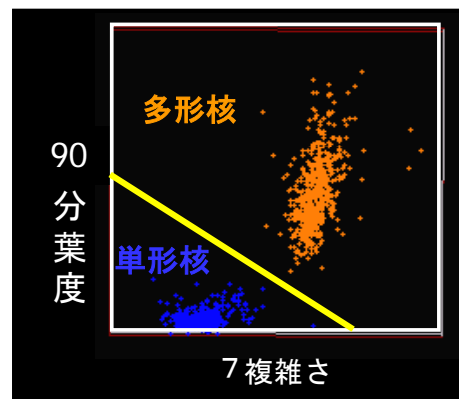
DNA染色

ステップ2



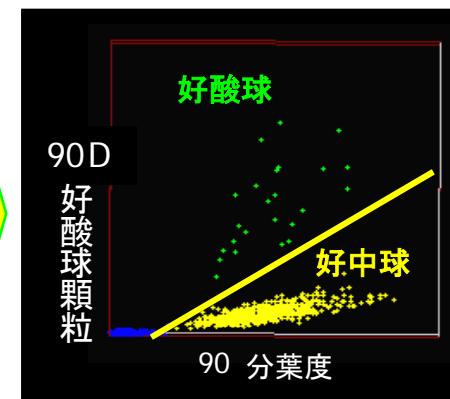
有核赤血球数算出

ステップ3




MONO-POLY分離

ステップ4



Neu-Eos分類

ステップ5

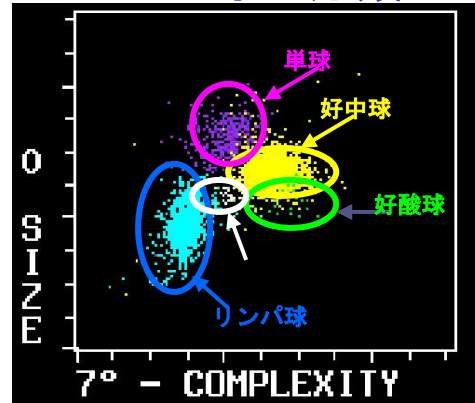


Baso分類



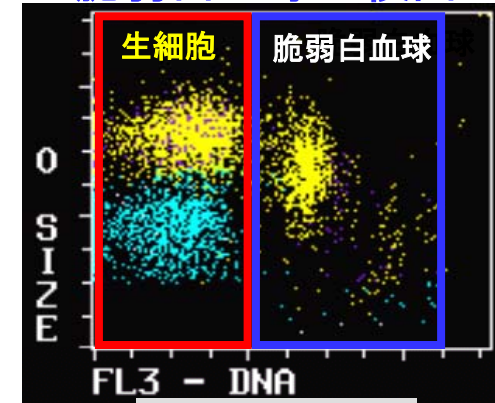
Mono-Lym分類

白血球5分類



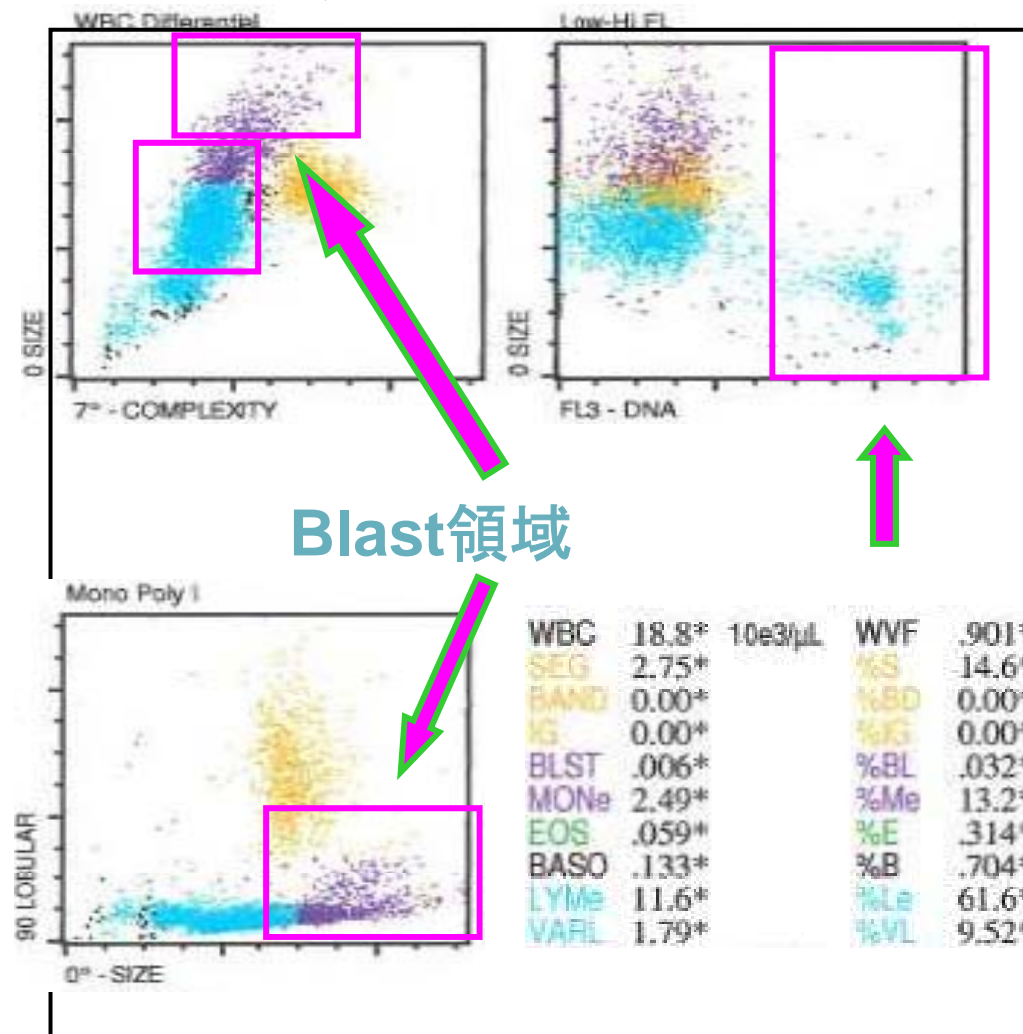
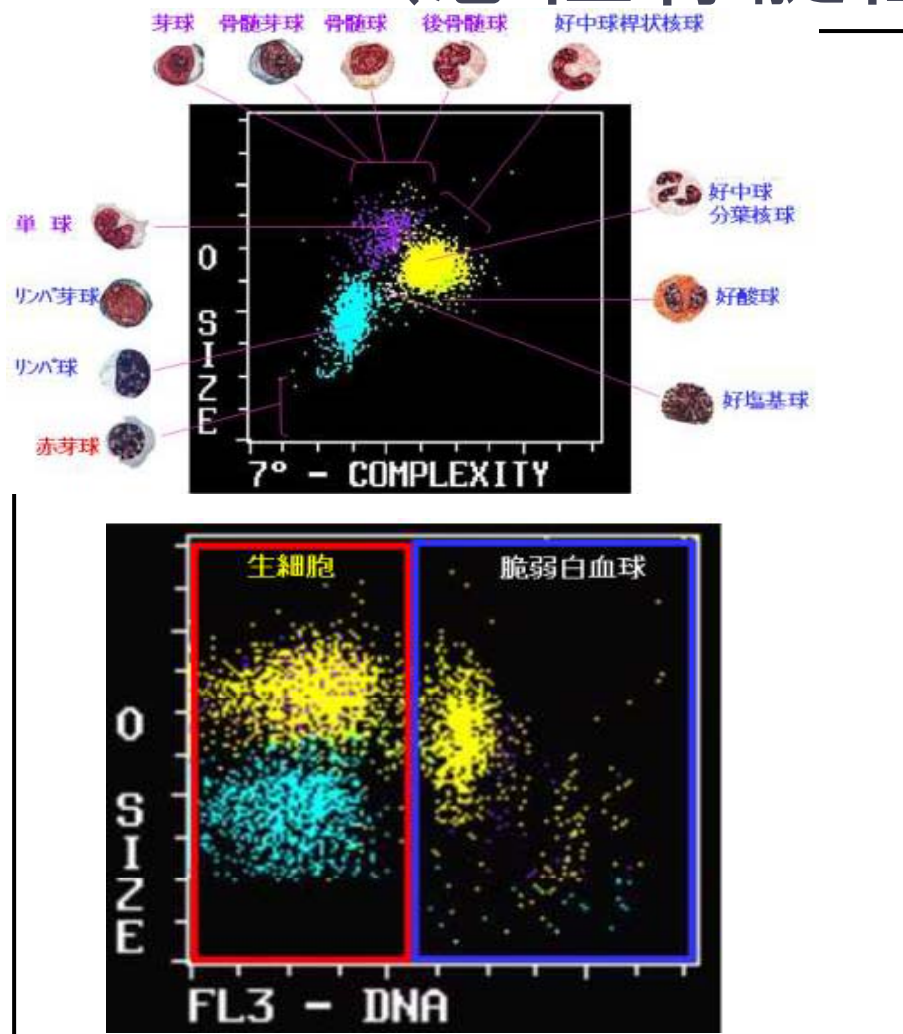
WBC 5diff

脆弱白血球の検出



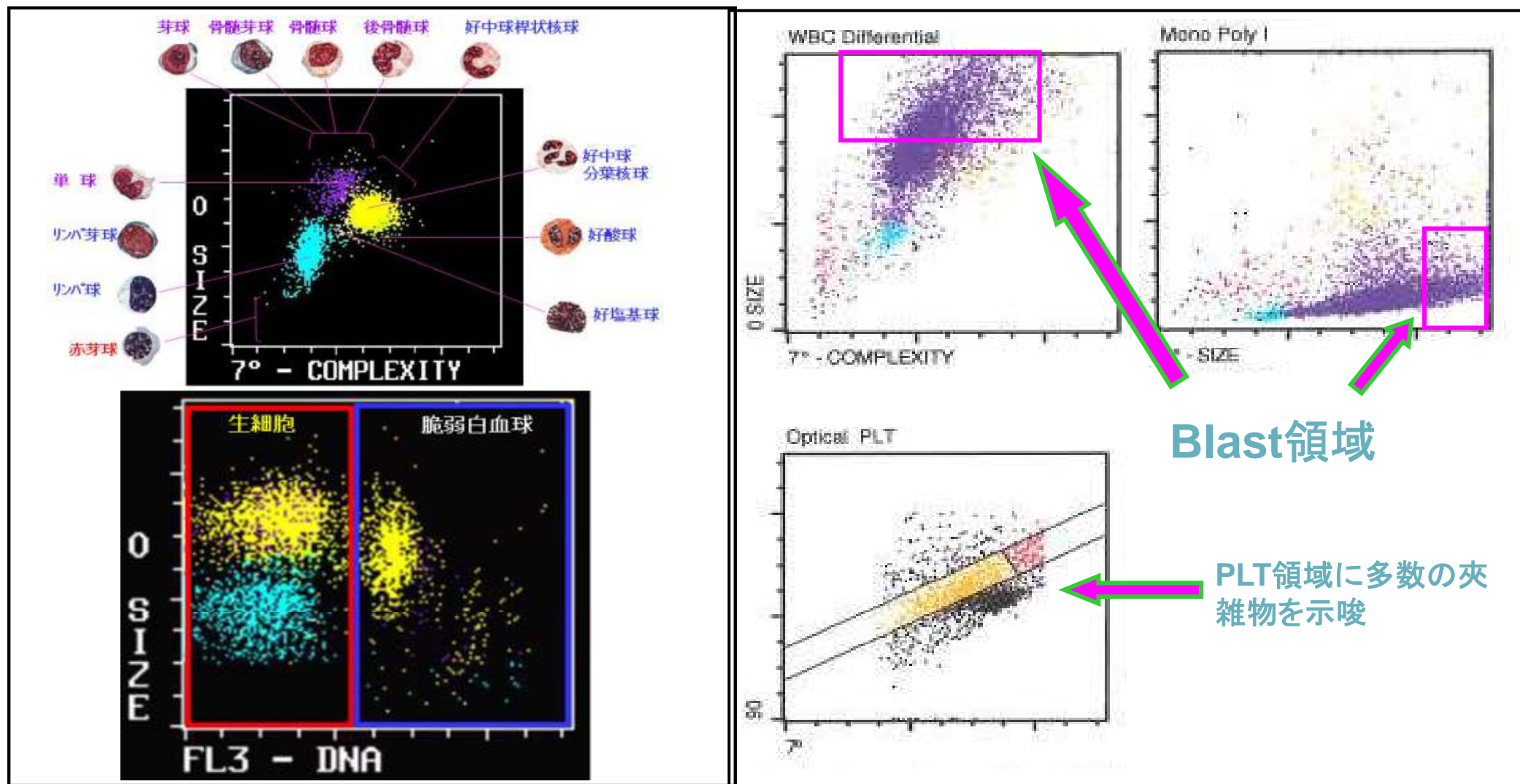
パイピリティ解析

AML-M0 (急性骨髄性白血病)



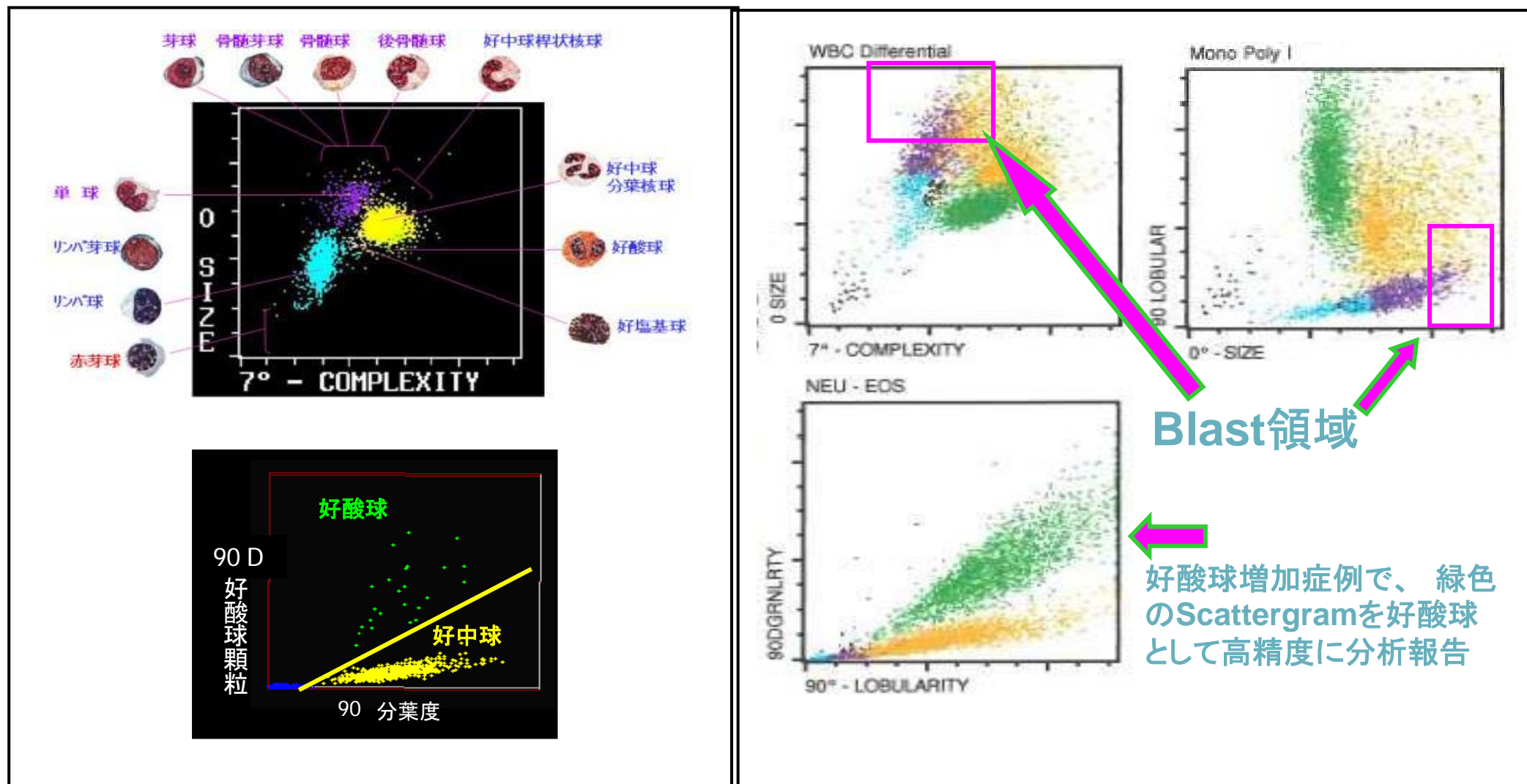
Blast, VALYMのFlagが表示され、FL3-DNA画面で、PI蛍光染色された脆弱細胞の存在が示唆された。(WVF値:0.901)

AML-M1 (急性骨髄性白血病)



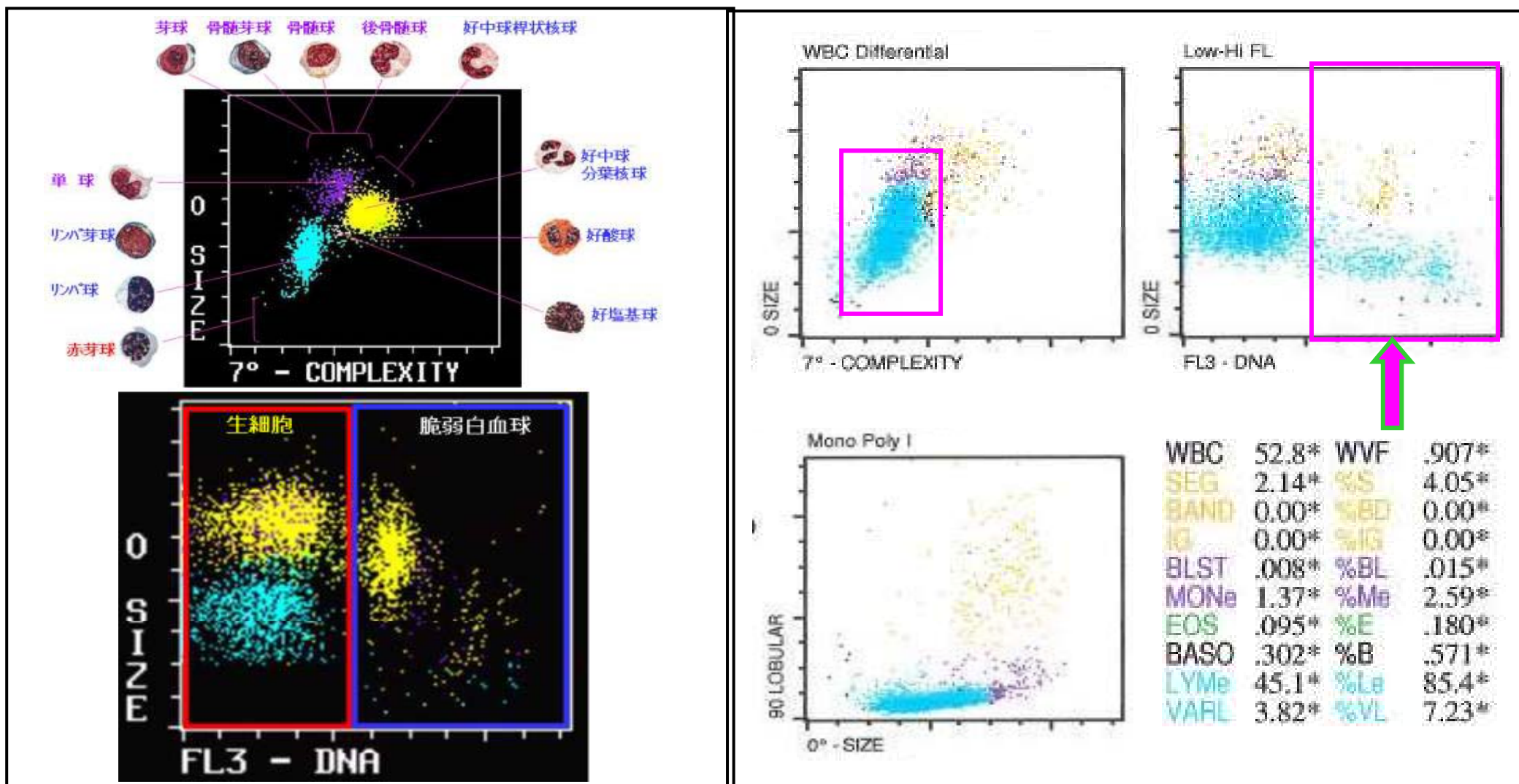
BlastのFlagが表示され、Mono-Poly画面でBlast領域に多数の細胞が確認された。

AML-M2に好酸球増加を伴った症例



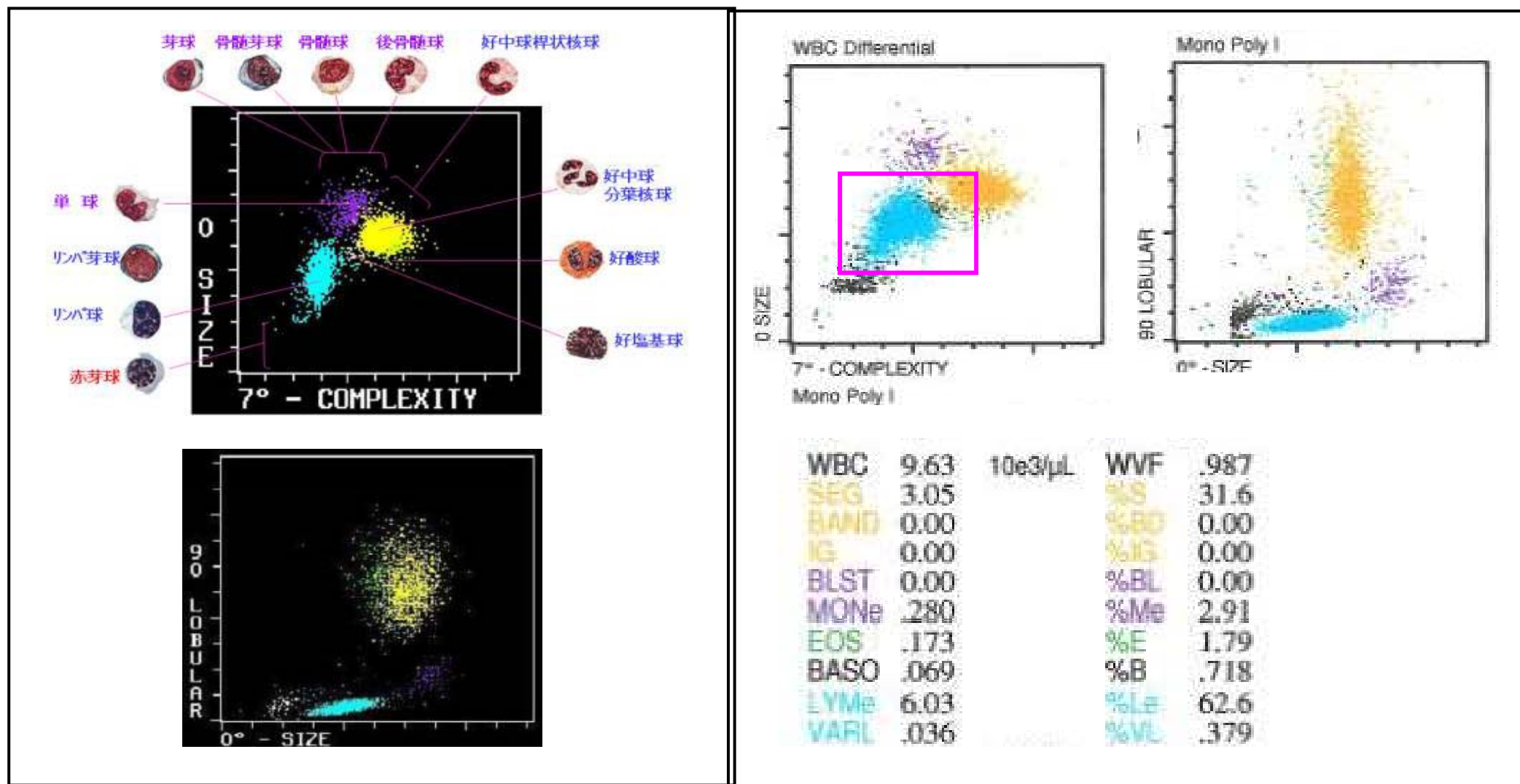
NEU-EOS画面は、好中球顆粒と好酸球顆粒の大きさの違いを利用して分離するプログラムで、良好な分離ができた。

CLL (慢性リンパ性白血病)



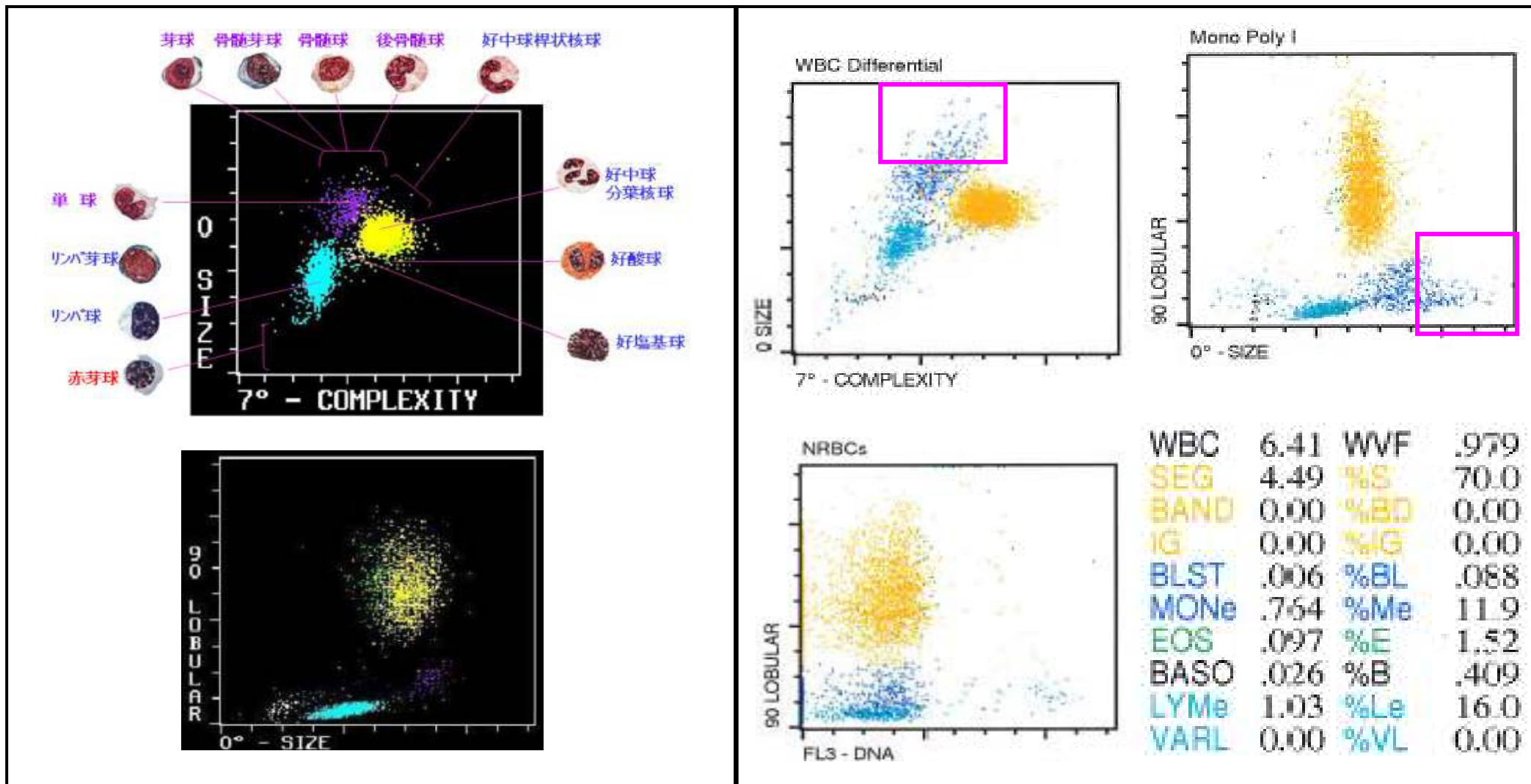
Blast, VALYMのFlagが表示され、FL3-DNA画面で、PI蛍光染色された脆弱細胞の存在が示唆された。(WVF値:0.907)

LGL (顆粒リンパ球増加 ; 反応性)



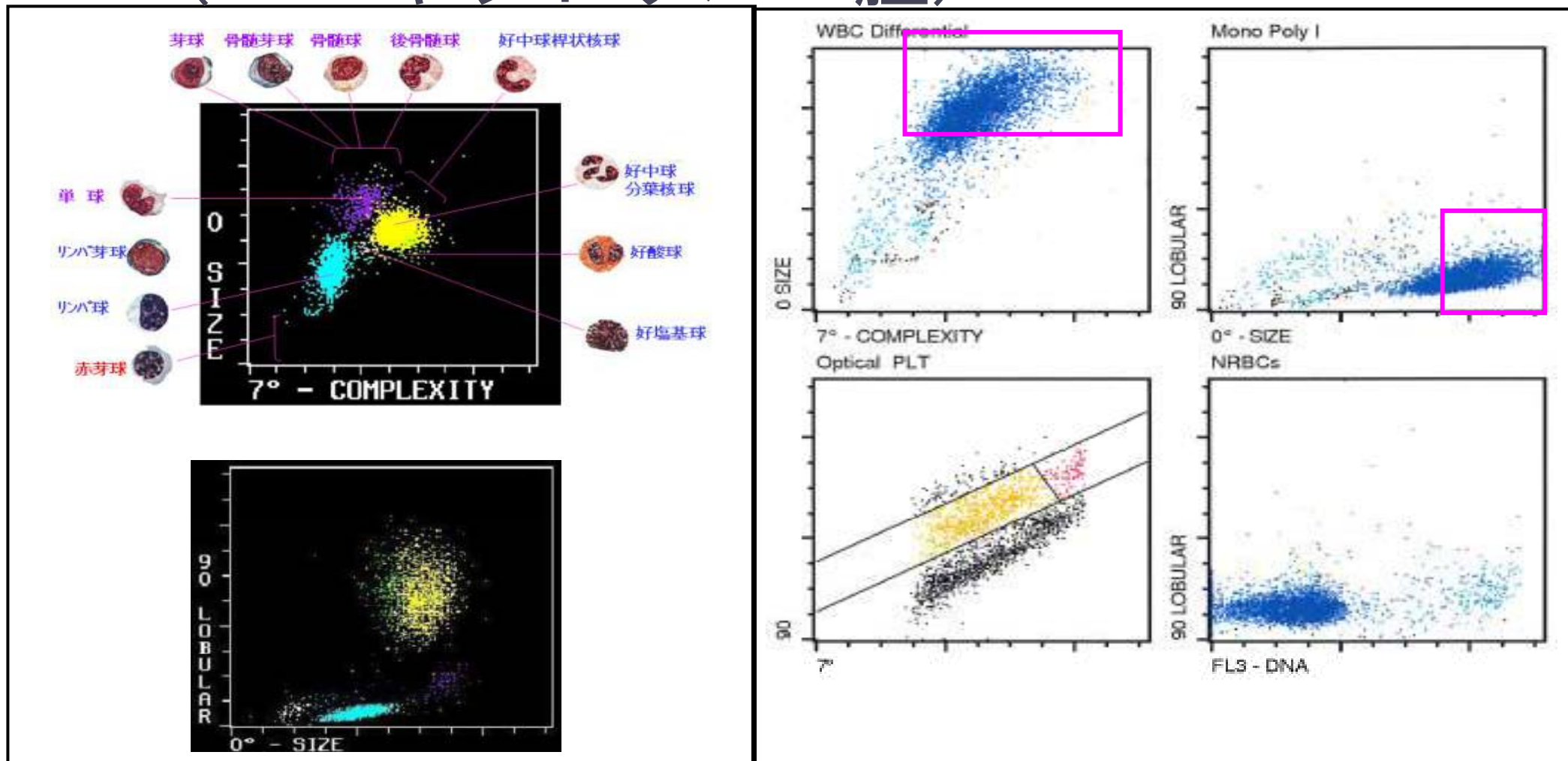
左上のスクアットグラムで青色のリンパ球のスクアット集団が上方延びてVARLYM表示。大型リンパ球の存在を示唆しています。

DLBCL (び慢性大細胞型B細胞リンパ腫)



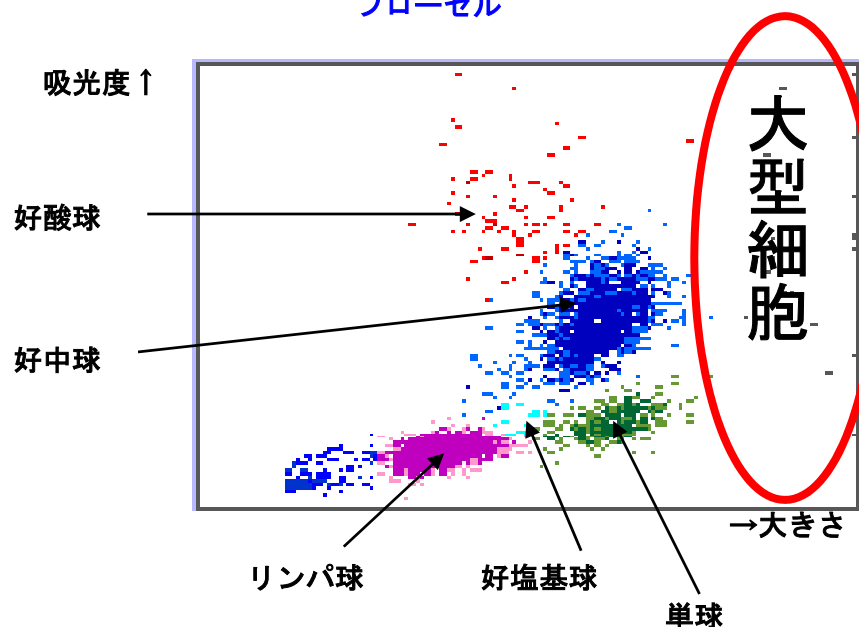
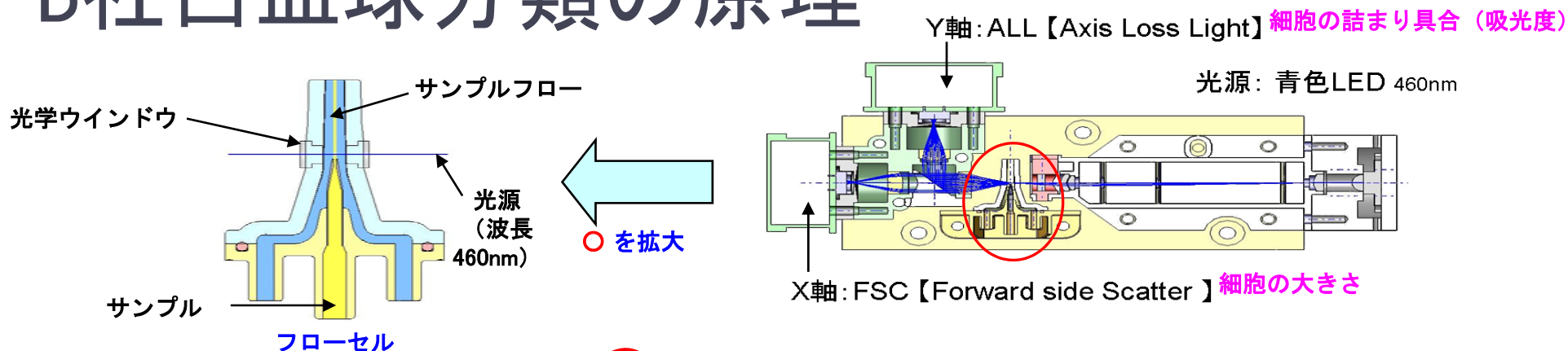
左上のScattergramで青色の幼若細胞の出現が示唆され、BLASTの表示があります。
 右上のScattergramで単核球集団が、右方向に伸びて大型血球の出現が示唆されます。

BL (バーキットリンパ腫)



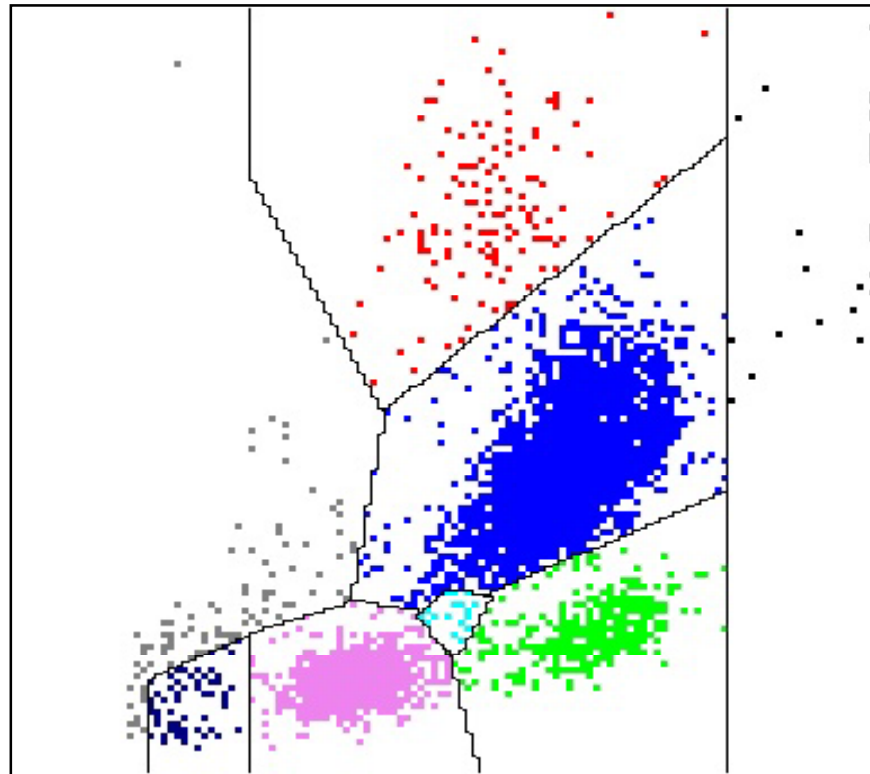
左上のScattergramが綺麗でなく、幼若細胞の出現が示唆され、IG, BLAST, FP?, VARLYMの表示があります。右下のScattergramでは、PIを用いたDNA蛍光強度の強い細胞の出現を示唆しており、WVF:0.957と多少低下しています。左下のPLTのScattergramで黒色のScatterが多数出現し、PLTの値が、レーザー法と電気抵抗法で乖離しています。CD61測定をしていただければ、安心した結果報告が可能と思われます。

B社白血球分類の原理

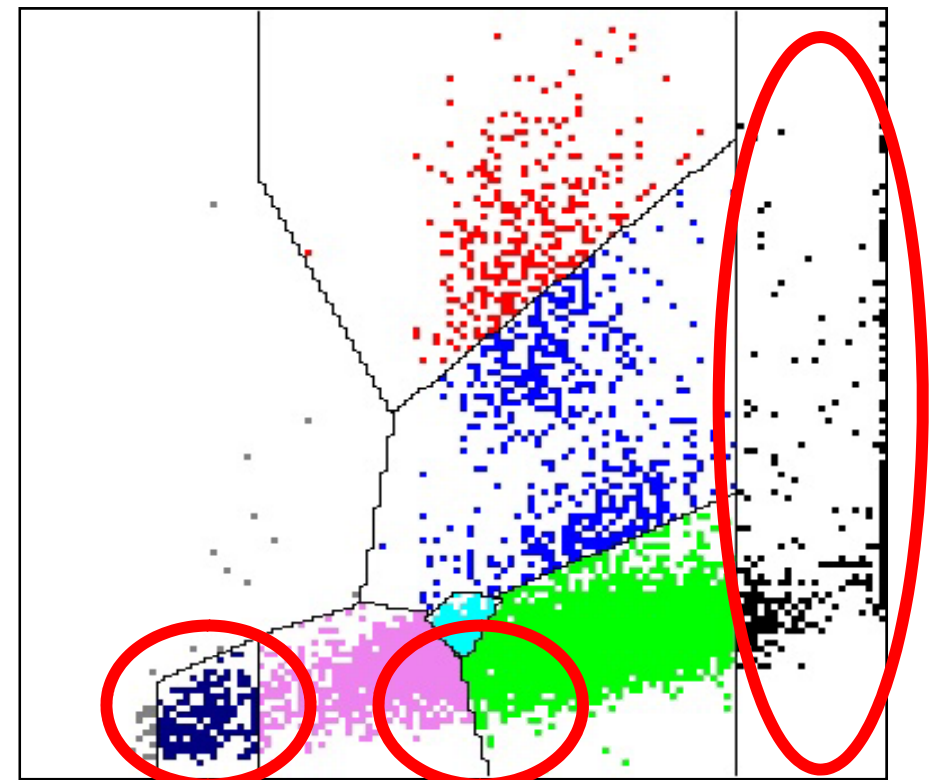


ヘモグロビンを測定するチャンバーで赤血球は溶血剤で破壊され白血球だけが残るので、その白血球のサンプルをフローセルに通します。フローセルに通した液を460nm青色LEDで測光して、X軸（左側のディテクター）では白血球細胞の大きさをY軸（左側のディテクター）では白血球細胞の詰まり具合（吸光度）を見えています。そこで得た情報を左にあるマトリックス表示していきます。

CMML (慢性骨髄単球性白血病)



健康者

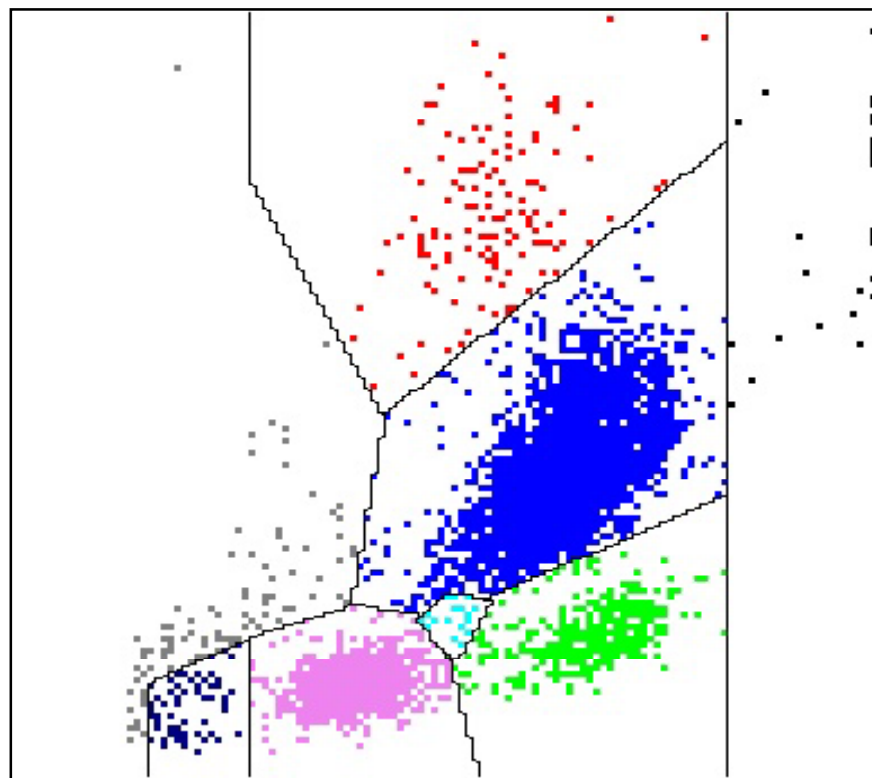


CMML

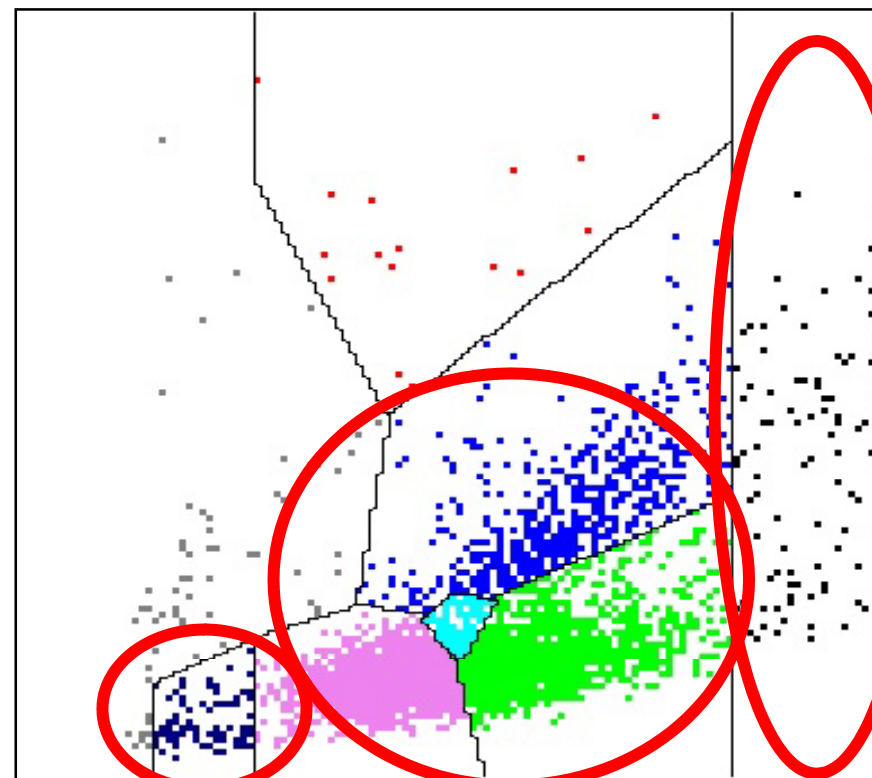
本症例でのスキッター特徴

- ・LYM集団とMON集団の近接、小型リンパ球、大型細胞の出現
- ・LICフラグ 100% (5/5例)、ALYフラグ 80% (4/5例)、ERYB 100% (5/5例)

AML-M2（急性骨髄性白血病）



健常者

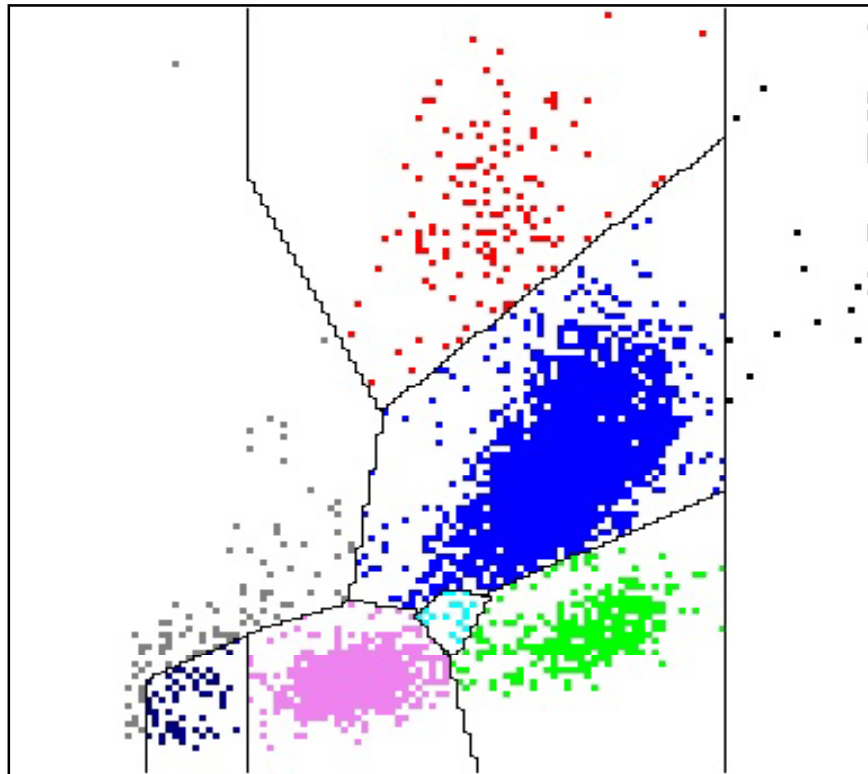


M2

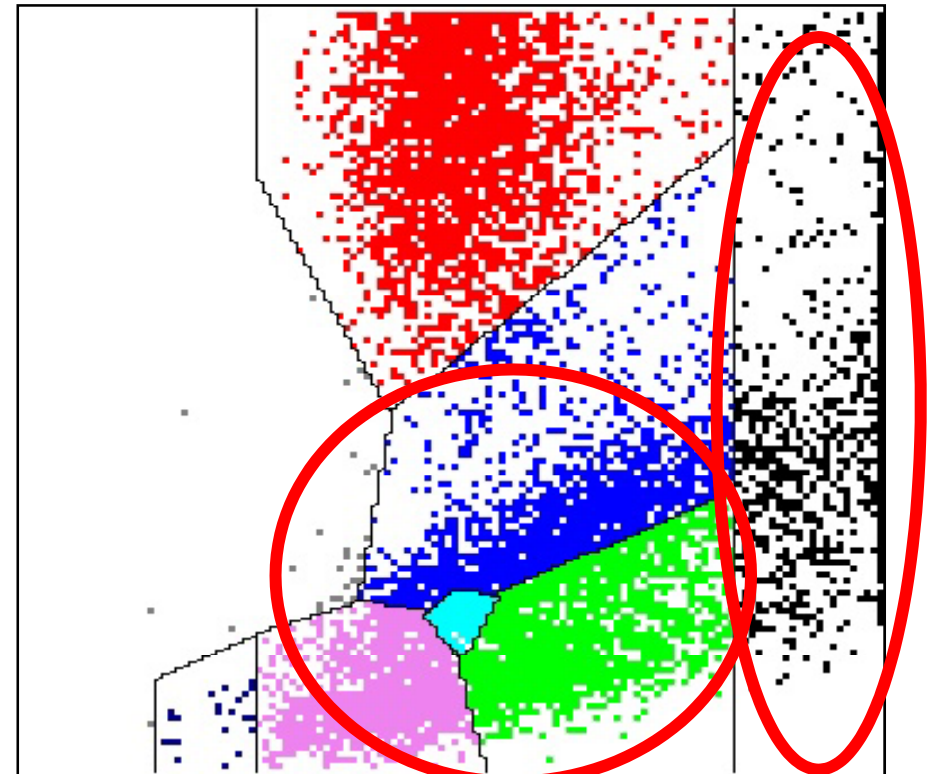
本症例でのスキッター特徴

- ・LYM集団とMON集団の近接、大型細胞の出現、細胞分類が出来ていない
- ・LICフラグ 100% (3/3例)、ALYフラグ 100% (3/3例)、ERYB 0% (0/3例)

AML-M2に好酸球増加を伴った症例



健康者

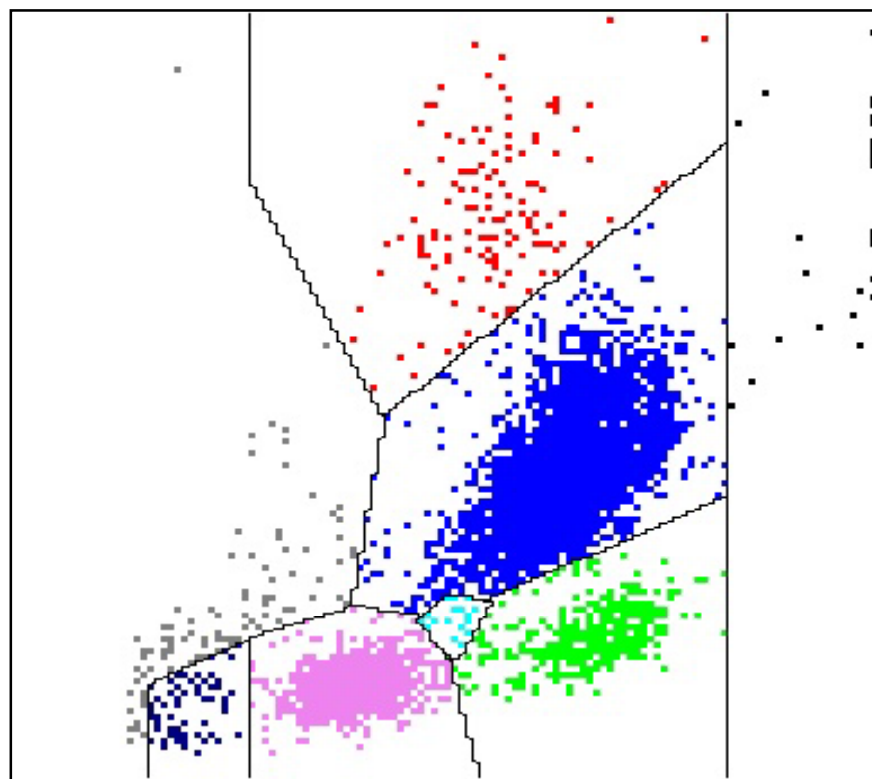


M2

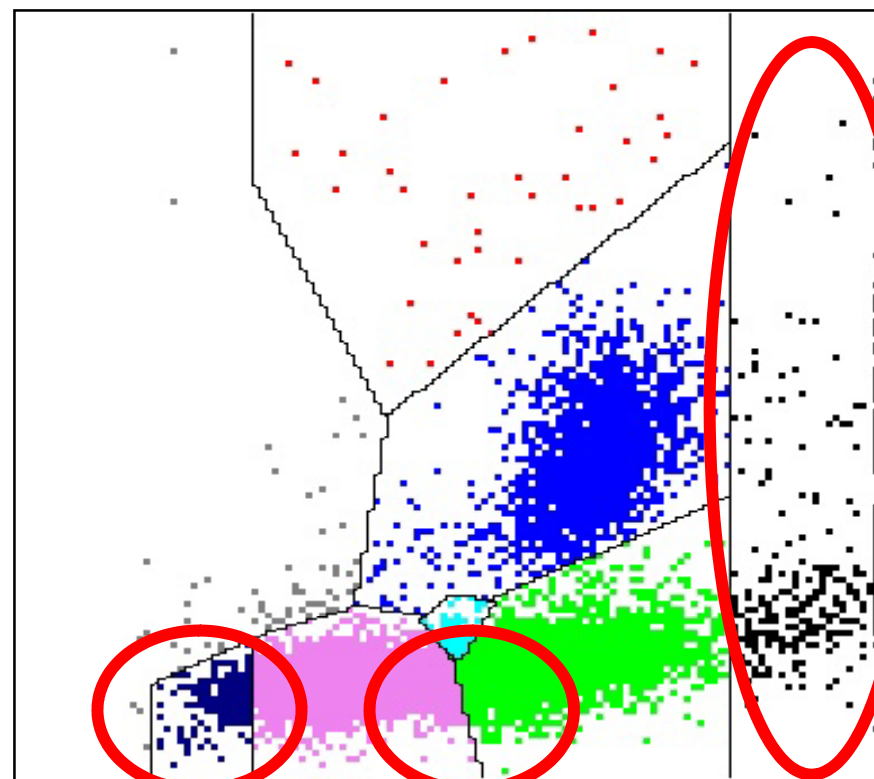
本症例でのスキッター特徴

- ・LYM集団とMON集団の近接、大型細胞の出現、細胞分類が出来ていない
- ・EOSの集団はEOS領域内にほぼ分布している
- ・LICフラグ 100% (2/2例)、ALYフラグ 100% (2/2例)、ERYB 50% (1/2例)

ALCL (未分化大細胞型リンパ腫)



健常者

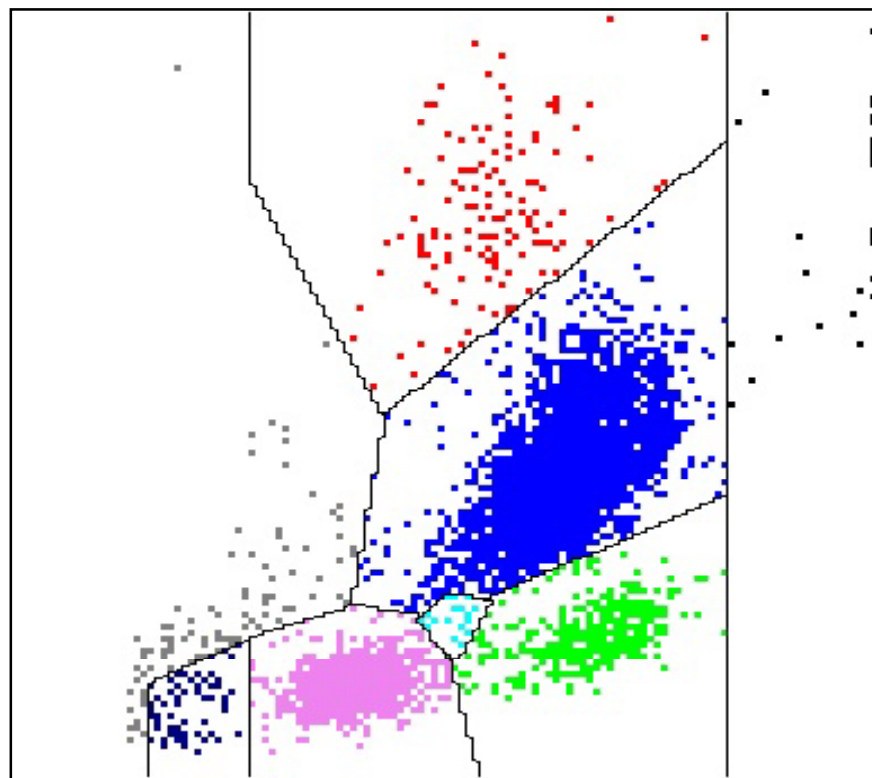


ALCL

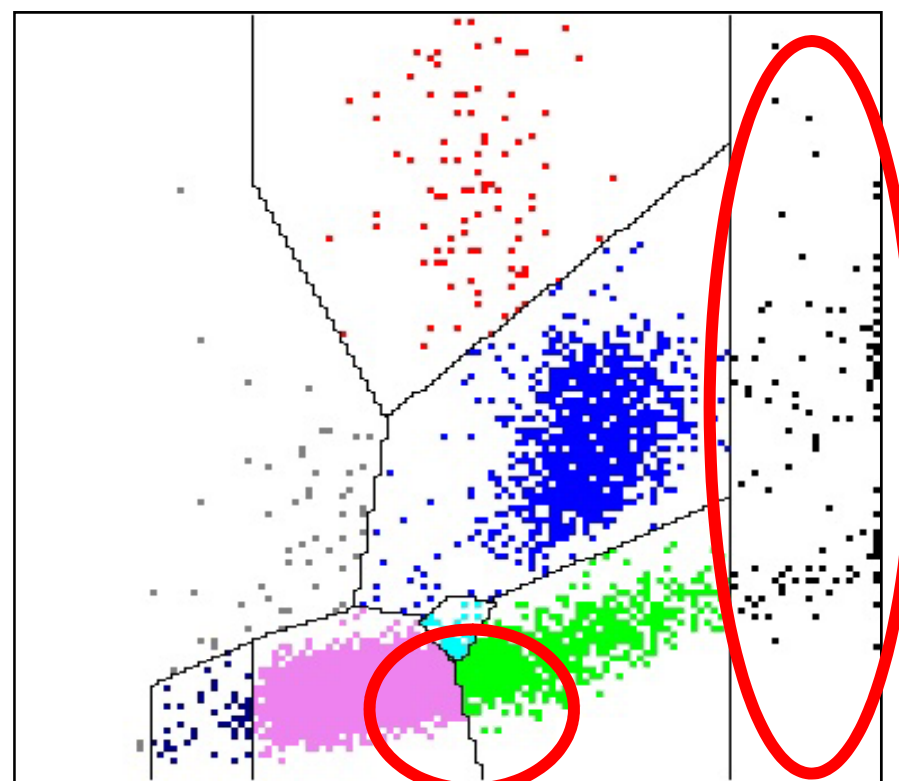
本症例でのスキッター特徴

- ・LYM集団とMON集団の近接、小型リンパ球、大型細胞の出現
- ・LICフラグ 100% (3/3例)、ALYフラグ 100% (3/3例)、ERYB 33.3% (1/3例)

CLL (慢性リンパ性白血病)



健常者

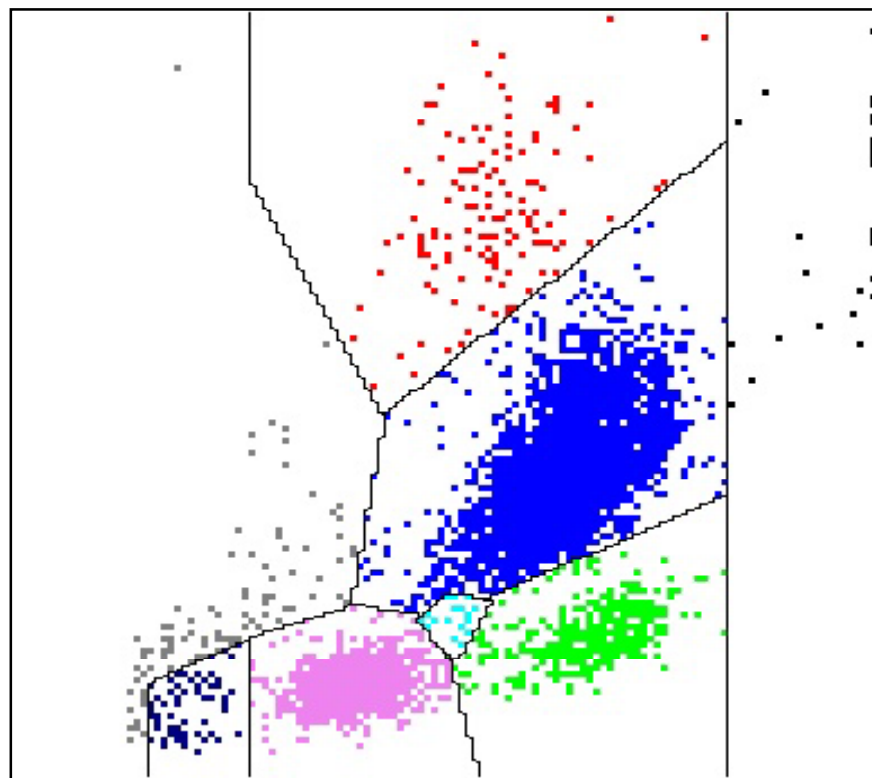


CLL

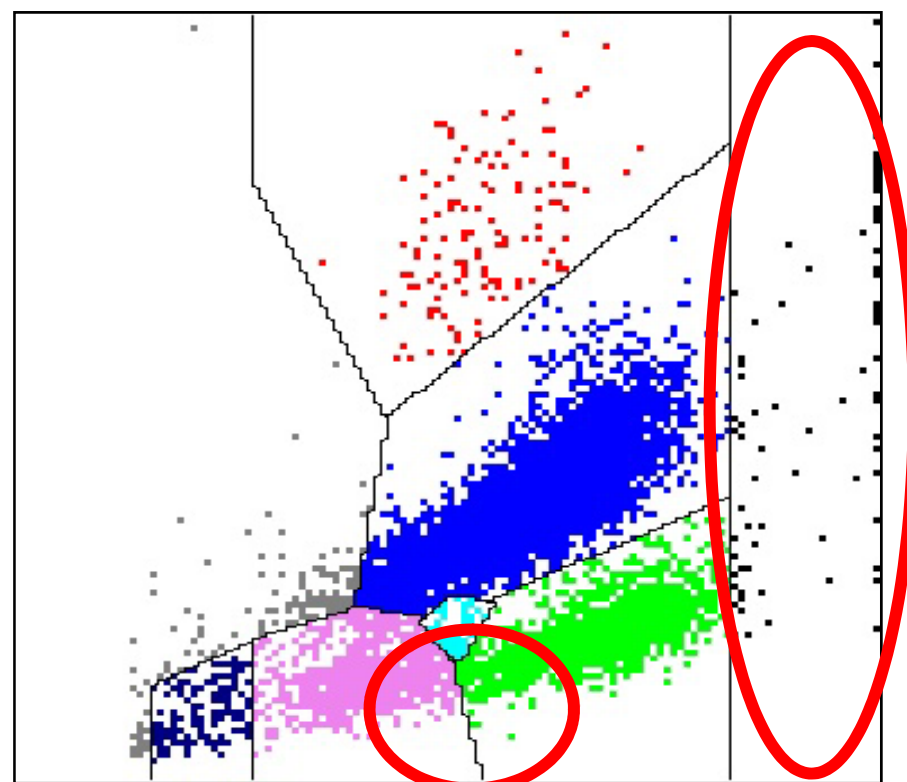
本症例でのスキッター特徴

- ・LYM集団とMON集団の近接、大型細胞の出現
- ・LICフラグ 58.3% (7/12例)、ALYフラグ 8.3% (1/12例)、ERYB 16.7% (2/12例)

DLBCL (び慢性大細胞型B細胞リンパ腫)



健康者



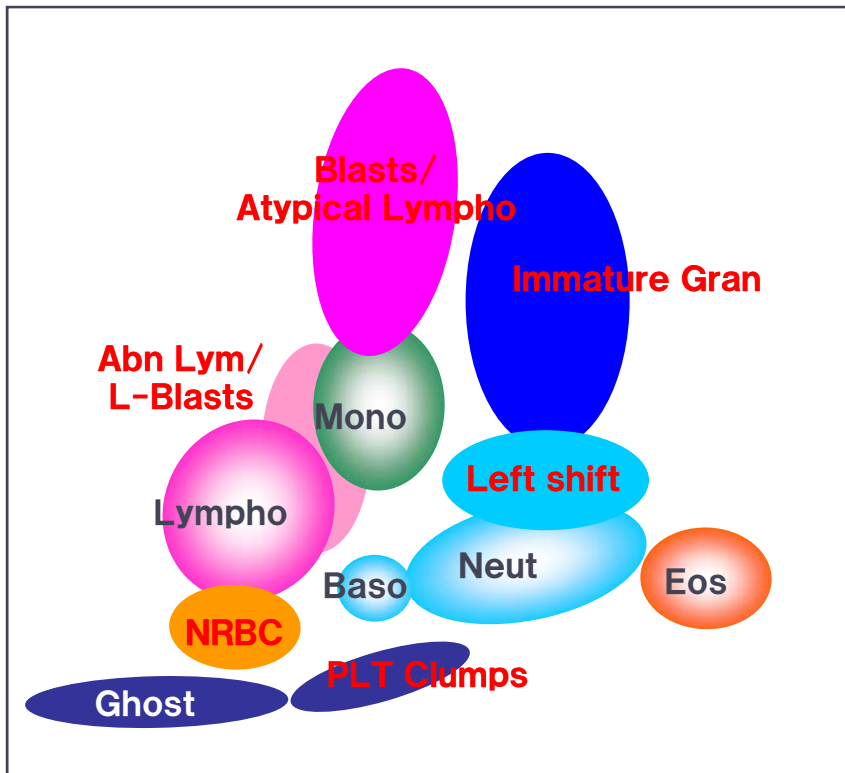
DLBCL

本症例でのスキッター特徴

- ・LYM集団とMON集団の近接、大型細胞の出現
- ・LICフラグ 50.0% (3/6例)、ALYフラグ 33.3% (2/6例)、ERYB 16.7% (1/6例)

C社白血球分類の原理：半導体レーザーによるフローサイトメトリー法

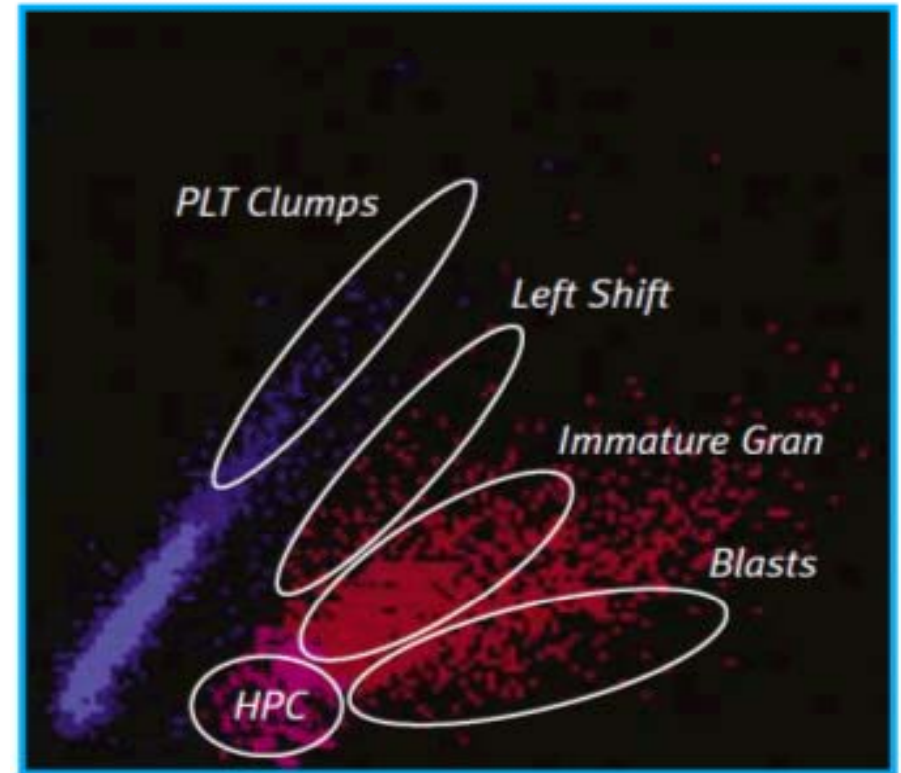
DIFFチャンネル



異常細胞の出現エリア

- 幼若顆粒球 ⇒ NEUT集団の上方
- 芽球・異形リンパ ⇒ LYMPH, MONOの上方
- 異常リンパ球 ⇒ LYMPH上方～MONOとの境界
- 有核赤血球 ⇒ LYMPHの下方

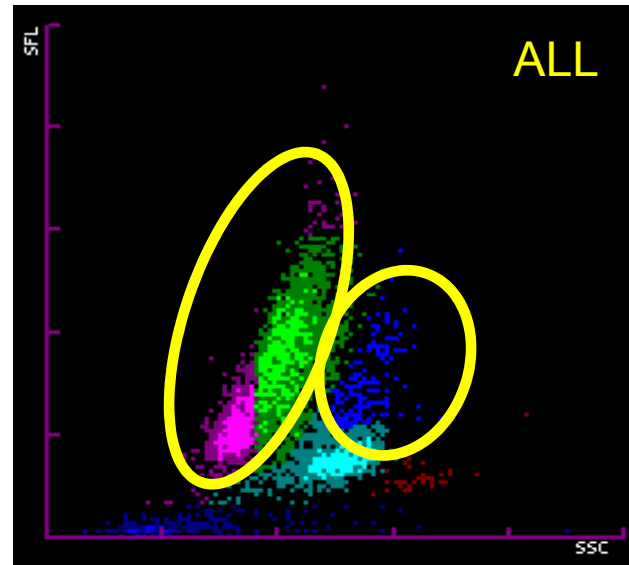
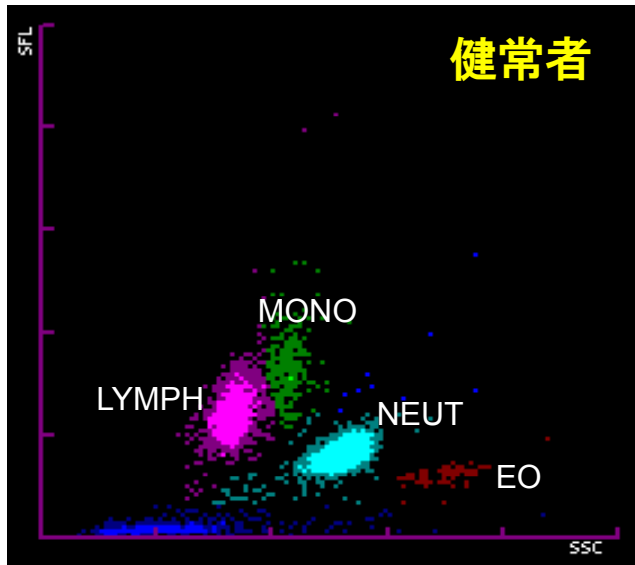
IMIチャンネル



異常細胞の出現エリア

- 幼若細胞 ⇒ 赤プロットより幼若なものほど、RFの低い位置に出現

B-ALL (Bリンパ芽球性白血病)



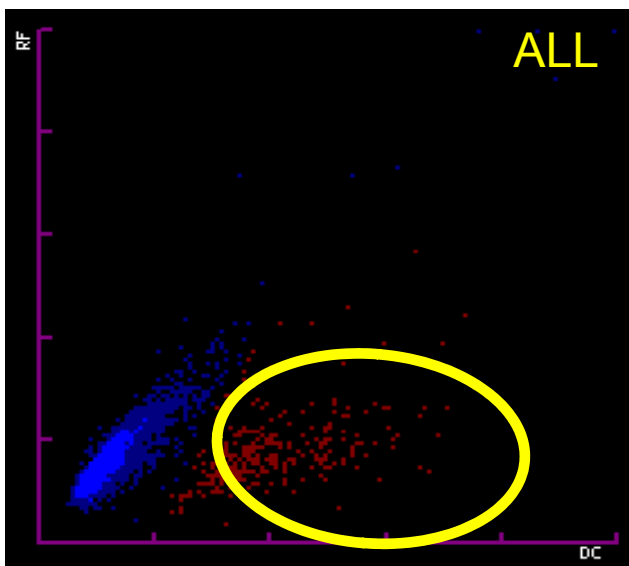
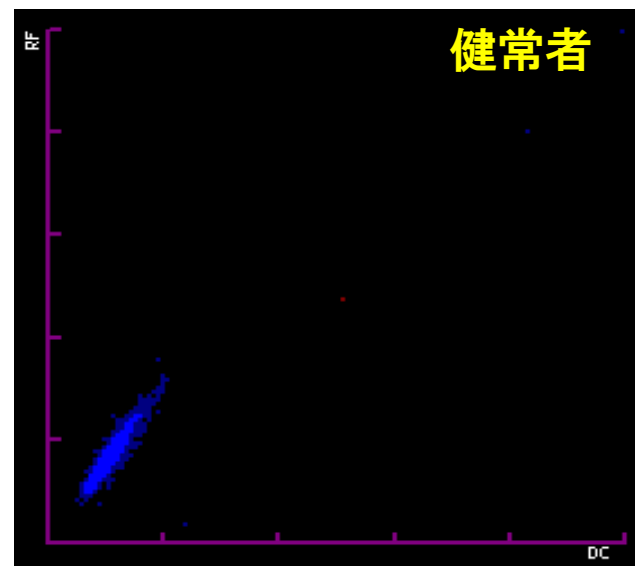
●DIFFチャンネル

LYMPHからMONOの上方に向けて細胞集団がY軸方向に伸長している。

⇒芽球を示唆

NEUT上方の蛍光強度の強い領域 (IG領域)にもプロットが認められている。

⇒幼若顆粒球を示唆

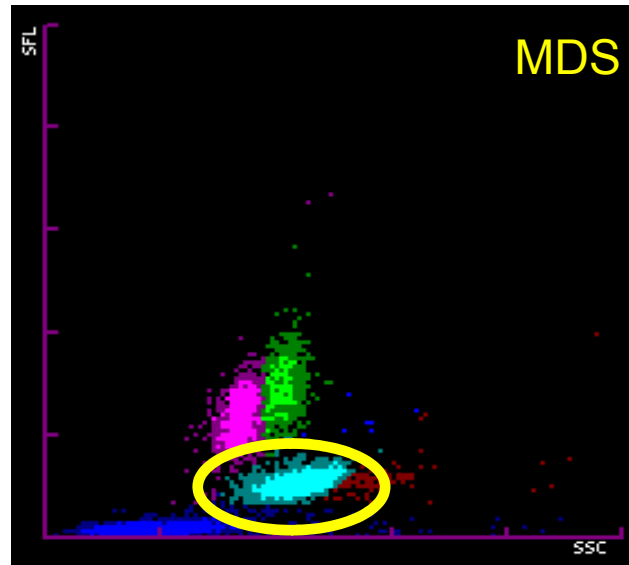
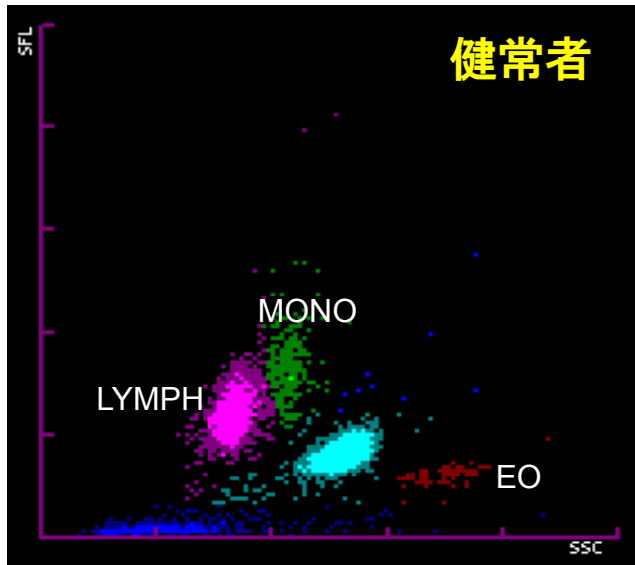


●IMIチャンネル

異常血球を示す赤いプロットが幼若細胞の検知エリアに認められる。

⇒芽球や幼若顆粒球などの幼若細胞の出現を示唆

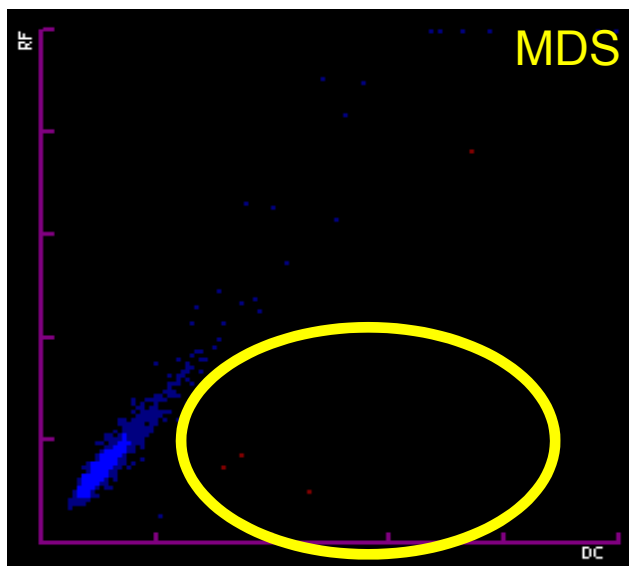
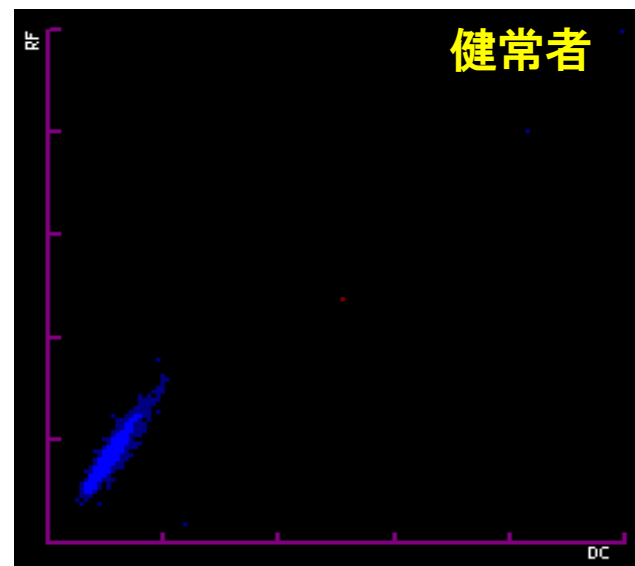
MDS (骨髓異形成症候群)



●DIFFチャンネル

症例ではNEUTの細胞集団がX軸の側方散乱光が低い方向にシフトしている。

⇒好中球顆粒減少を示唆

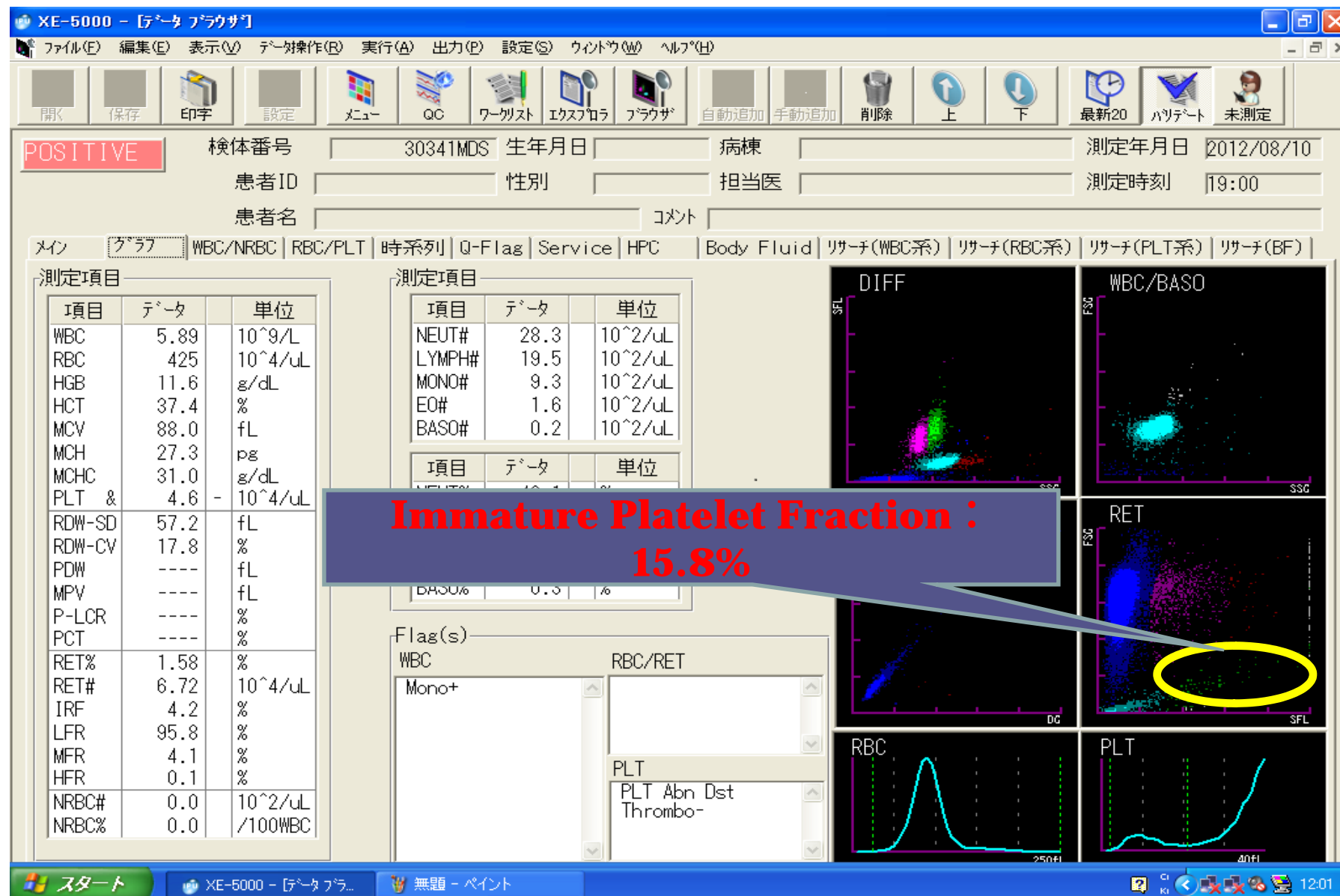


●IMIチャンネル

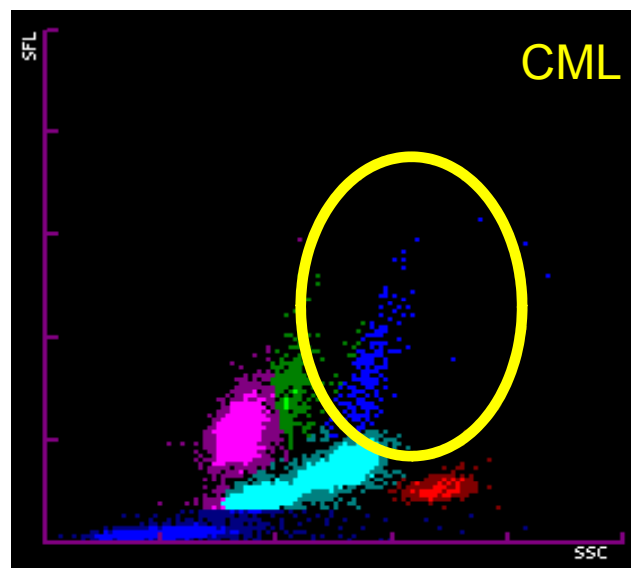
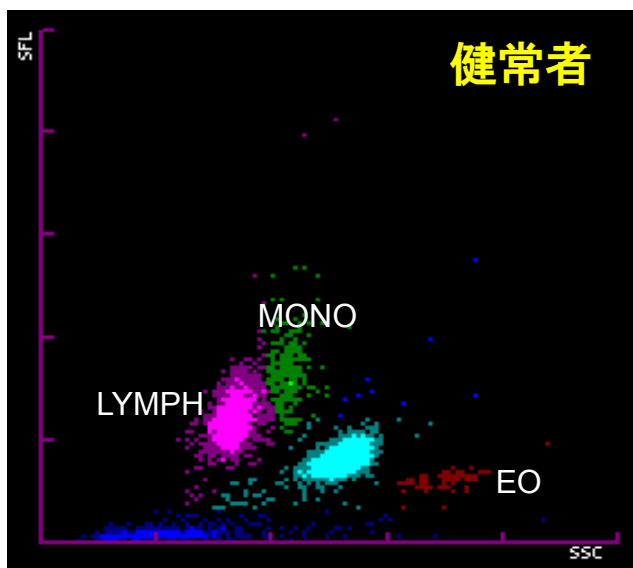
異常血球を示す赤いプロットは認められない。

⇒幼若細胞は無いものと考えられる。

MDS (骨髓異形成症候群)



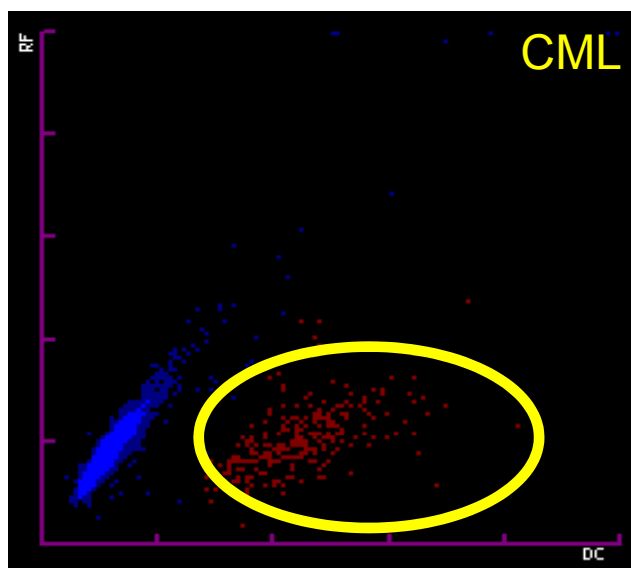
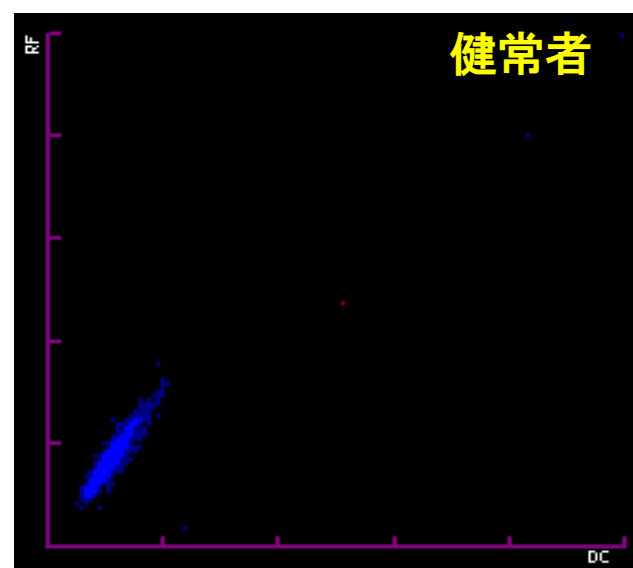
CML (慢性骨髄性白血病)



●DIFFチャンネル

幼若顆粒球検知エリア(NEUTクラスターの上方領域)に多数のプロットが認められている。

⇒幼若顆粒球が示唆される。

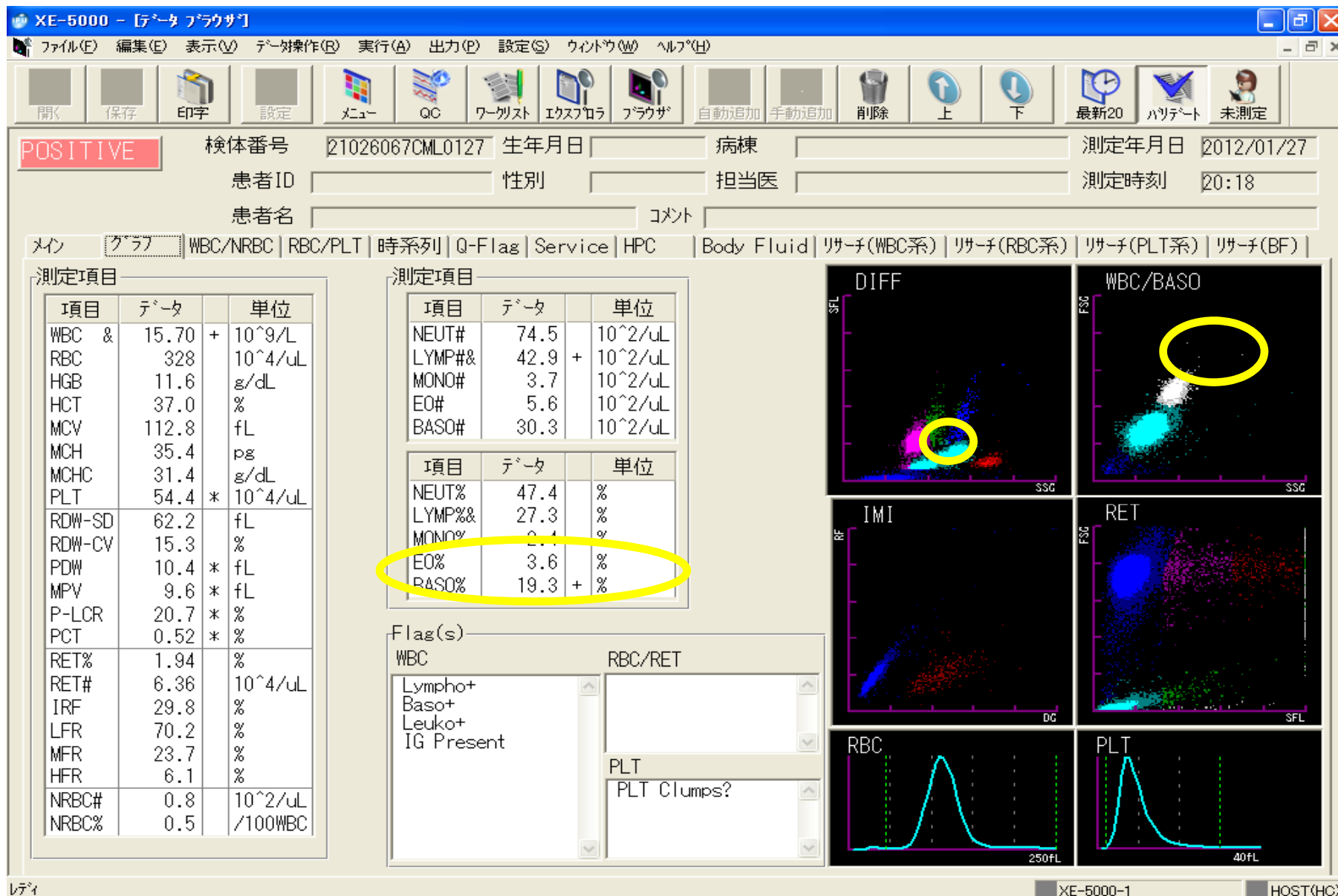


●IMIチャンネル

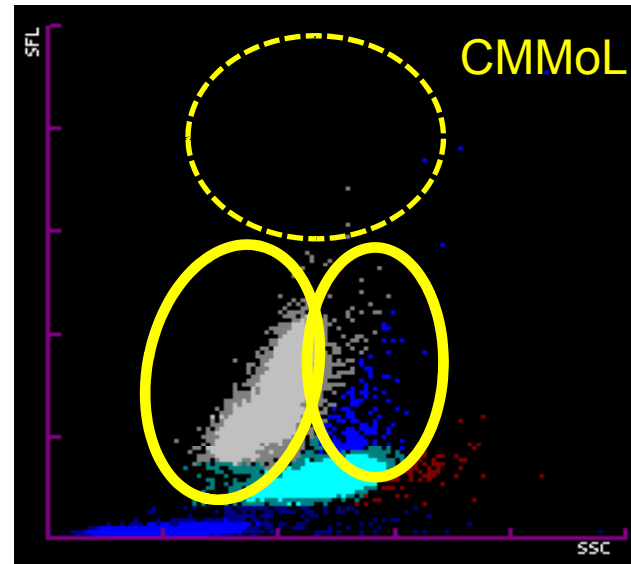
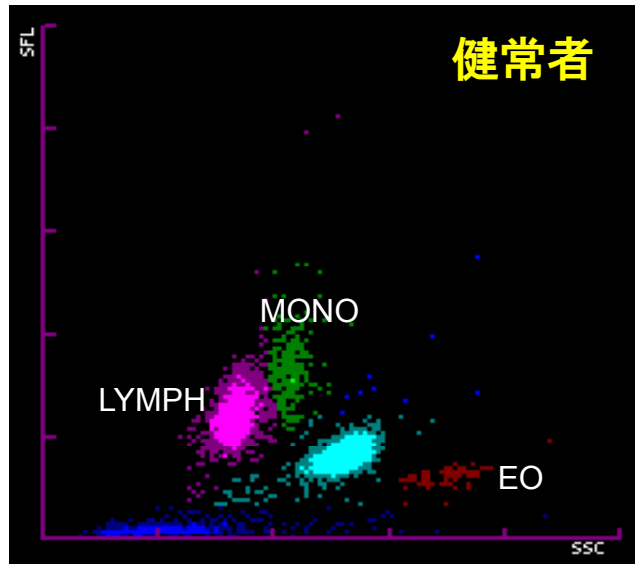
IMIチャンネルにおける幼若顆粒球検知エリアにプロットが認められている。

⇒幼若顆粒球が示唆される。

CML (慢性骨髄性白血病)



CMML (慢性骨髄単球性白血病)



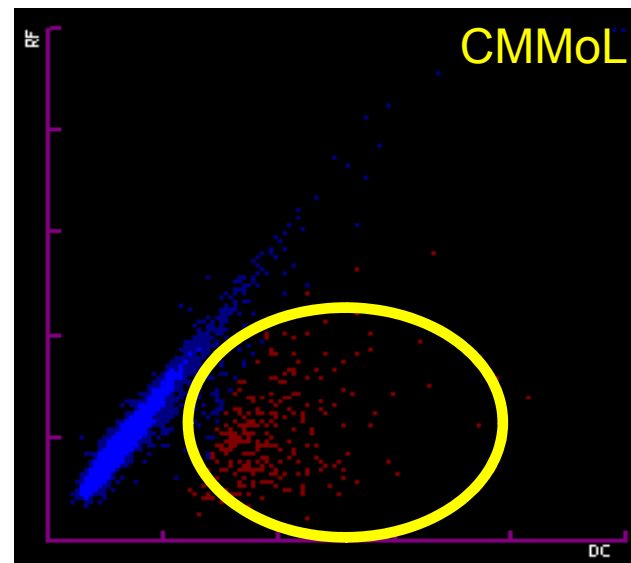
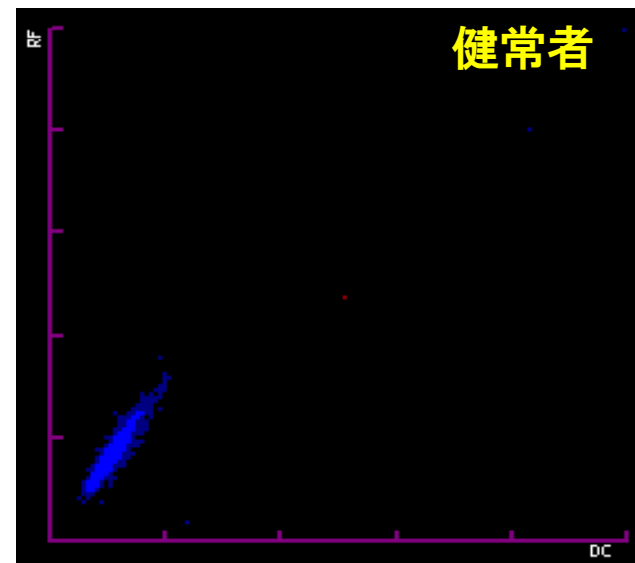
●DIFFチャンネル

LYMPH、MONOのクラスターが重なってグレーとなっており、蛍光強度の高いエリアにはプロットが認められない。

⇒異常ではあるが、蛍光強度の強い典型的な芽球や異型リンパ球ではないと考察される。

幼若顆粒球検知エリア (NEUT集団の上方領域) にプロットを認める。

⇒幼若顆粒球を示唆。

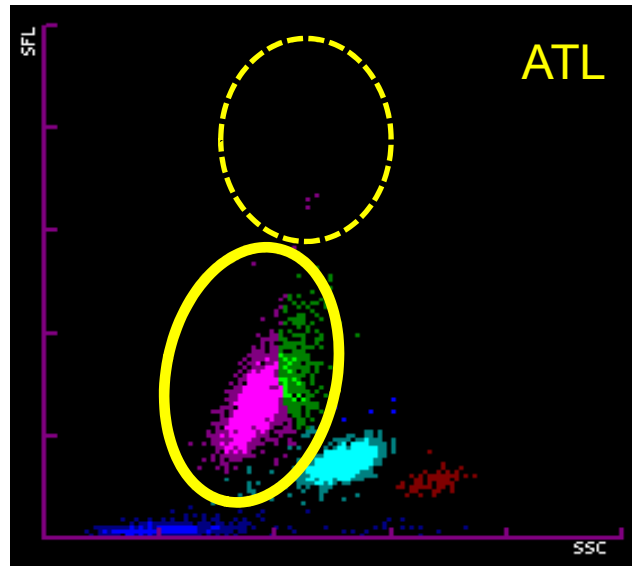
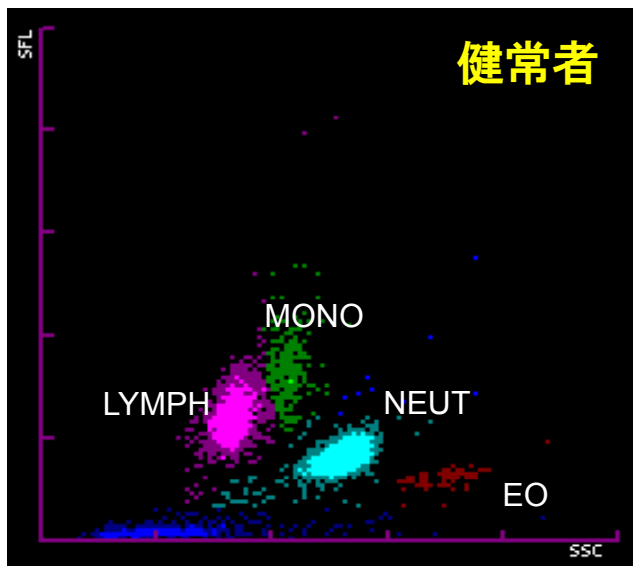


●IMIチャンネル

幼若細胞の検知エリアに、異常血球を示す赤いプロットが認められる。

⇒幼若細胞を示唆

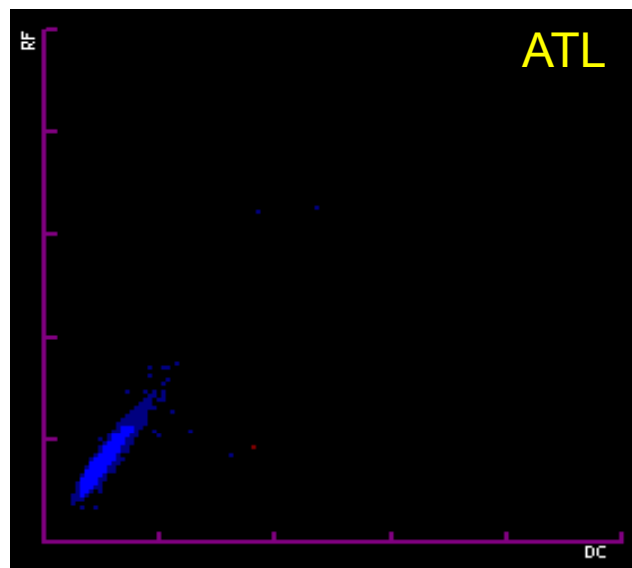
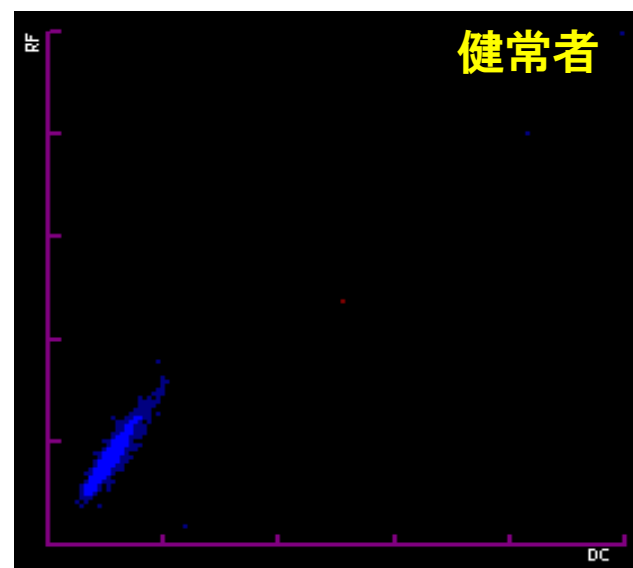
ATL (成人T細胞白血病)



●DIFFチャンネル

LYMPHとMONOのクラスターが近接し、装置では異常リンパを示すメッセージがメッセージが付記されていた。MONOの上方領域のプロットはまばらである。

⇒典型的な成熟リンパ腫瘍の出現パターンと考えられる。

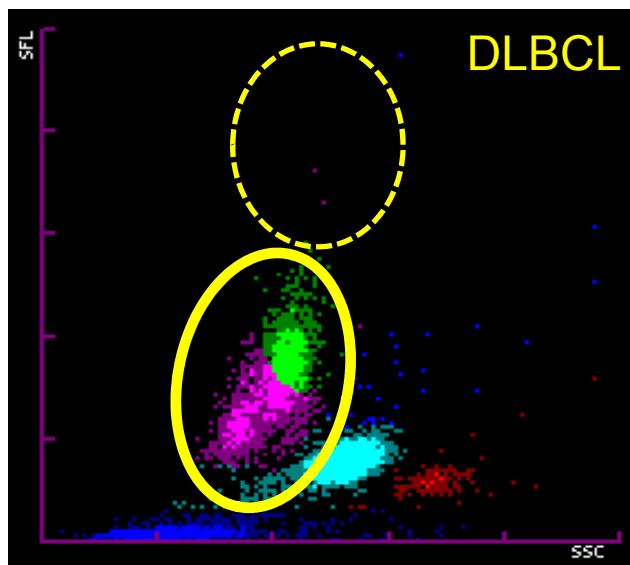
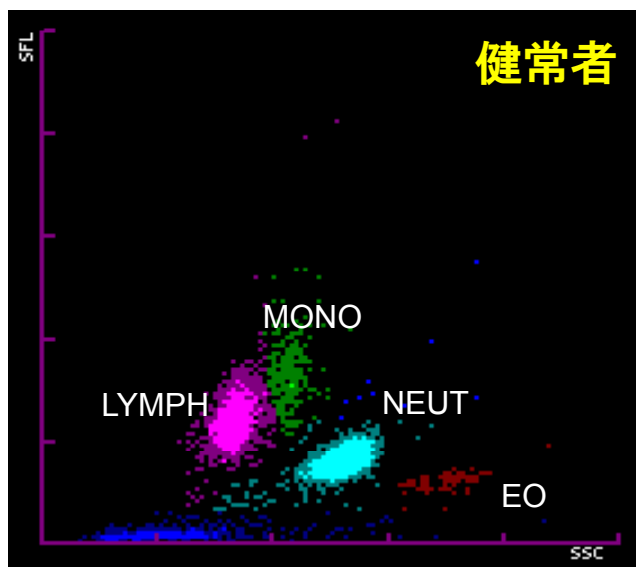


●IMIチャンネル

異常血球を示す赤いプロットが認められない。

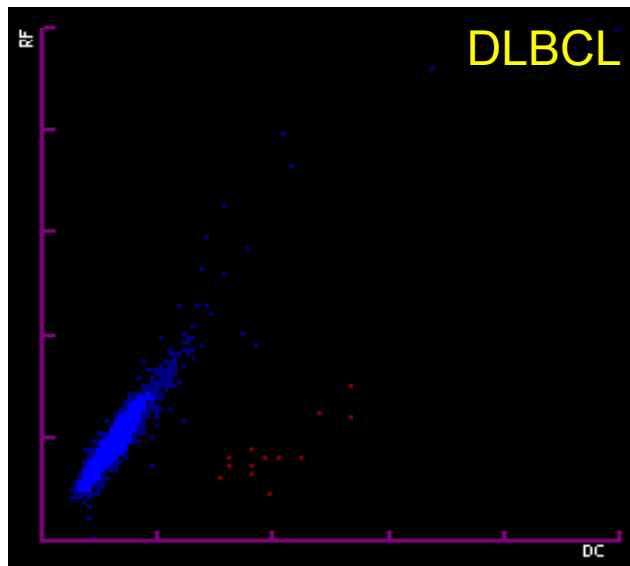
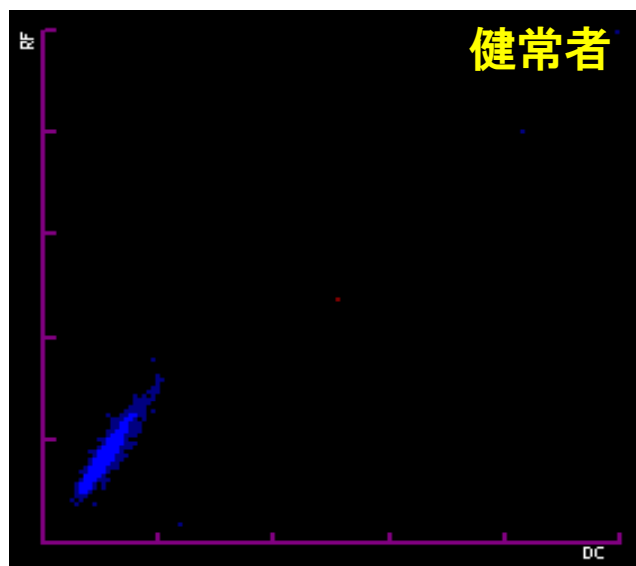
⇒芽球などの未分化な細胞である可能性は低い。

DLBCL (び慢性大細胞型B細胞リンパ腫)



●DIFFチャンネル

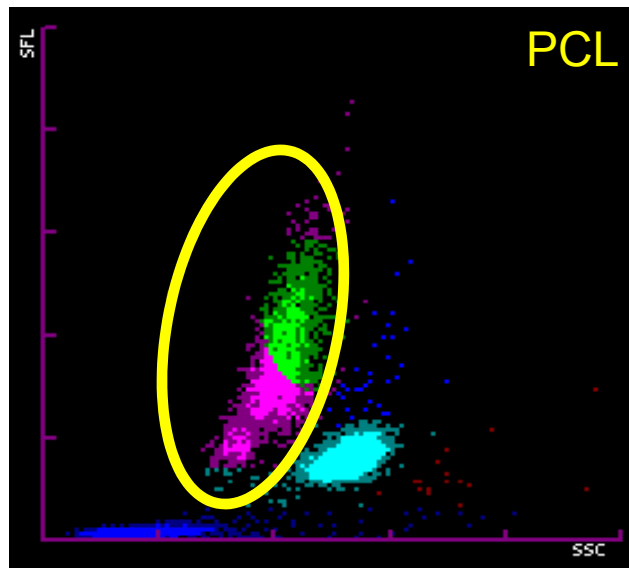
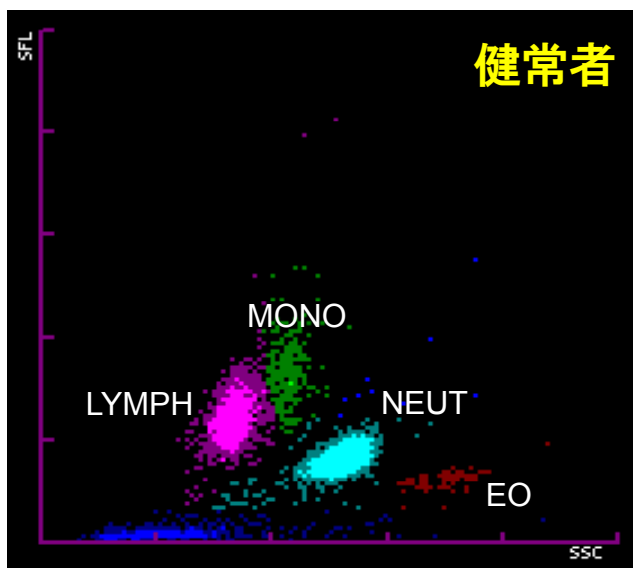
LYMPHとMONOのクラスターが近接し、Abn Lympho/L_Blast? のメッセージが付記されている。MONOの上方領域のプロットはまばらである。



●IMIチャンネル

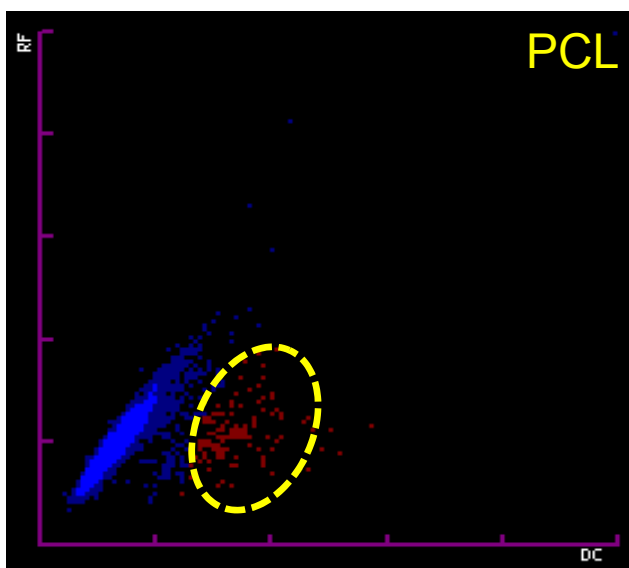
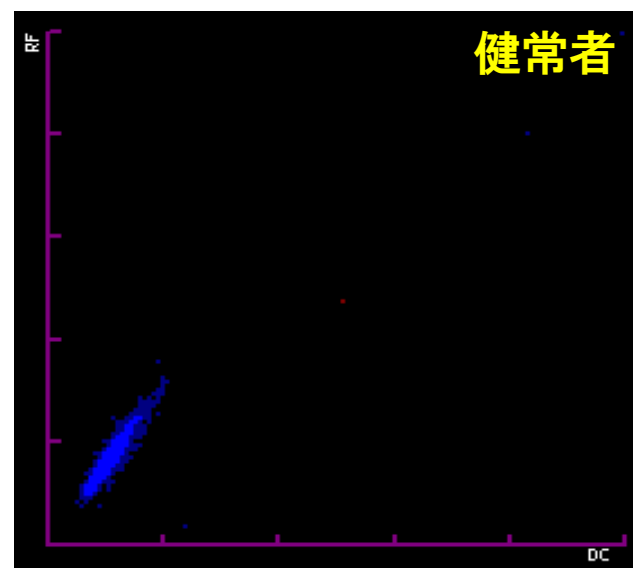
異常血球を示す赤いプロットが認められない。

PCL (形質細胞白血病)



●DIFFチャンネル

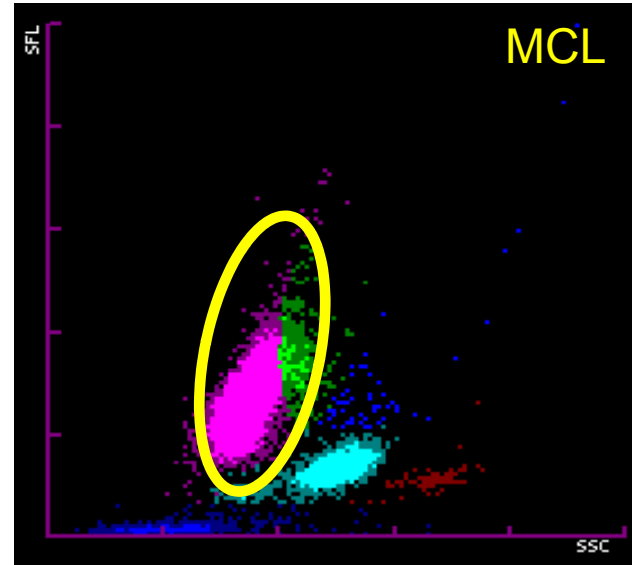
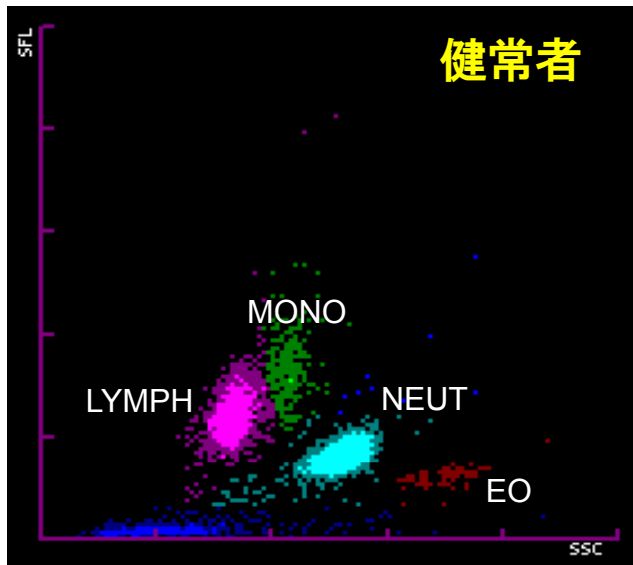
LYMPH、MONOのクラスターが近接し、Y軸方向に伸長している。



●IMIチャンネル

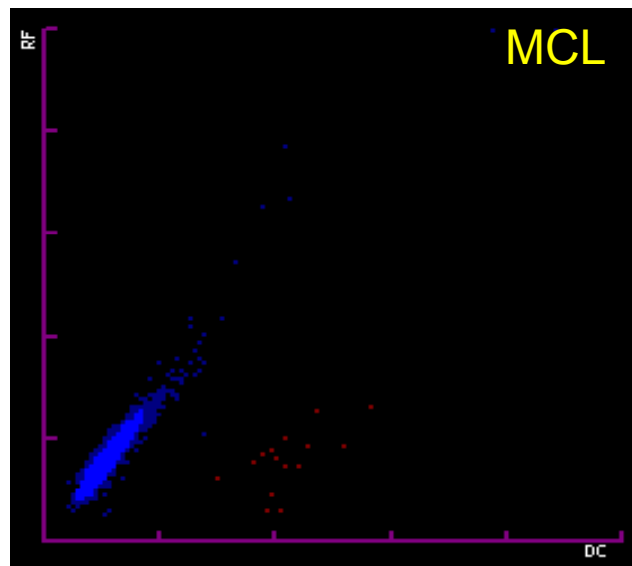
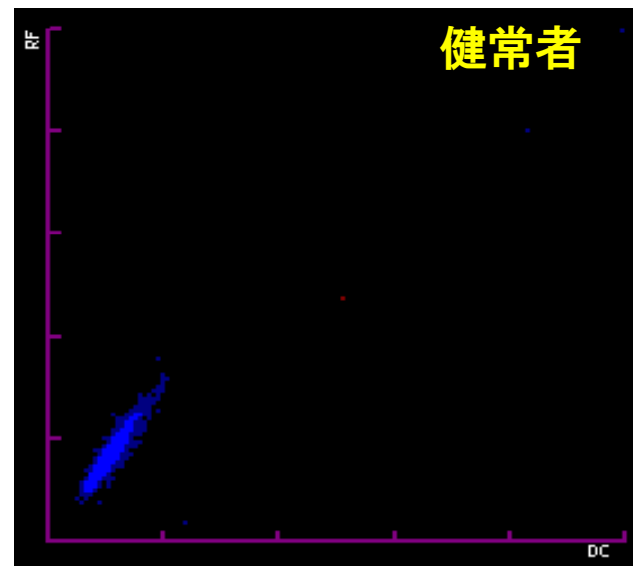
異常血球を示す赤いプロットはRBC Ghostに近い領域にやや認められる。

MCL (マントル細胞リンパ腫)



●DIFFチャンネル

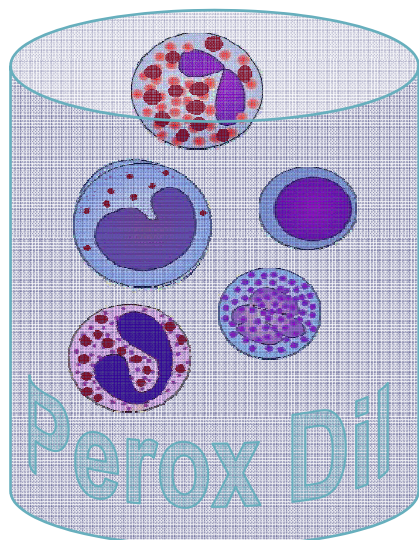
LYMPH、MONOのクラスターが近接している。特にLYMPHのクラスターのY軸方向への伸長が著しい。



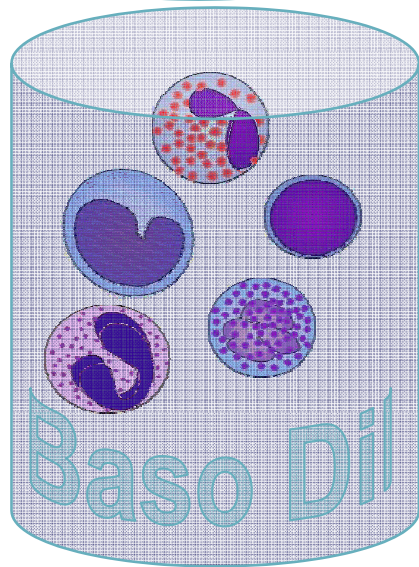
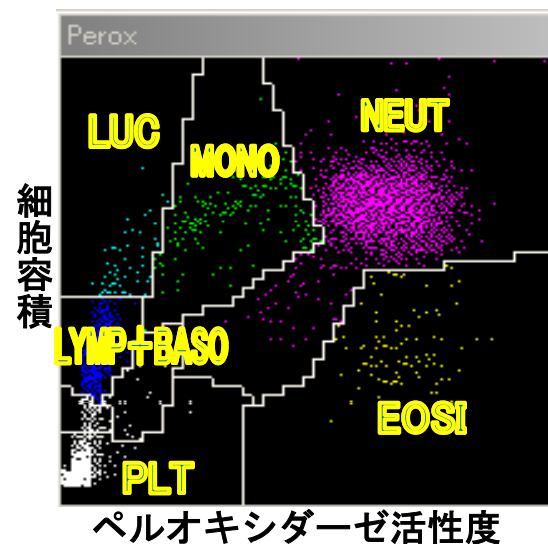
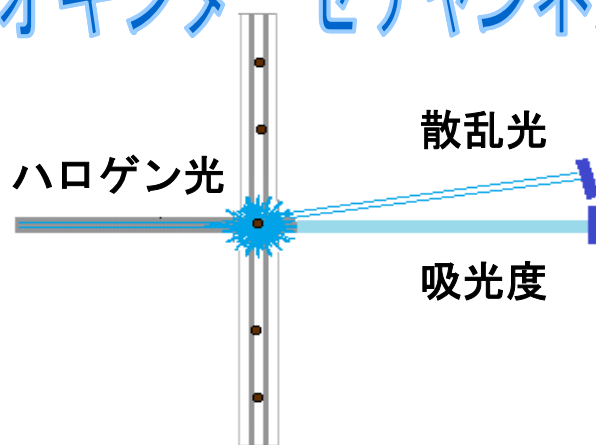●IMIチャンネル

異常血球を示す赤いプロットは認められない。

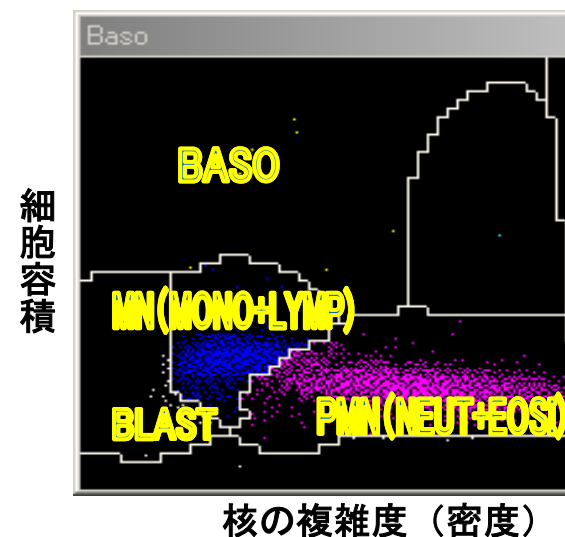
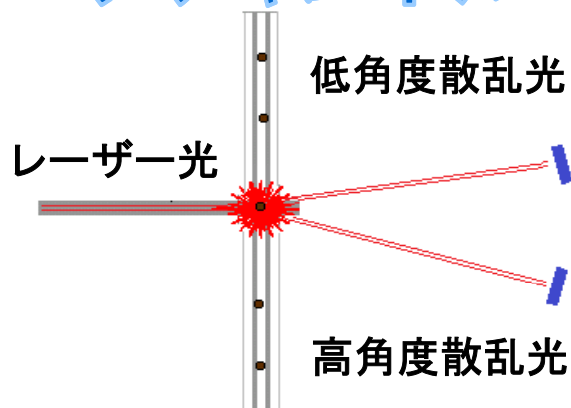
D社白血球分類の原理（細胞化学反応と核分析）



ペルオキシダーゼチャンネル

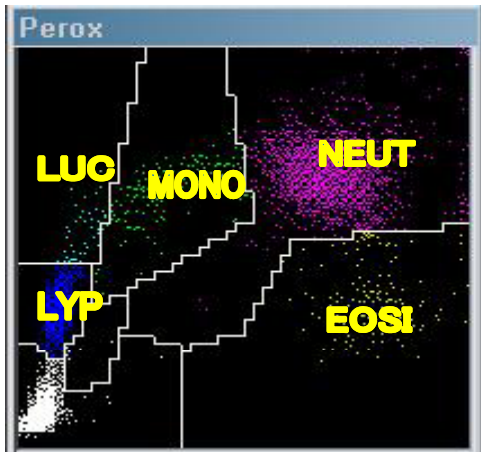


バゾチャンネル

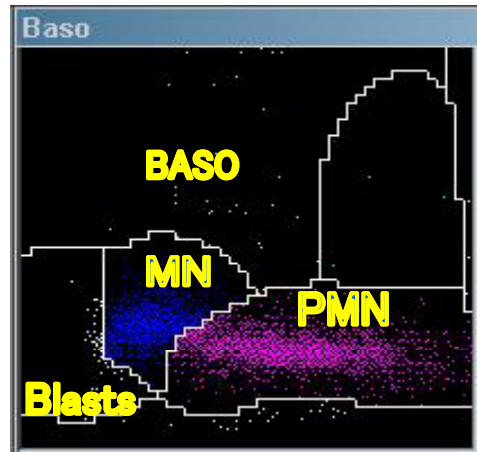


AML-M1 (急性骨髄性白血病)

健常者サイトグラム

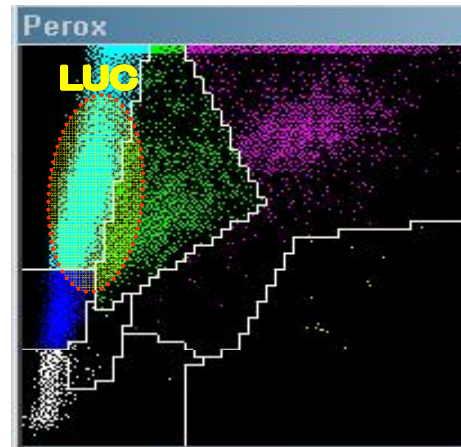


LUC%: 3-4 ↓

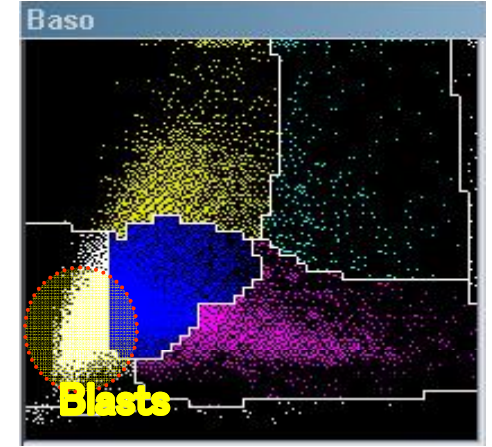


Blast flag: (-)
Suspect %: 1.5 ↓

AML M1



LUC%: 87.3



Blast flag: (+++)
Suspect %: 58.7

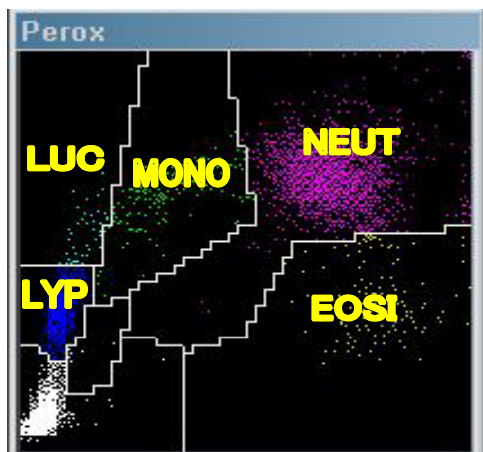
Routine CBC

WBC	H	109.18	*	x10 ³ cells/ μ L
RBC	L	3.84		x10 ⁶ cells/ μ L
HGB	L	11.5		g/dL
HCT	L	33.9		%
MCV		88.3		fL
MCH		29.9		pg
MCHC		33.9		g/dL
CHCM		33.1		g/dL
CH		29.0		pg
RDW		14.4		%
HDW		2.83		g/dL
PLT	L	27		x10 ³ cells/ μ L
MPV		8.4		fL

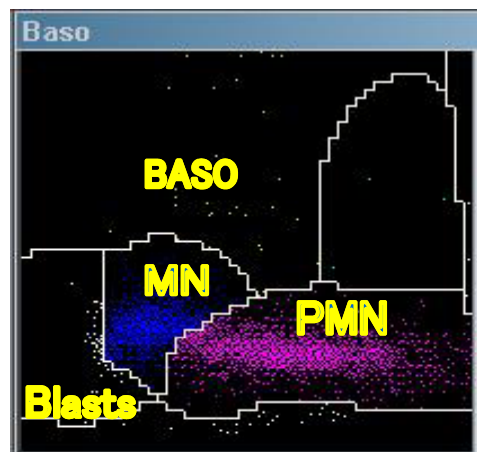
Perox では著しいLUCの増加が認められ、**BASO**ではBlast領域に、左下に伸びる鳥の口ばし状のポピュレーションが認められる。

AML-M2に好酸球増加を伴った症例

健常者サイトグラム

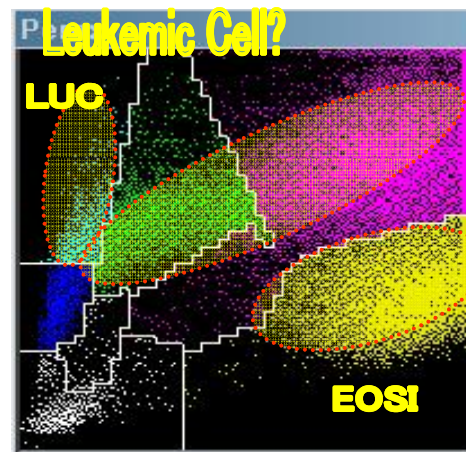


LUC%: 3-4 ↓

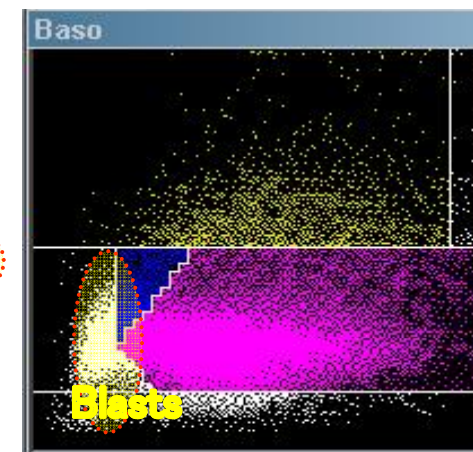


Blast flag: (-)
Suspect %: 1.5 ↓

AML M2Eo



LUC%: 28.9



Blast flag: (+++)
Suspect %: 8.9


Routine CBC

WBC	H	93.78	x10 ³ cells/ μ L
RBC	L	2.42 *	x10 ⁶ cells/ μ L
HGB	L	9.1 *	g/dL
HCT	L	24.8 *	%
MCV	H	102.5 *	fL
MCH	H	37.4 *	pg
MCHC		36.5 *	g/dL
CHCM	L	32.4 *	g/dL
CH		33.0 *	pg
RDW	H	15.2 *	%
HDW		2.65 *	g/dL
PLT	L	17	x10 ³ cells/ μ L
MPV	H	11.6	fL

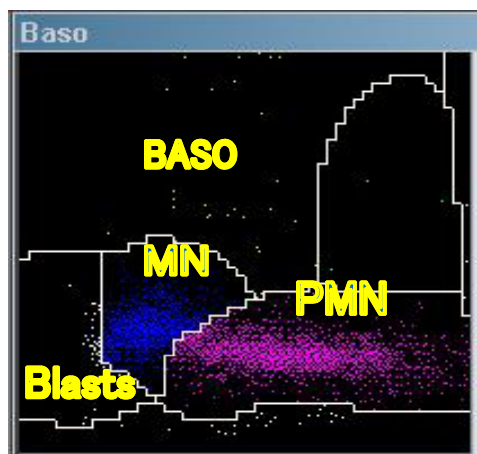
PeroxのLUC数の増加、**Baso**では、Blastの増加は強く血液増殖性疾患を疑わせる。EOSINOも極めて高値となっている。

AML-M5 (急性単球性白血病)

健常者サイトグラム

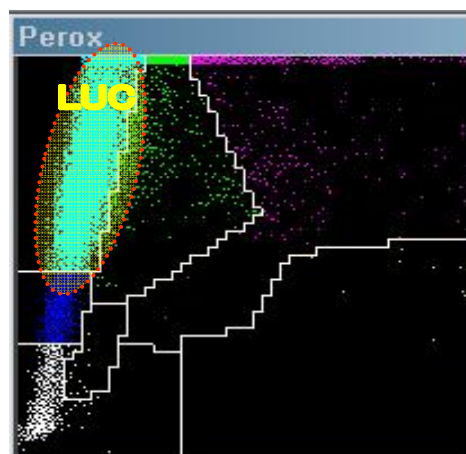


LUC%: 3-4 ↓

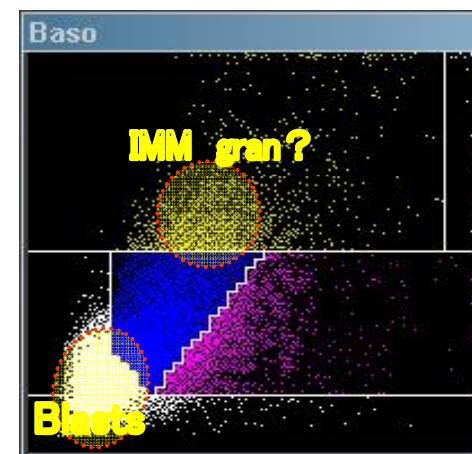


Blast flag: (-)
Suspect %: 1.5 ↓

M5



LUC%: 90.0



Blast flag: (+++)
Suspect %: 61.1


Routine CBC

WBC	H	185.43	*	x10 ³ cells/μL
RBC	L	2.21	*	x10 ⁶ cells/μL
HGB	L	7.2	*	g/dL
HCT	L	21.1	*	%
MCV		95.5	*	fL
MCH	H	32.7	*	pg
MCHC		34.2	*	g/dL
CHCM	L	31.6	*	g/dL
CH		29.9	*	pg
RDW	H	16.5	*	%
HDW	H	3.52	*	g/dL
PLT	L	62	*	x10 ³ cells/μL
MPV	H	13.7	*	fL

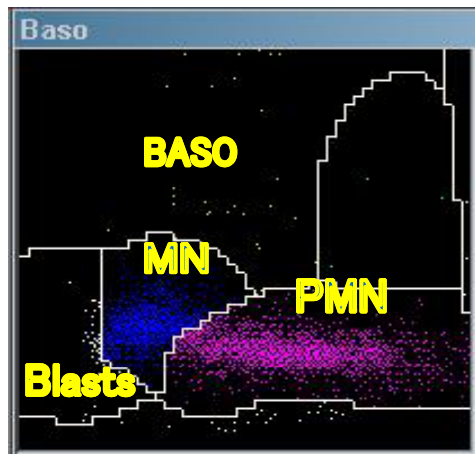
Peroxisomes ではLUC、**Baso** ではBlastの顕著な増加は、かなりの確率で腫瘍系増殖疾病を疑わせ、Blast領域に左下に伸びる鳥の口ばし状のポピュレーションが認められ、形状より骨髄系の以上を疑わせる。

IM (伝染性単核球症)

健常者サイトグラム

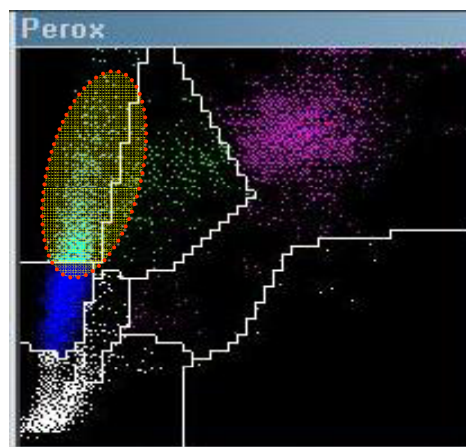


LUC%: 3-4 ↓

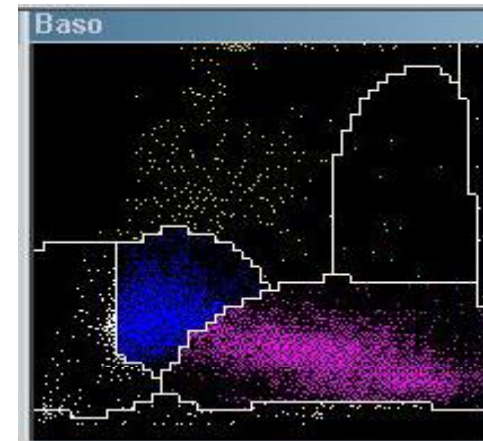


Blast flag: (-)
Suspect %: 1.5 ↓

IM



LUC%: 19.7




Blast flag: (+)
Suspect %: 2.6

Routine CBC		
WBC	7.14	x10 ³ cells/μL
RBC	4.82	x10 ⁶ cells/μL
HGB	15.2	g/dL
HCT	45.8	%
MCV	95.0	fL
MCH	H 31.5	pg
MCHC	33.1	g/dL
CHCM	L 32.6	g/dL
CH	30.8	pg
RDW	12.4	%
HDW	2.49	g/dL
PLT	163	x10 ³ cells/μL
MPV	8.7	fL

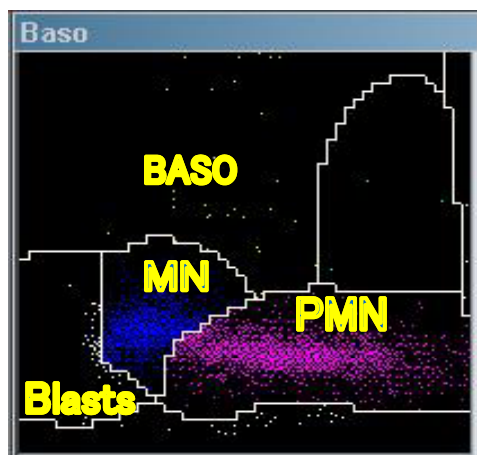
PeroxのLUCの増加はあるものの貧血、血小板減少が認められない。合わせて**Baso**のBlastsの軽度増加も存在するが、%LUC領域に存在する割合とはかけ離れている。このようなケースでは反応性のリンパ系細胞の増加が疑われる。

ATL (成人T細胞白血病)

健常者サイトグラム

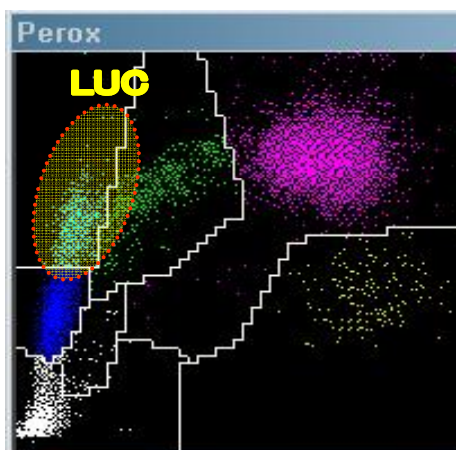


LUC%: 3-4 ↓

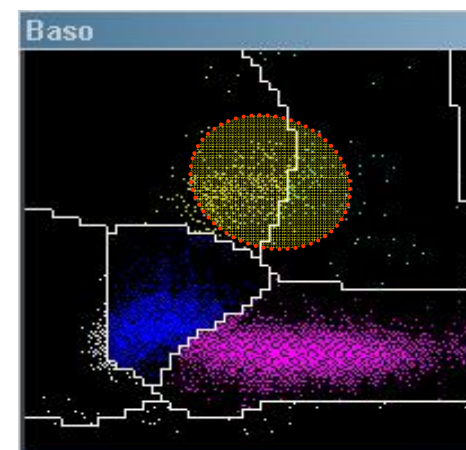


Blast flag: (-)
Suspect %: 1.5 ↓

ATL



LUC%: 6.9



Blast flag: (-)
Suspect %: 1.2


Routine CBC

WBC	8.02	x10 ³ cells/ μ L
RBC	4.56	x10 ⁶ cells/ μ L
HGB	13.9	g/dL
HCT	42.4	%
MCV	92.9	fL
MCH	30.6	pg
MCHC	L 32.9	g/dL
CHCM	L 32.4	g/dL
CH	30.0	pg
RDW	12.1	%
HDW	2.30	g/dL
PLT	236	x10 ³ cells/ μ L
MPV	9.3	fL

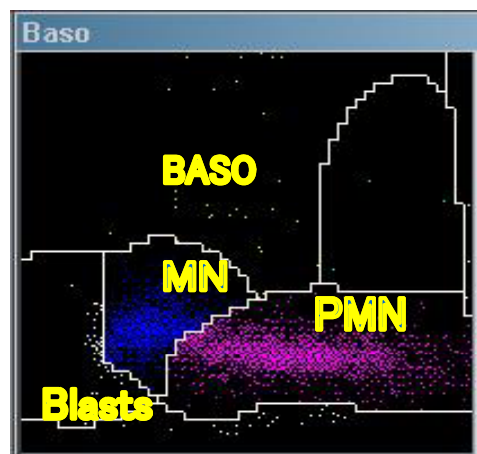
Peroxisomesでは、LUCの増加、**Baso**ではMNから右上45度方向に伸びる独立ポピュレーションが存在し、リンパ系異常の可能性を感じさせる。

ALCL (未分化大細胞型リンパ腫)

健常者サイトグラム

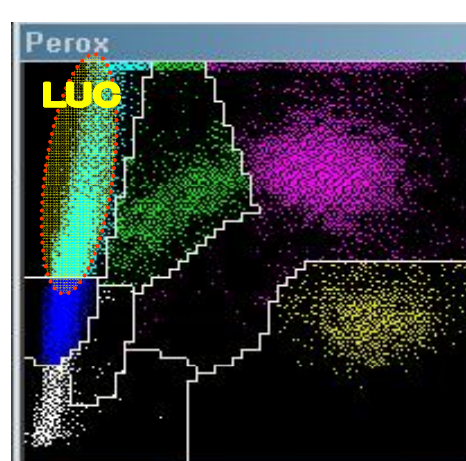


LUC%: 3-4 ↓

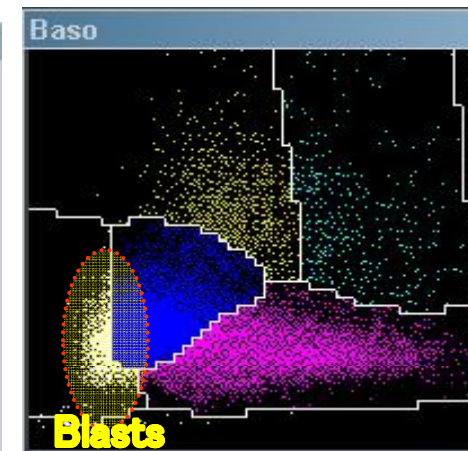


Blast flag: (-)
Suspect %: 1.5 ↓

ALCL



LUC%: 50.3



Blast flag: (++)
Suspect %: 2.8

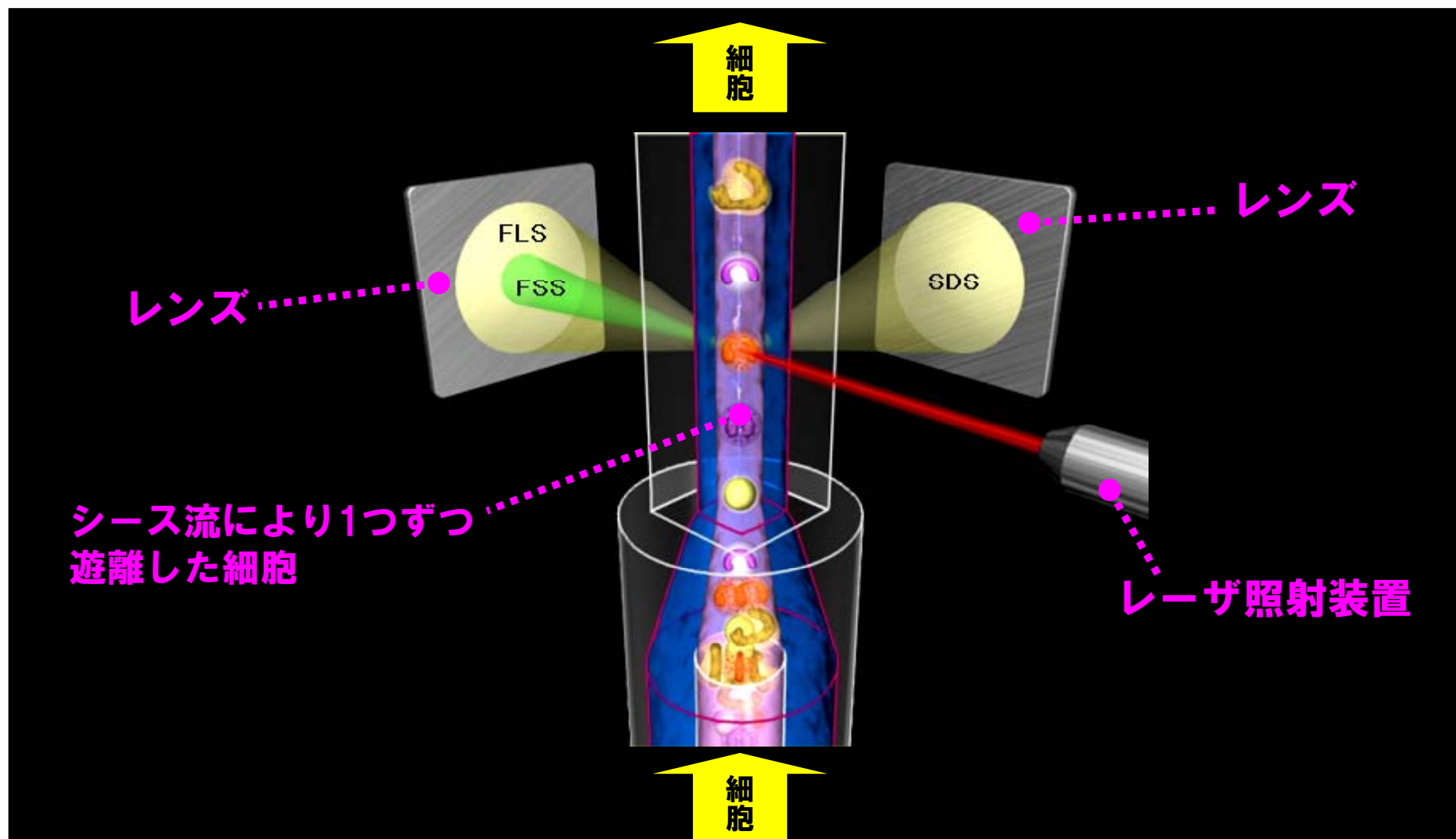
Routine CBC

WBC	H	39.62	x10 ³ cells/ μ L
RBC	L	3.70	x10 ⁶ cells/ μ L
HGB	L	11.6	g/dL
HCT	L	36.4	%
MCV		98.3	fL
MCH	H	31.4	pg
MCHC	L	31.9	g/dL
CHCM	L	31.0	g/dL
CH		30.3	pg
RDW		13.5	%
HDW		2.23	g/dL
PLT	L	84	x10 ³ cells/ μ L
MPV		10.8	fL

Perox ではLUCの増加、**Baso** ではBlast領域のポピュレーションが異常を強く感じさせる。

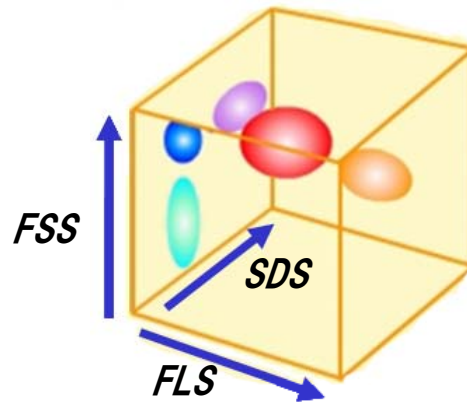
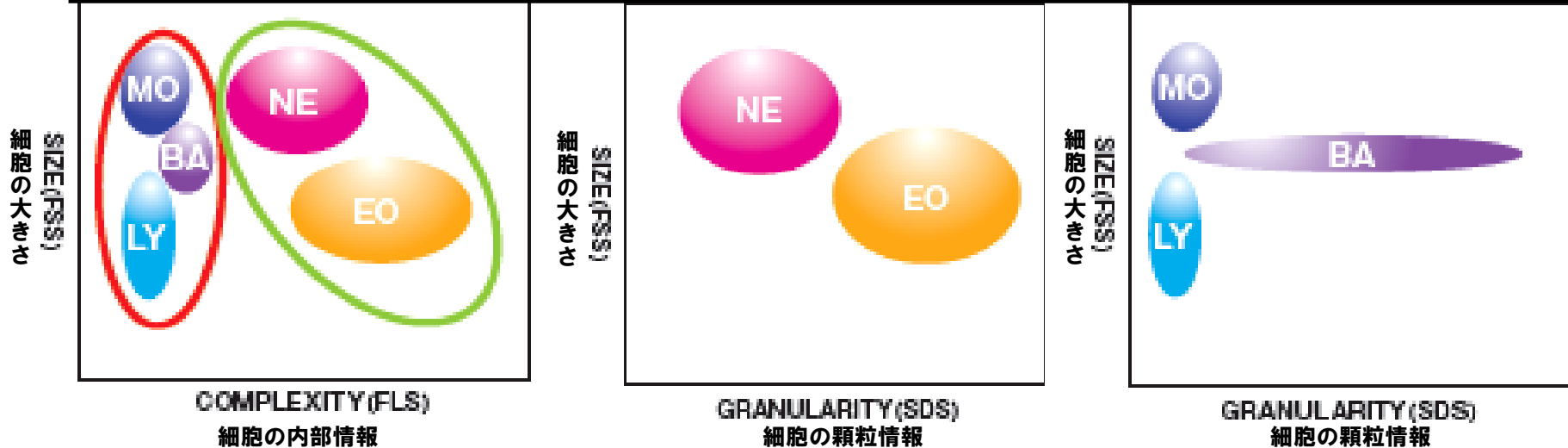
E社白血球分類の原理

白血球分類 → レーザ散乱光検出方式



E社白血球分類の原理

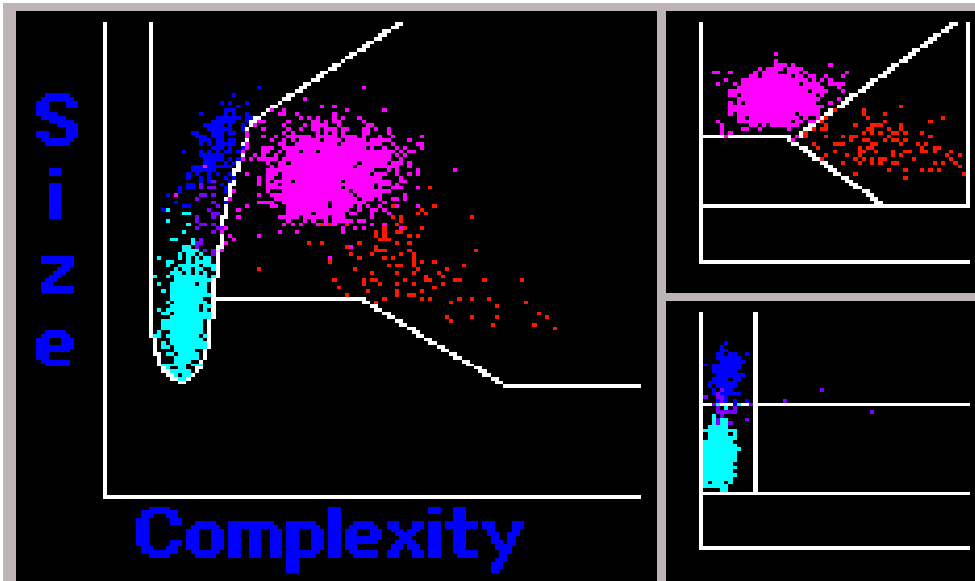
正常検体の分布例



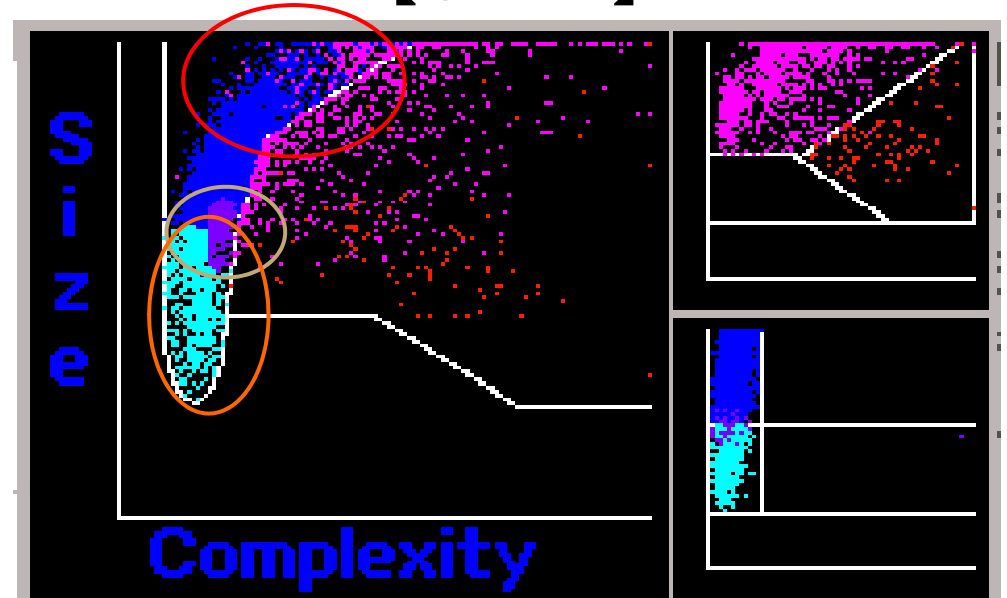
検体量わずか55 μ Lで無染色の白血球5分類測定が可能

CMML (慢性骨髄単球性白血病)

【健常者】



【CMML】



形態学的フラグ

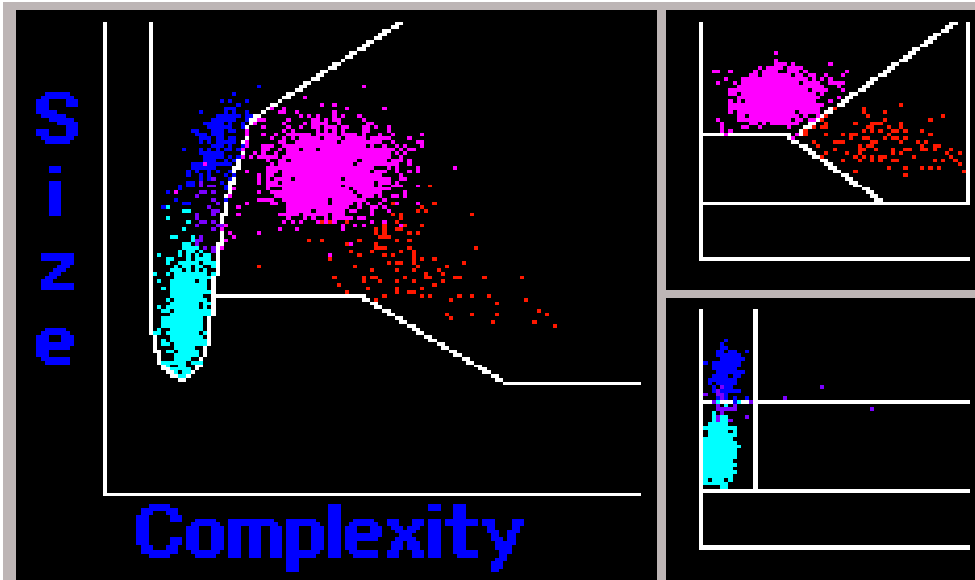
芽球、幼若顆粒球、左方移動

スキャッタグラムの解説

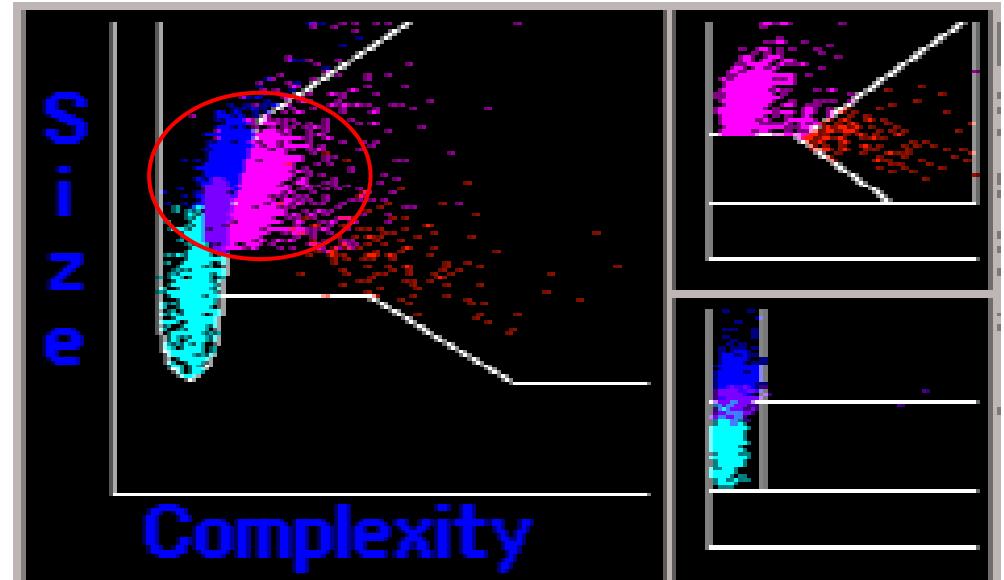
健常者に比べ単球エリア(青色部分)が広く分布し、単球の増加が疑われる。また、リンパ球エリアが全体的に広がった異常分布を示し(○)、単球との境界(○)も不明瞭なことから、異型リンパ球や形態異常を伴った細胞の出現が疑われる。更に、単球エリア上部(○)にプロットが出現し、幼若顆粒球～芽球出現も疑われる。それらを示す“芽球”“幼若顆粒球”のフラグが出現している。

MDS (骨髓異形成症候群)

【健常者】



【MDS】



形態学的フラグ

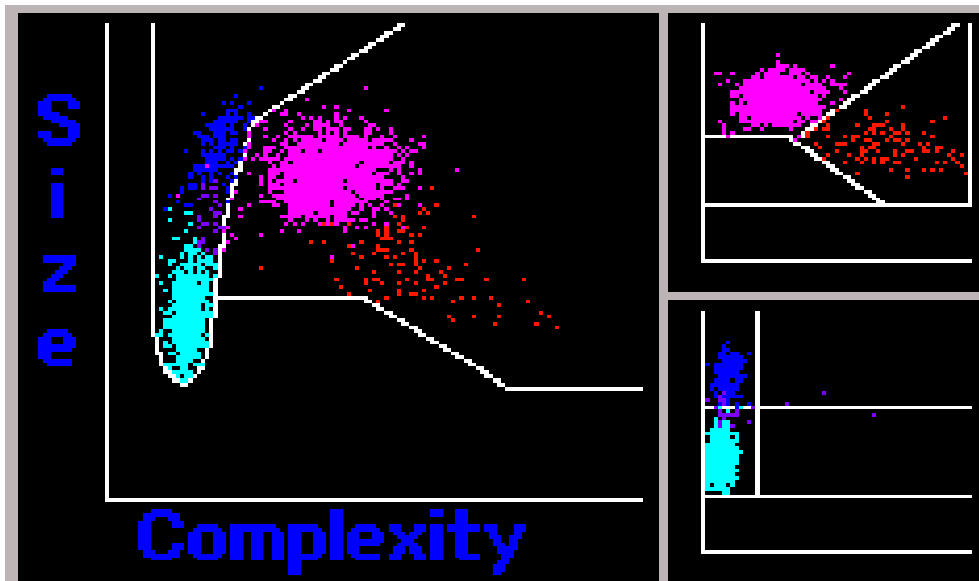
左方移動

スキャッタグラムの解説

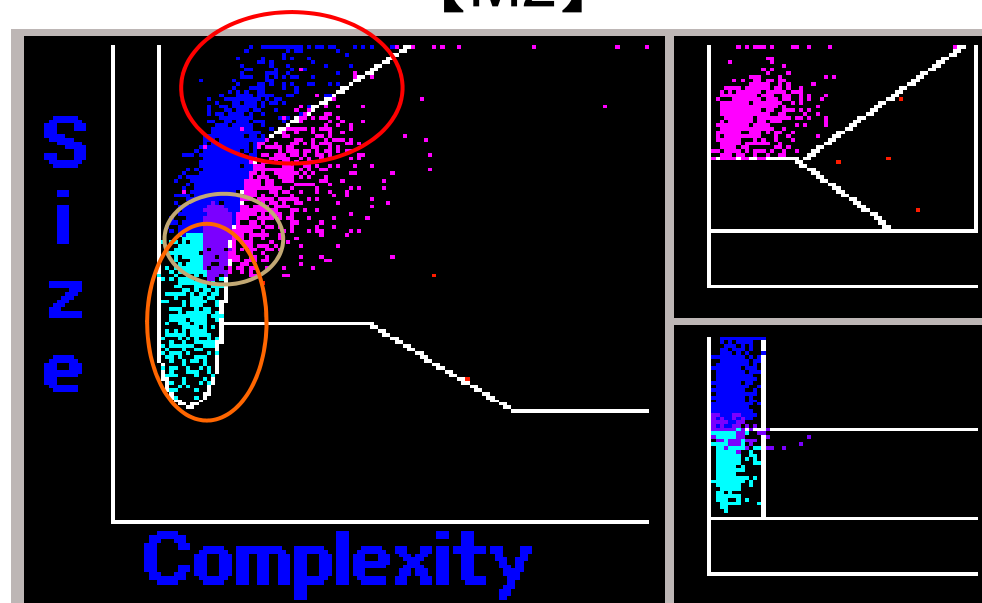
形態学フラグとしては、左方移動を疑うメッセージが出現しているが、健常者に比べ大きさの小さいエリアに単球と好中球が隣接しており(○)、左方移動だけではなく形態異常を伴った細胞の出現が疑われる。

AML-M2（急性骨髄性白血病）

【健常者】



【M2】



形態学的フラグ

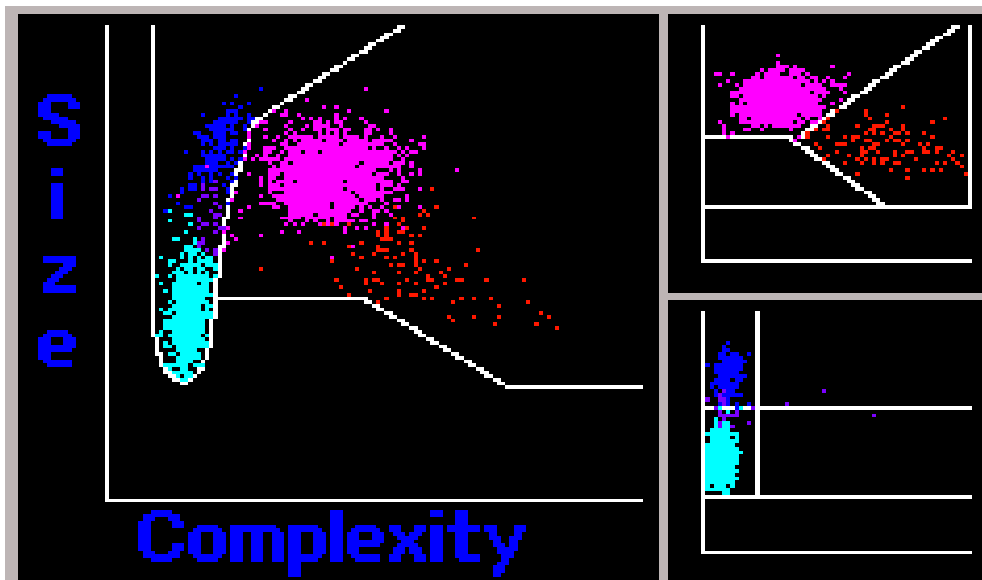
芽球、異型リンパ球、リンパ球-単球干涉、左方移動

スキャッタグラムの解説

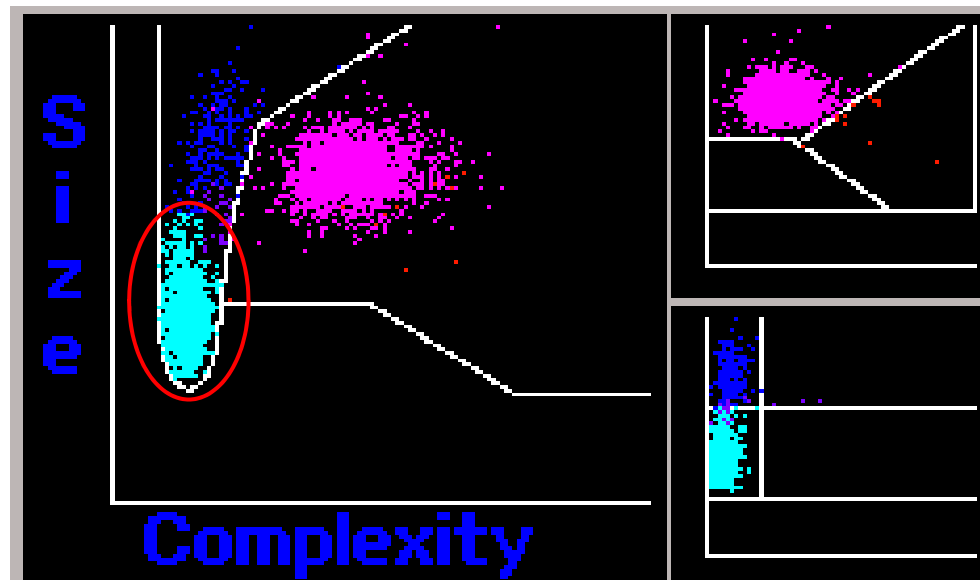
健常者に比べ単球エリア上部(○)にプロットが出現し、芽球出現が疑われる。また、リンパ球エリア(○)が全体的に広がった異常分布を示し、単球との境界(○)も不明瞭なことから、異型リンパ球や異常リンパ球の出現が疑われる。それらを示す“芽球”“異型リンパ球”“リンパ球-単球干涉”のフラグが出現している。

IM (伝染性単核球症)

【健常者】



【IM】



形態学的フラグ

異型リンパ球、小型有核細胞

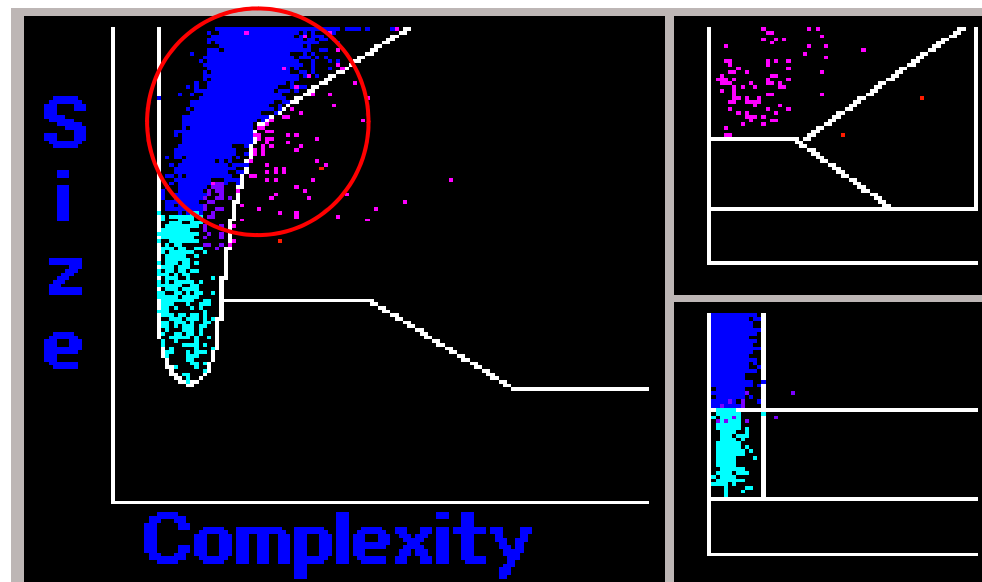
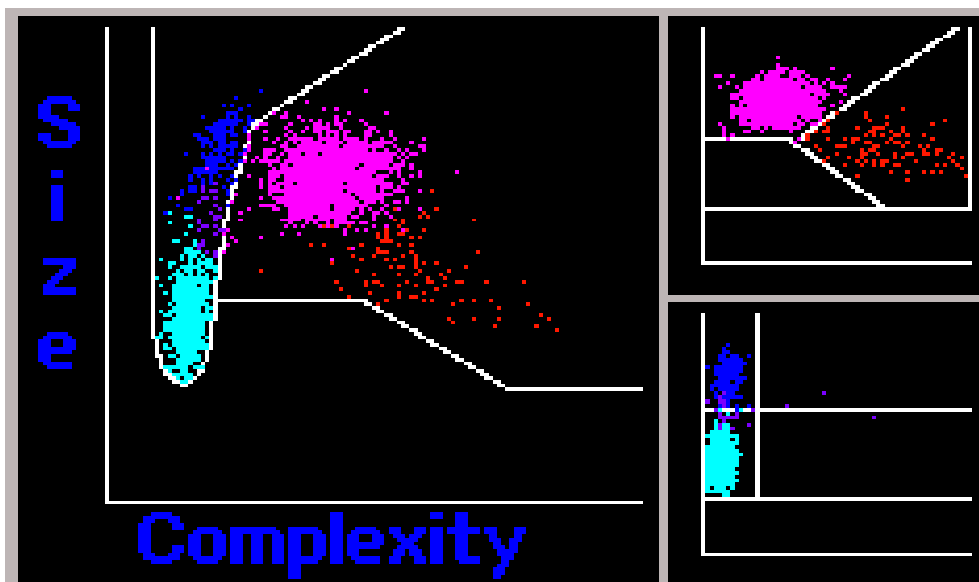
スキャッタグラムの解説

健常者に比べリンパ球エリア(○)が全体的に広がった異常分布を示しており、異型リンパ球出現が疑われる。
それを示す“異型リンパ球”のフラグが出現している。

BL (バーキットリンパ腫)

【健常者】

【BL】



形態学的フラグ

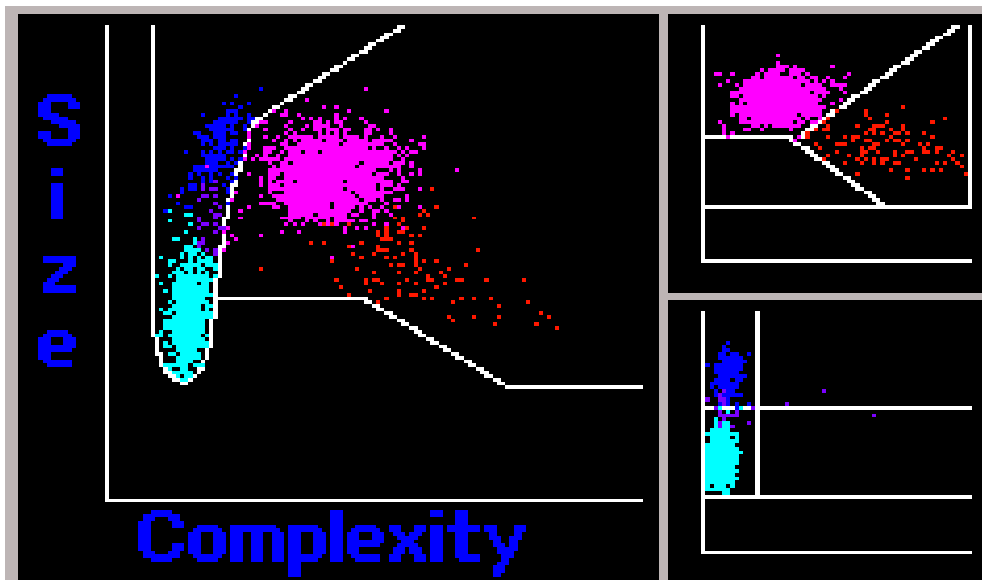
芽球、左方移動

スキャッタグラムの解説

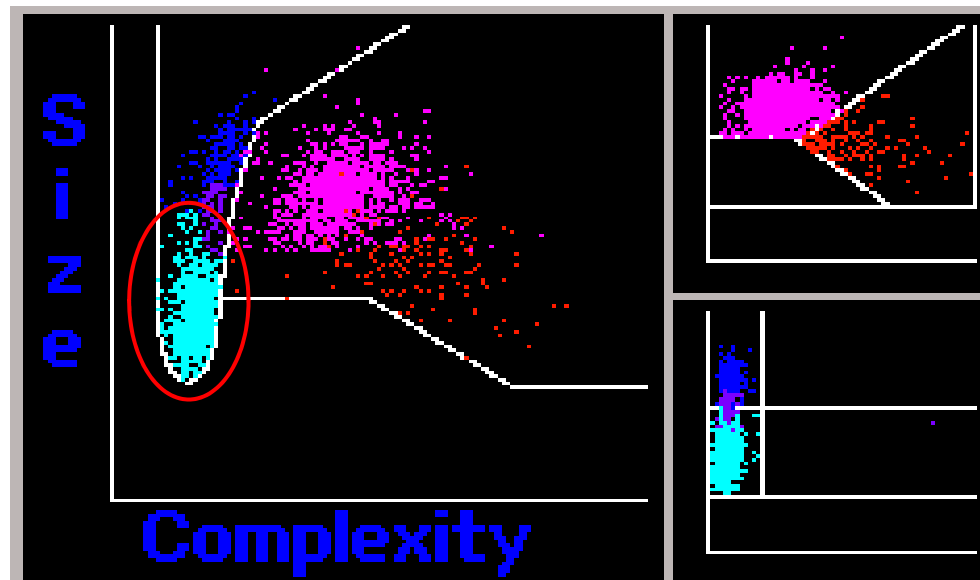
健常者に比べ単球エリアが広く分布し、単球エリア上部にまで伸びており(○)、大型異常細胞や芽球の出現が疑われる。それらを示す“芽球”のフラグが出現している。

FL (濾胞性細胞リンパ腫)

【健常者】



【FL】



形態学的フラグ

異型リンパ球、小型有核細胞

スキャッタグラムの解説

健常者に比べリンパ球エリア(○)が全体的に広がった異常分布を示しており、異型リンパ球や小型の異常細胞出現が疑われる。それらを示す“異型リンパ球”“小型有核細胞”のフラグが出現している。

F社白血球分類の原理

クロラゾールブラックEによる吸光度測定により血球の内部構造を分析

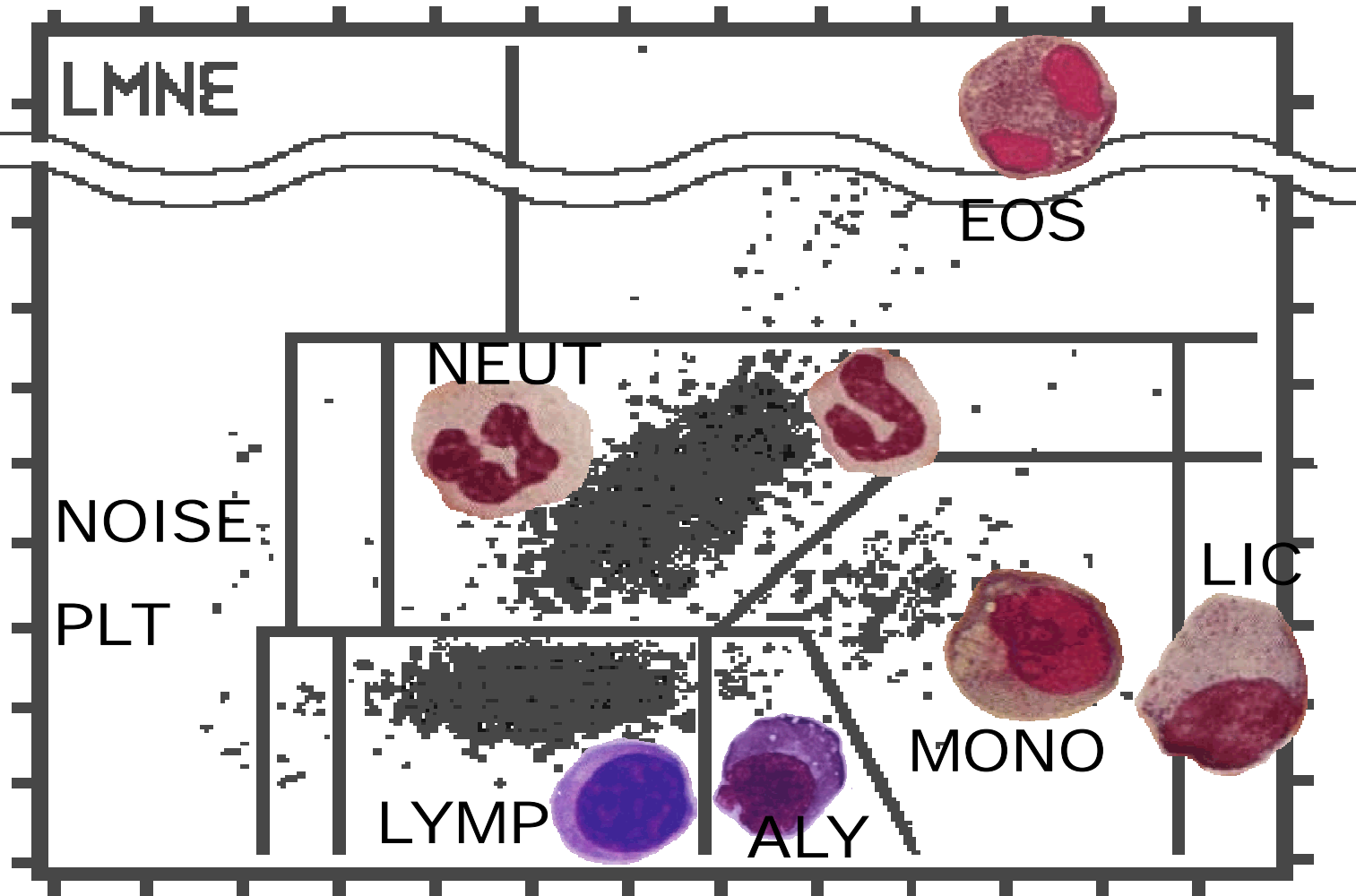
染色度合いは、細胞質のpHに依存

リンパ球は顆粒が少なくあまり染色されません。

単球は顆粒を若干含み吸光度は若干高くなります。

好中球は顆粒を多く含んでいるので、吸光度は高くなります。

好酸球の顆粒は強く染色されるので、吸光度は高くなります。

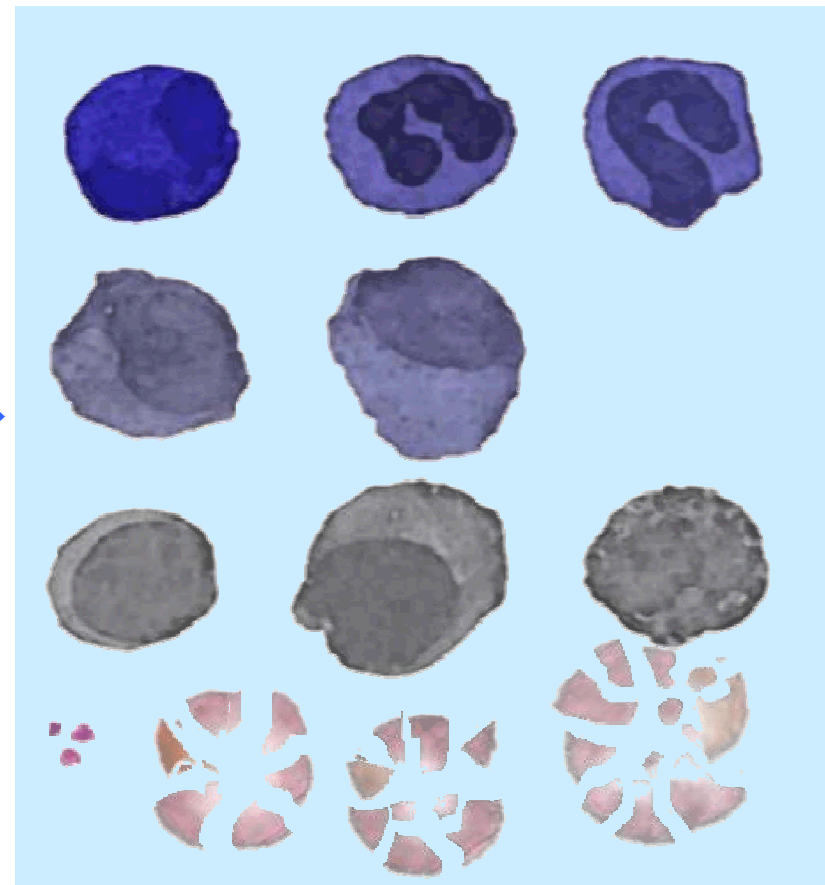
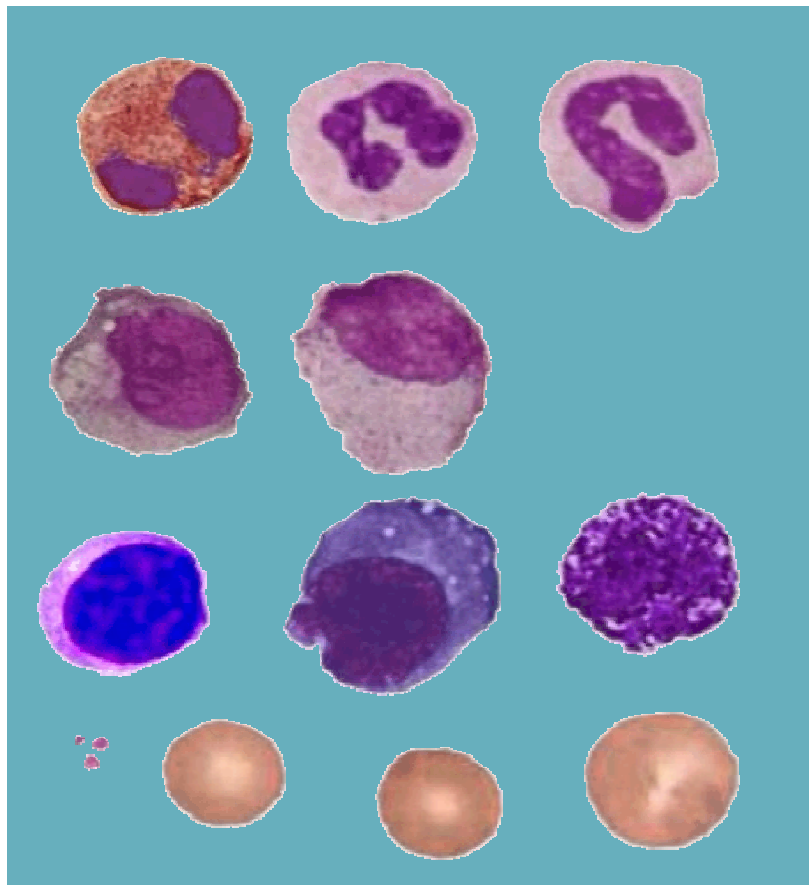


血球をエオジノフィックスIIで染色後、電気抵抗法で血球容積の測定

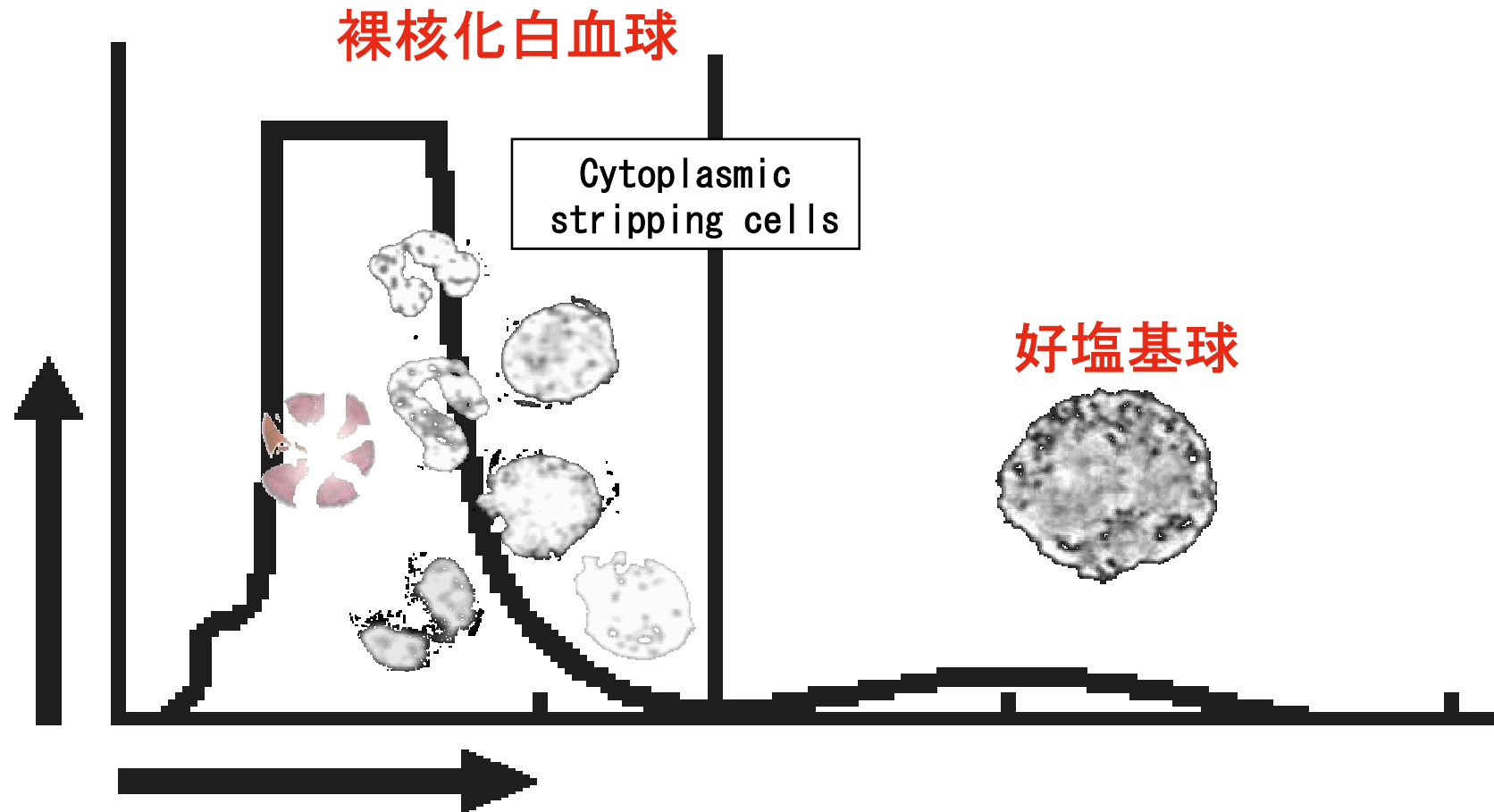
リンパ球<好中球<好酸球<単球

F社白血球分類の原理

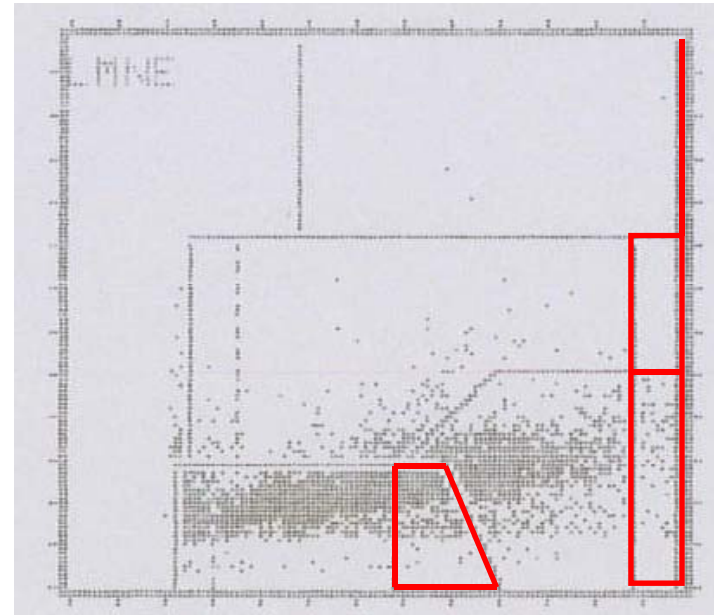
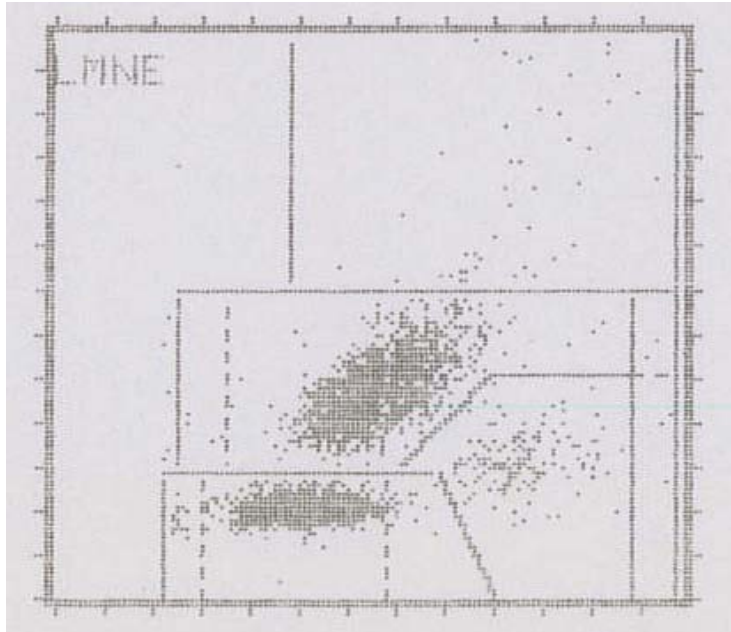
クロラゾールブラックEによる脂質染色（イメージ図）



F社白血球分類の原理 (好塩基球分類の原理)



B-ALL (Bリンパ芽球性白血病)

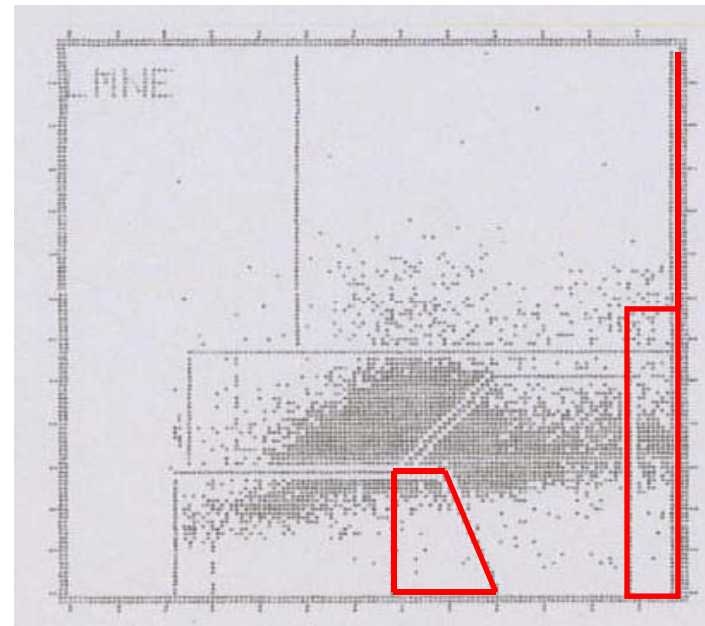
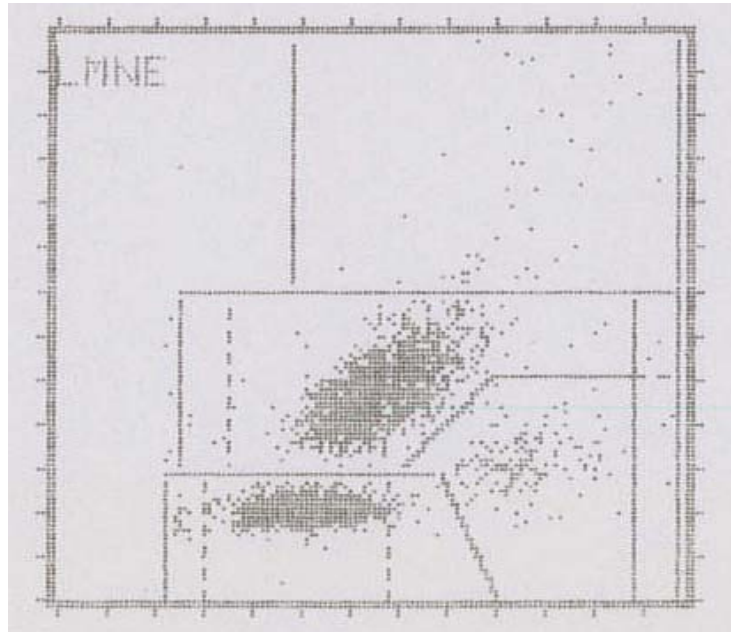


正常検体

(マトリックス/粒度分布/フラグ情報)

- ・リンパ球領域から大きな細胞分布が広がる
- ・LIC領域とALY領域に多数の細胞が存在

AML-M2（急性骨髄性白血病）

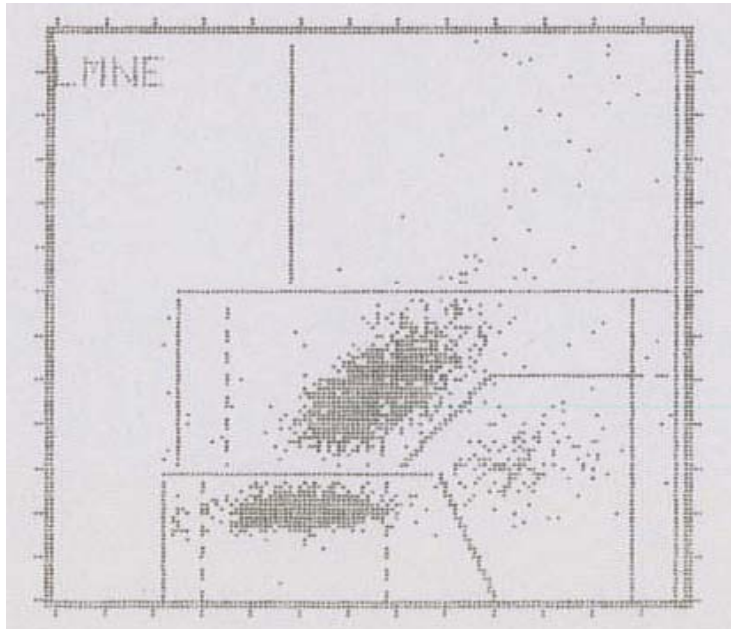


正常検体

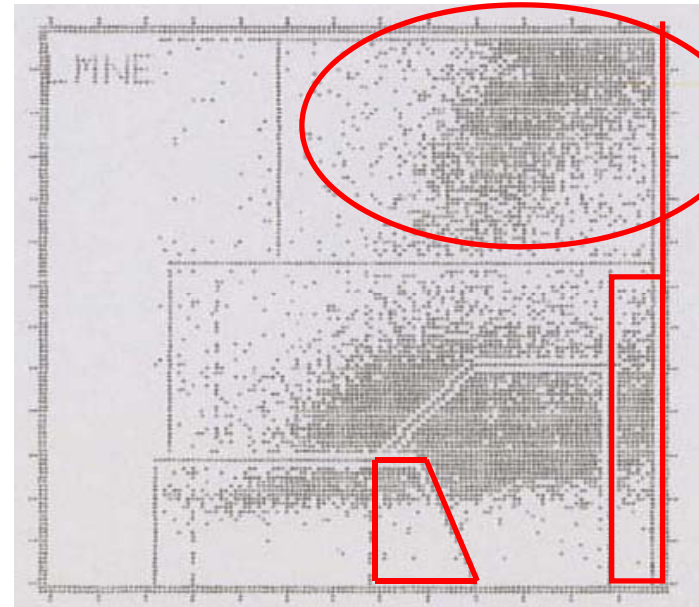(マトリックス/粒度分布/フラグ情報)

- ・単球領域の上方にサイズが不均一でLIC領域に向かって徐々に減少する細胞集団が存在する
- ・顆粒球系の幼若球が多数分布

AML-M2に好酸球増加を伴った症例



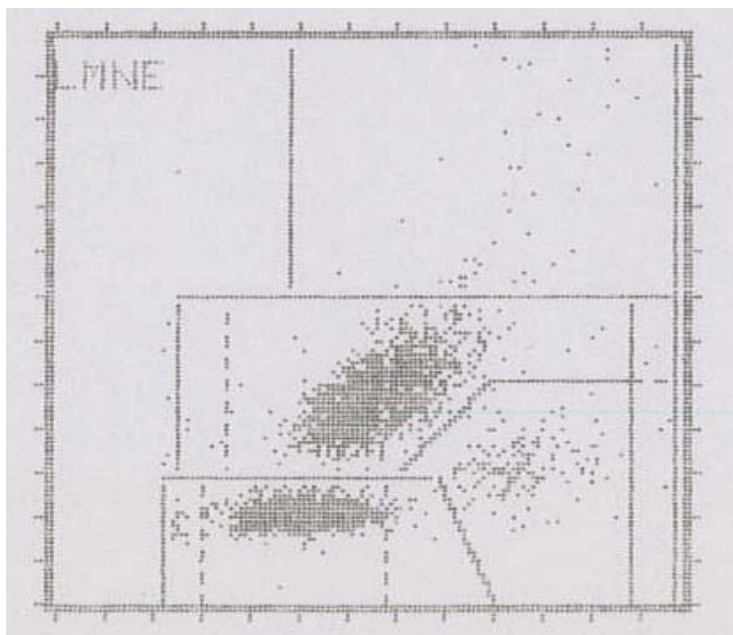
正常検体



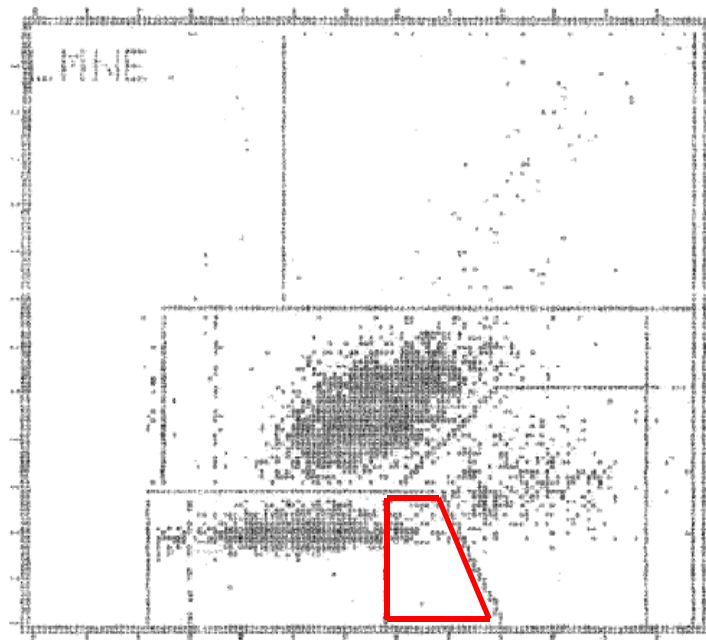
(マトリックス/粒度分布/フラグ情報)

- ・単球領域の上方にサイズが不均一でLIC領域に向かって徐々に減少する細胞集団が存在する
- ・顆粒球系の幼若球が多数分布
- ・上方右に好酸球の細胞集団を認める

ATL (成人T細胞白血病)



正常検体

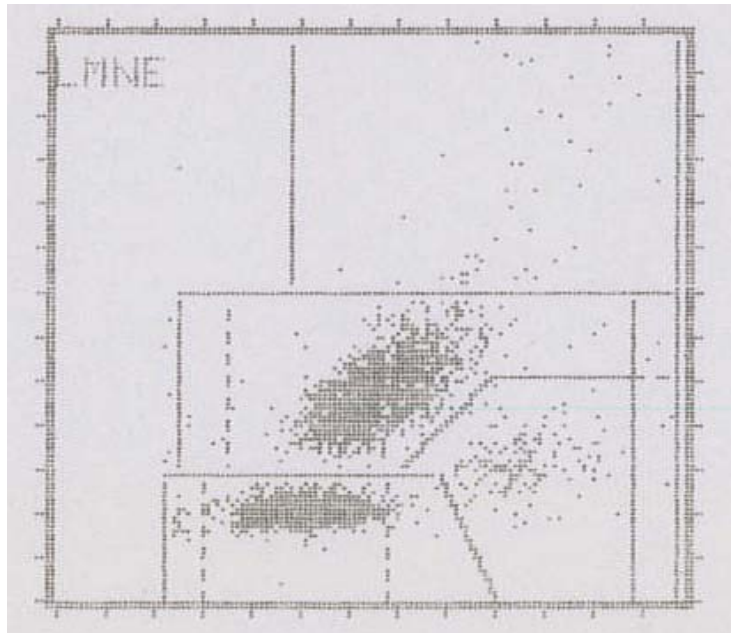


ATL

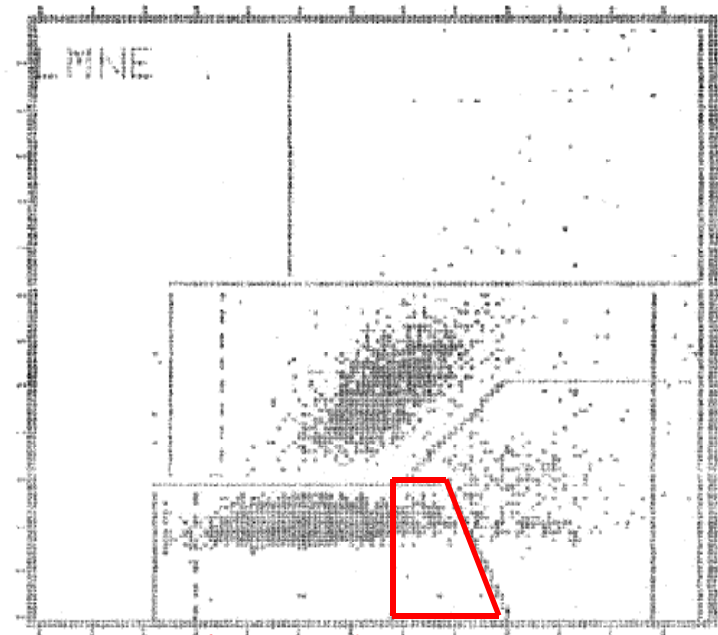
(マトリックス/粒度分布/フラグ情報)

- ・ ALY領域の増多 (ALYフラグ出現)

CLL (慢性リンパ性白血病)



正常検体

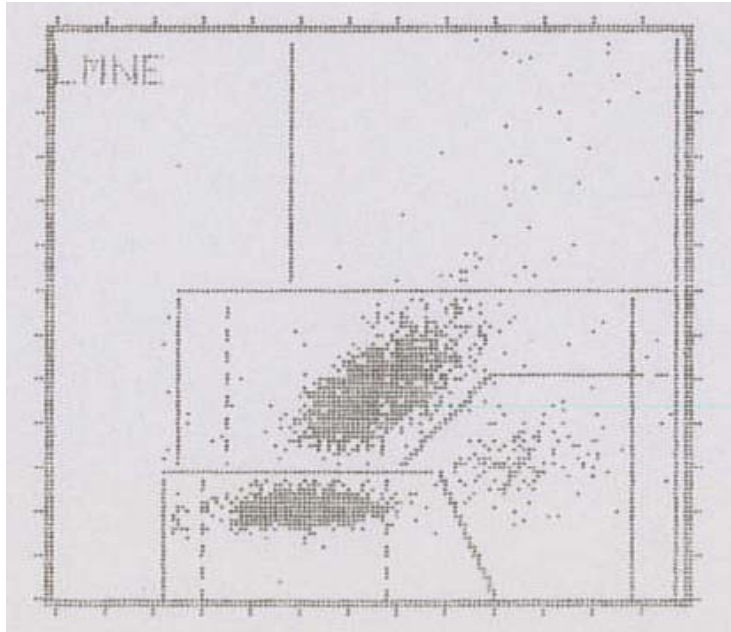


CLL

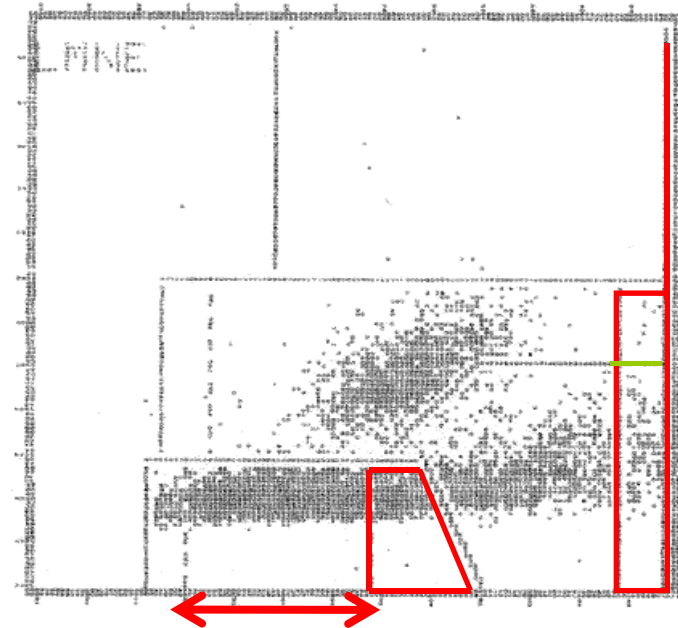
(マトリックス/粒度分布/フラグ情報)

- ・著しい白血球(リンパ球)増多
- ・リンパ球領域が単球領域まで広がる
- ・幼若球が少なくLIC領域の分布は少ない

IM (伝染性単核球症)



正常検体

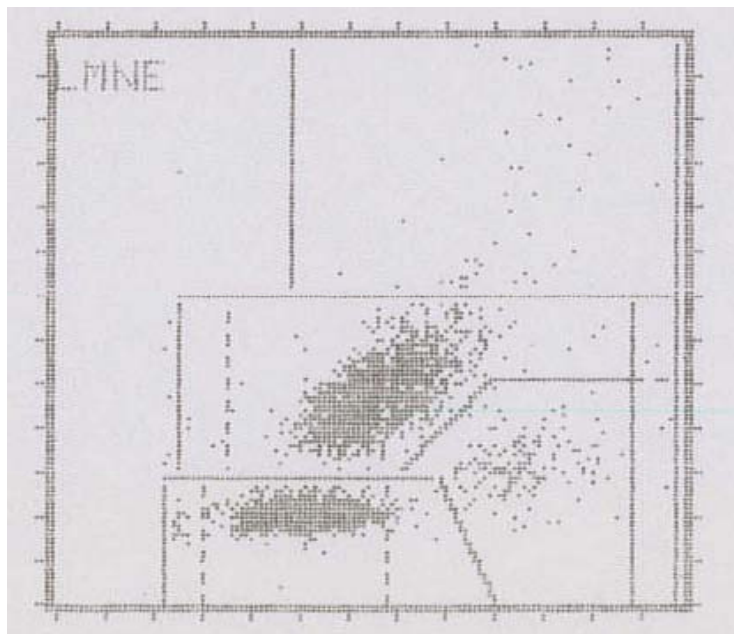


IM

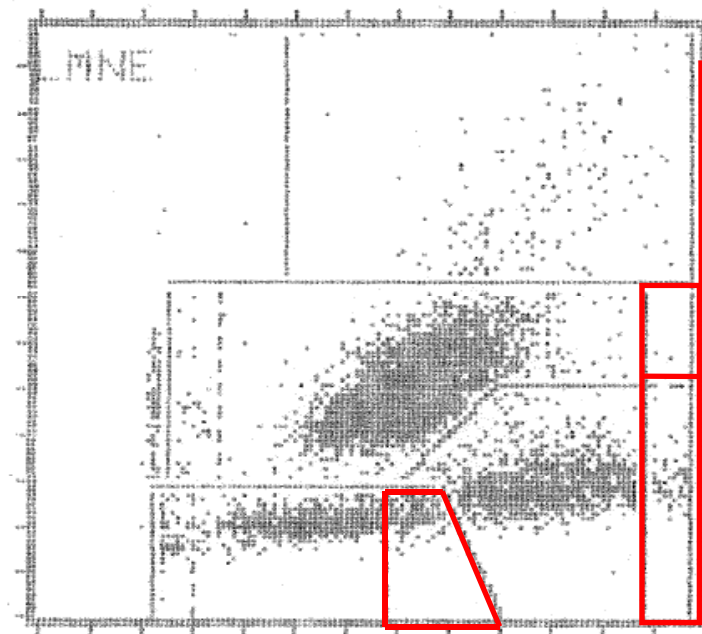
(マトリックス/粒度分布/フラグ情報)

- ・リンパ球領域から大きな細胞分布が広がる
- ・LIC領域とALY領域に多数の細胞が存在

DLBCL (び慢性大細胞型B細胞リンパ腫)



正常検体

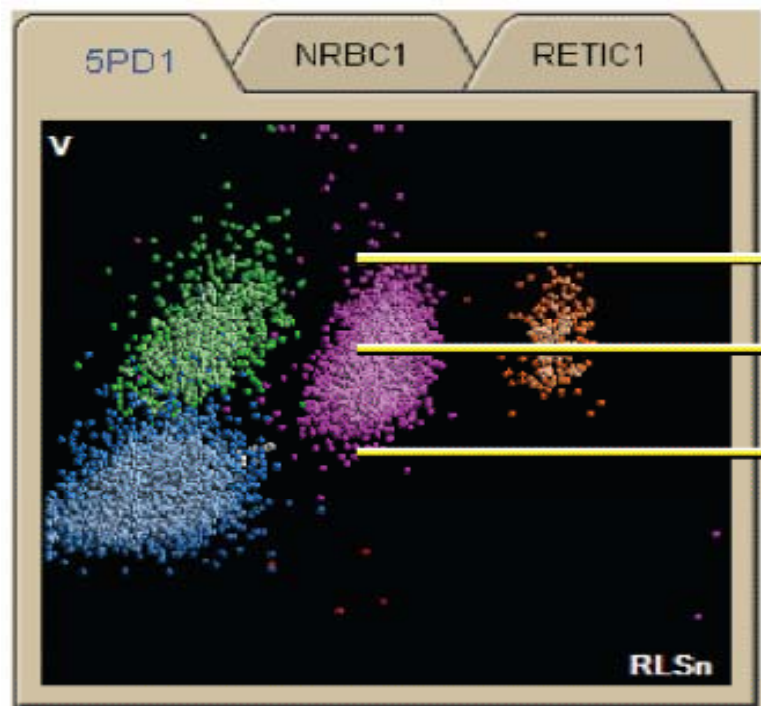


FL

(マトリックス/粒度分布/フラグ情報)

- ・リンパ球領域から大きな細胞分布が広がる
- ・LIC領域とALY領域に多数の細胞が存在

G社白血球分類の原理



VCSnテクノロジーによって、V；体積、
C；細胞内部密度、V；5種類の散乱光情報から7種類の測定シグナルを検出し、
約8200個の細胞を分析

体積SD
(19.76)

体積平均
(150)

好中球	Cell Population Data	
	平均	SD
V	150	19.76
C	144	5.27
MALS	145	10.94

	平均値 Ne	標準偏差 Ne	平均値 Ly	標準偏差 Ly	平均値 Mo	標準偏差 Mo	平均値 Eo	標準偏差 Eo
V	@MN-V-NE	@SD-V-NE	@MN-V-LY	@SD-V-LY	@MN-V-MO	@SD-V-MO	@MN-V-EO	@SD-V-EO
C	@MN-C-NE	@SD-C-NE	@MN-C-LY	@SD-C-LY	@MN-C-MO	@SD-C-MO	@MN-C-EO	@SD-C-EO
MALS	@MN-MALS-NE	@SD-MALS-NE	@MN-MALS-LY	@SD-MALS-LY	@MN-MALS-MO	@SD-MALS-MO	@MN-MALS-EO	@SD-MALS-EO
UMALS	@MN-UMALS-NE	@SD-UMALS-NE	@MN-UMALS-LY	@SD-UMALS-LY	@MN-UMALS-MO	@SD-UMALS-MO	@MN-UMALS-EO	@SD-UMALS-EO
LMALS	@MN-LMALS-NE	@SD-LMALS-NE	@MN-LMALS-LY	@SD-LMALS-LY	@MN-LMALS-MO	@SD-LMALS-MO	@MN-LMALS-EO	@SD-LMALS-EO
LALS	@MN-LALS-NE	@SD-LALS-NE	@MN-LALS-LY	@SD-LALS-LY	@MN-LALS-MO	@SD-LALS-MO	@MN-LALS-EO	@SD-LALS-EO
AL2	@MN-AL2-NE	@SD-AL2-NE	@MN-AL2-LY	@SD-AL2-LY	@MN-AL2-MO	@SD-AL2-MO	@MN-AL2-EO	@SD-AL2-EO

Abnormal Scatter Plot

- Myeloid Series/Acute Leukemia

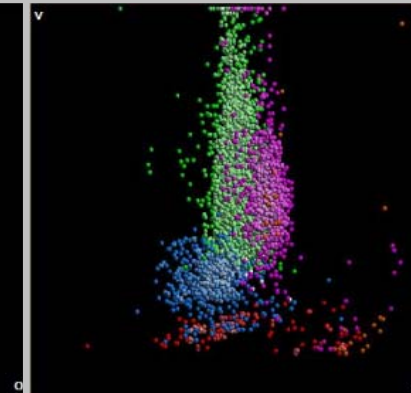
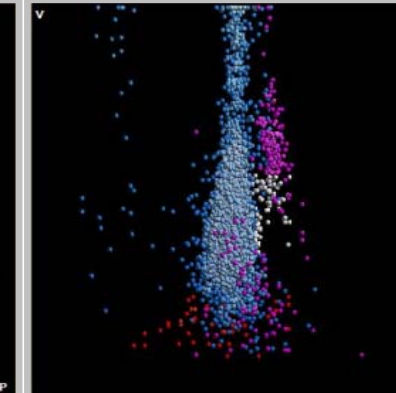
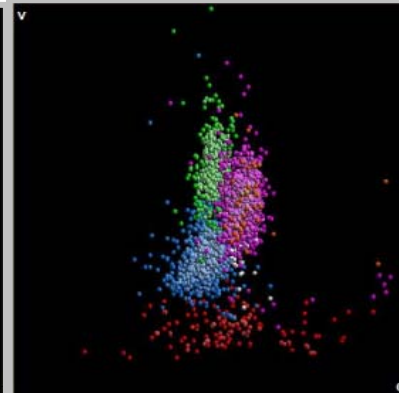
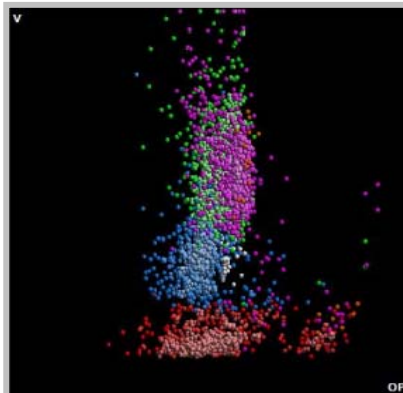

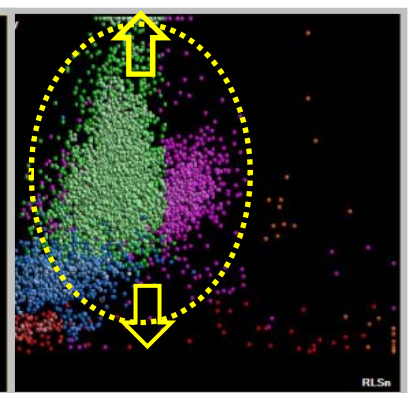
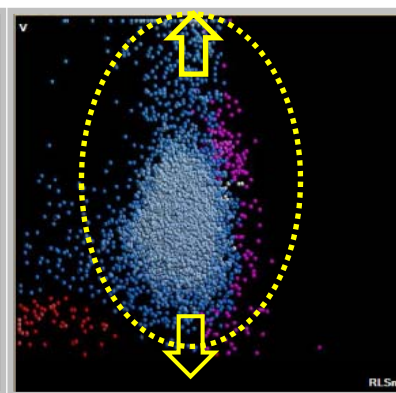
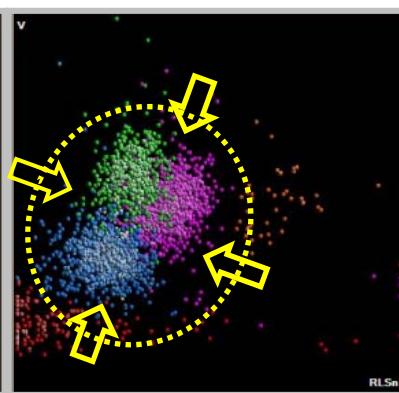
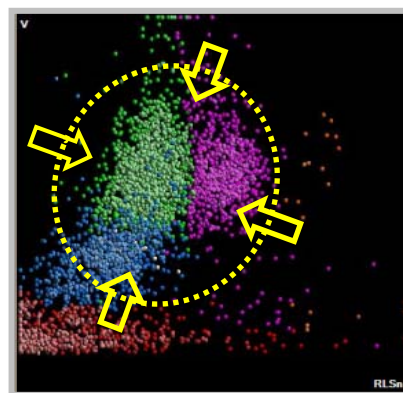

Normal

30292MDS

30341MDS

30351M1

30701M2



(コメント)MDS; スキャタープロットは、細胞集団はプロット図の中心に集まり、隣接し、それぞれの細胞が重なり合っている。
急性白血球スキャタープロットは、細胞領域にMonocytosisな大きな細胞集団が存在し、上方に伸張している。

Abnormal Scatter Plot

- Lymphoid Series

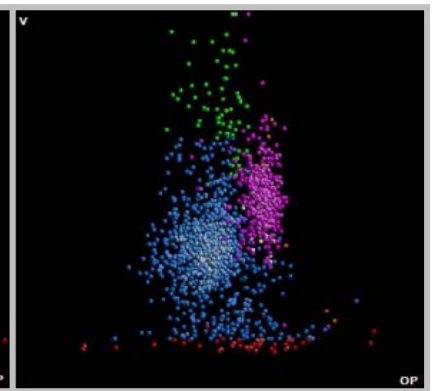
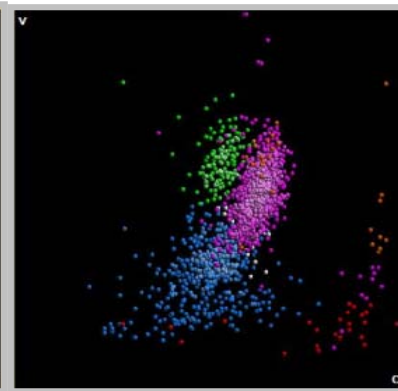
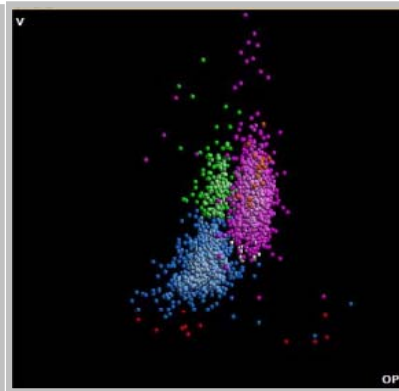
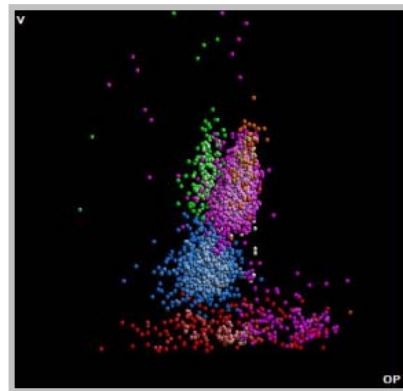

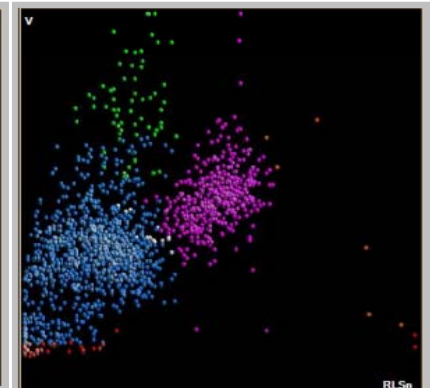

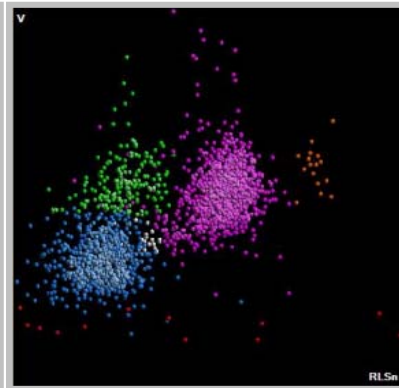
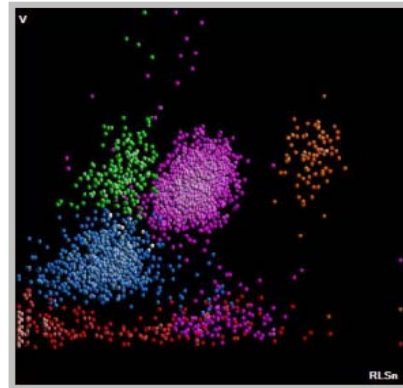

Normal

10142SS

10262ATL

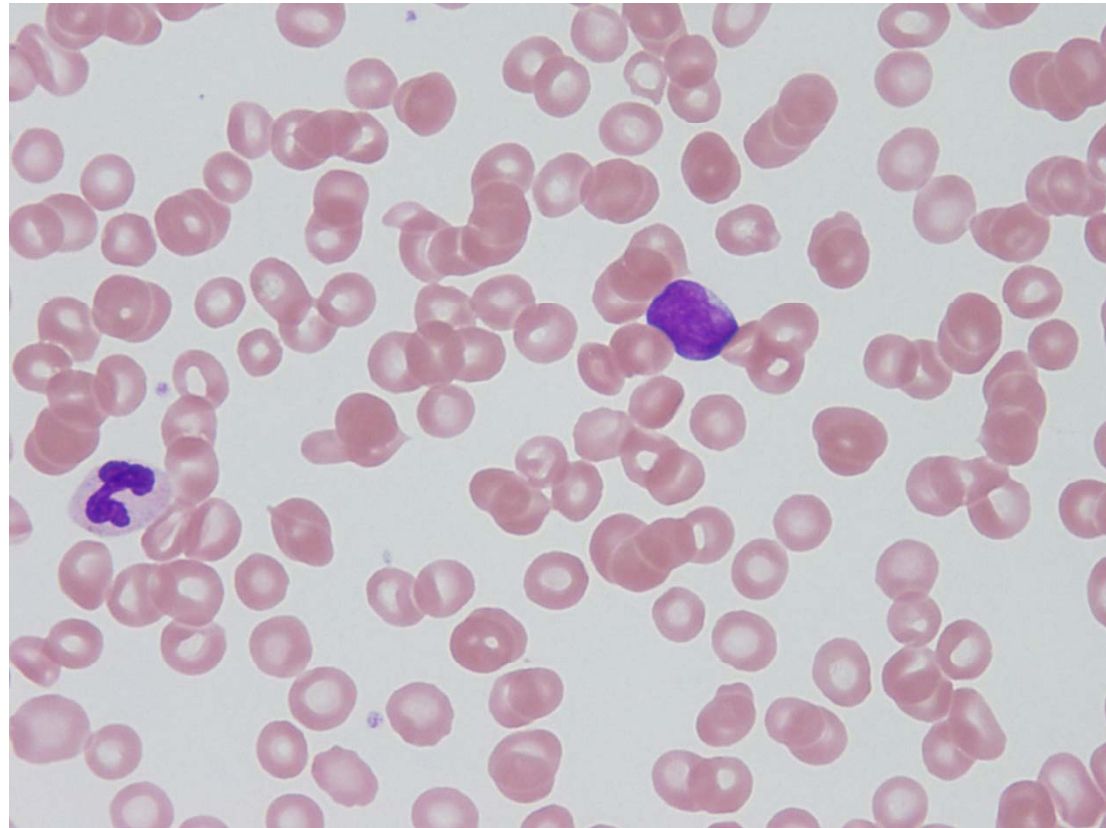
10571FL

10601IM



同一検討症例 1 (60歳代男性)

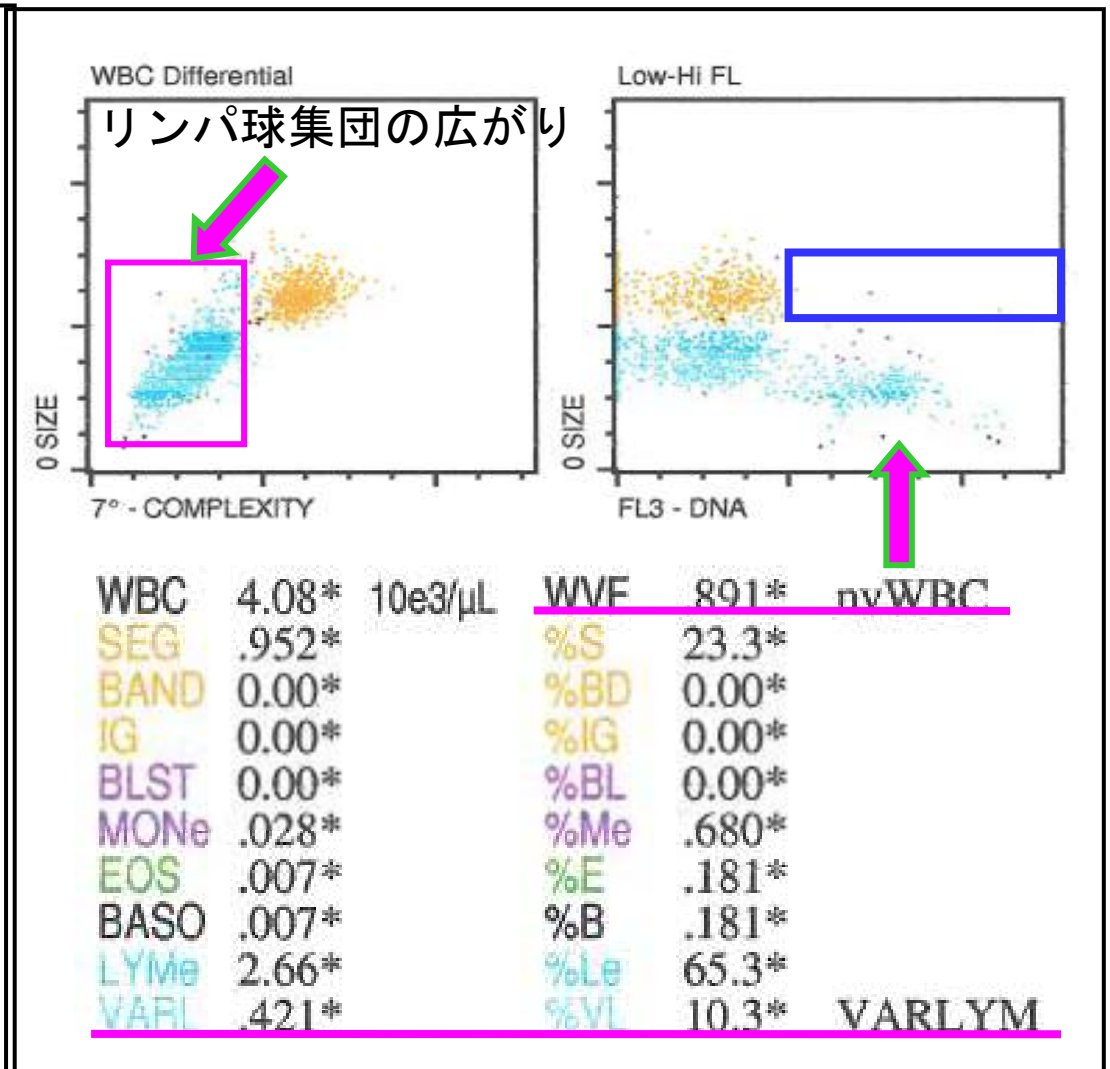
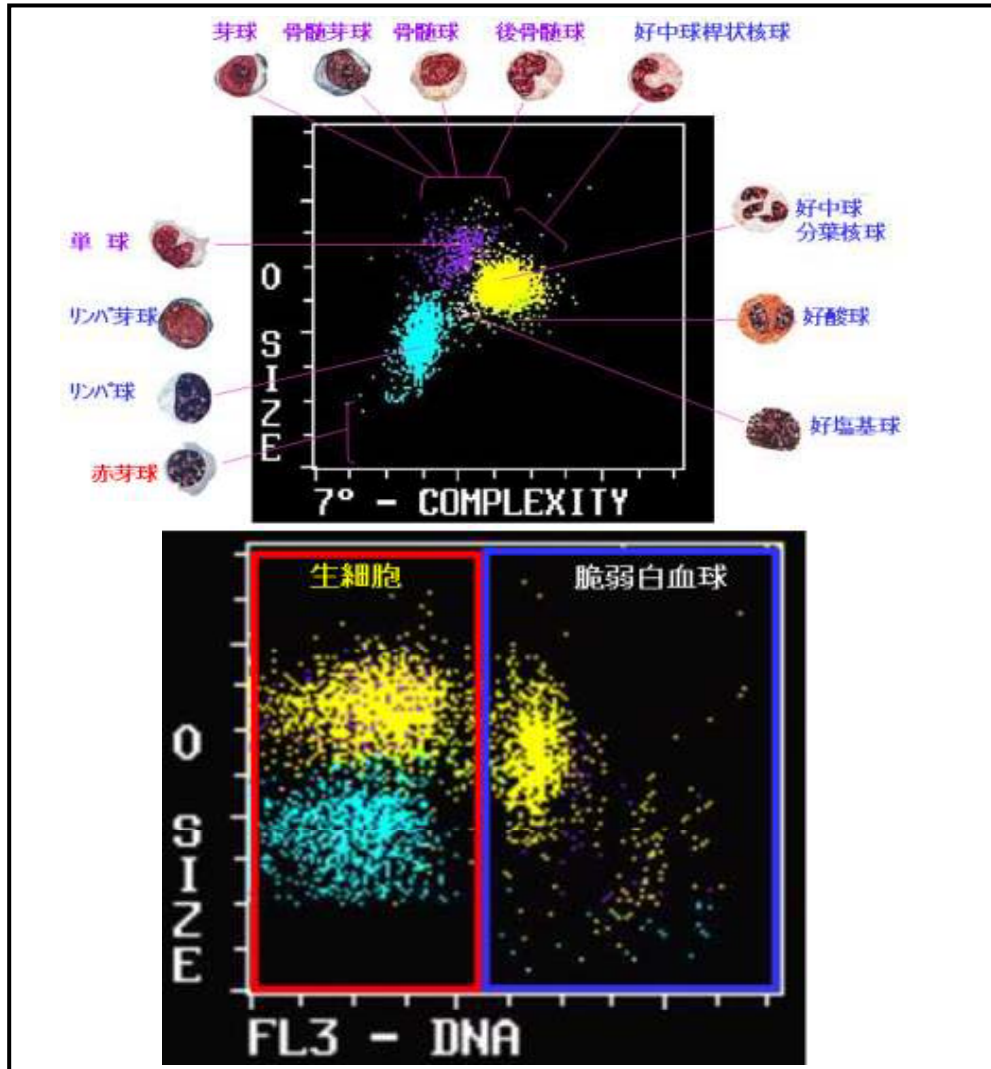
血算		
WBC	x10 ³ /uL	3.8
RBC	x10 ⁴ /uL	247
Hb	g/dL	8.0
Ht	%	22.5
PLT	x10 ⁴ /uL	4.6
Blast		28.0
Pro-myelo		0.0
Myelo		0.0
Meta-myelo		0.0
Band		3.0
Seg		18.5
Eosino		0.0
Baso		0.0
Mono		0.0
Lympho		50.5
Other		0.0



小型，N/C比大，核網織細な芽球

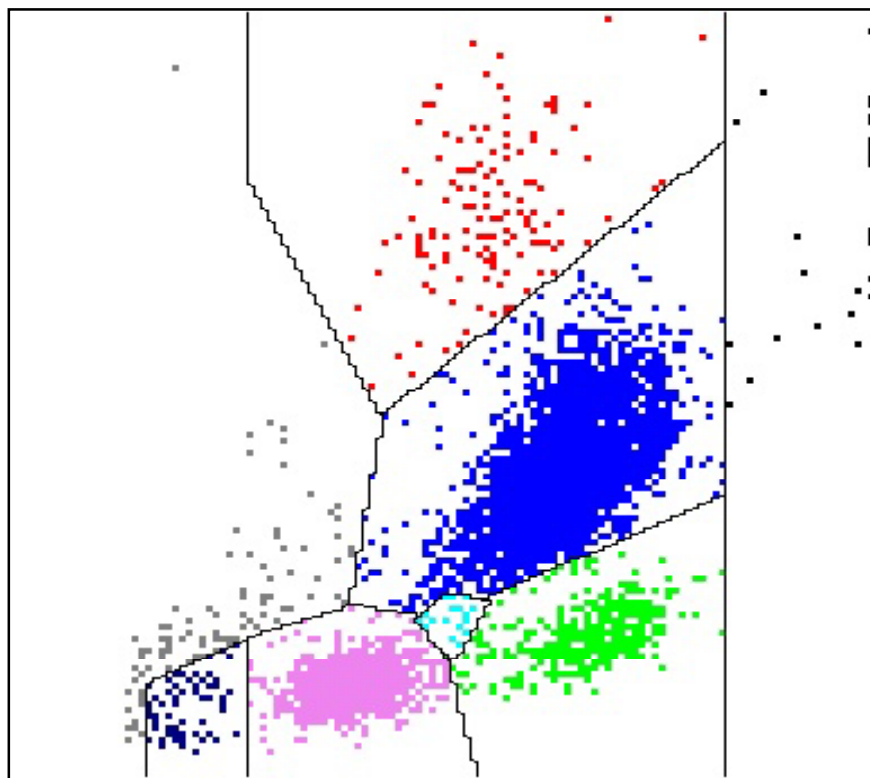
B-ALL (Bリンパ芽球性白血病)

同一検討症例 1 (60歳代男性) A社

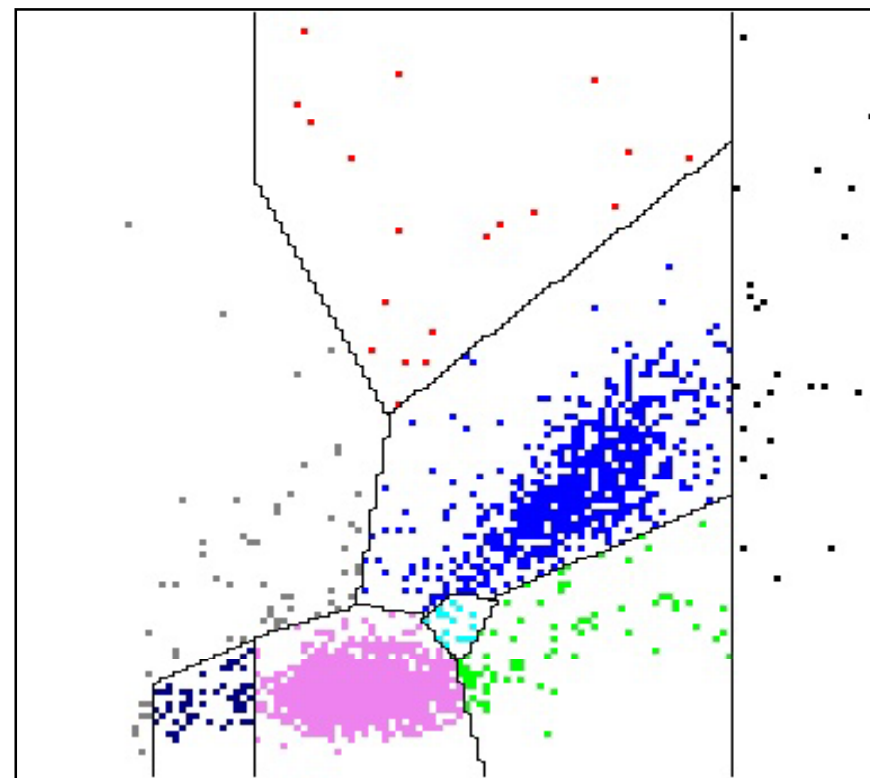


FL3-DNA画面で、PI蛍光染色された脆弱細胞の存在が示唆された。(WVF値:0.891)

同一検討症例 1 (60歳代男性) B社



健康者

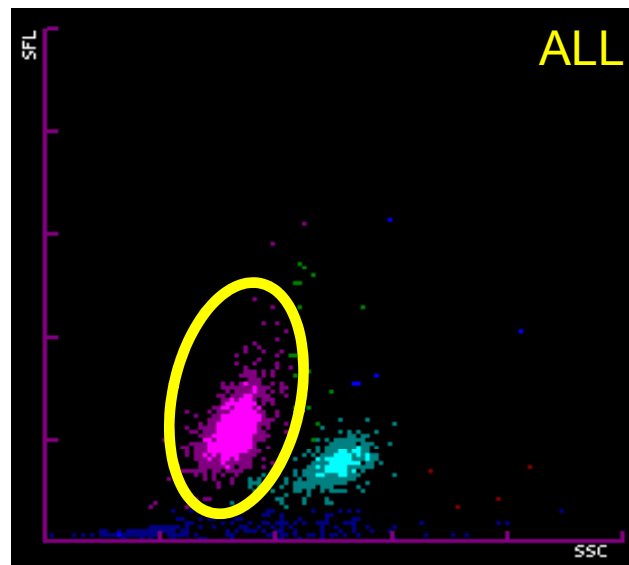
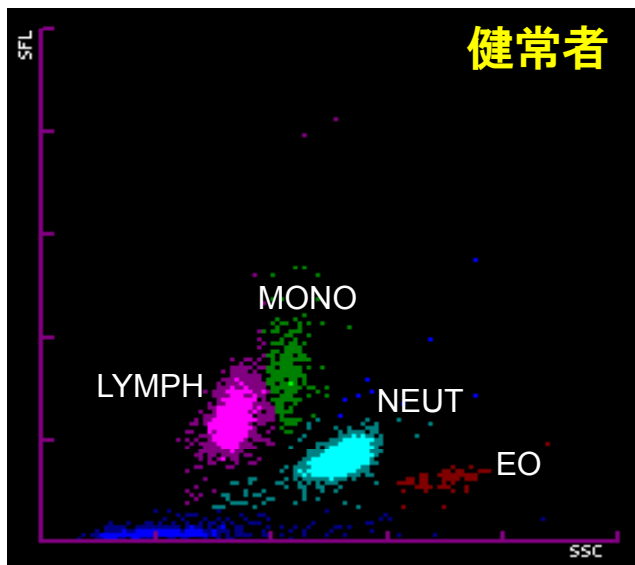


ALL

本症例でのスキッター特徴

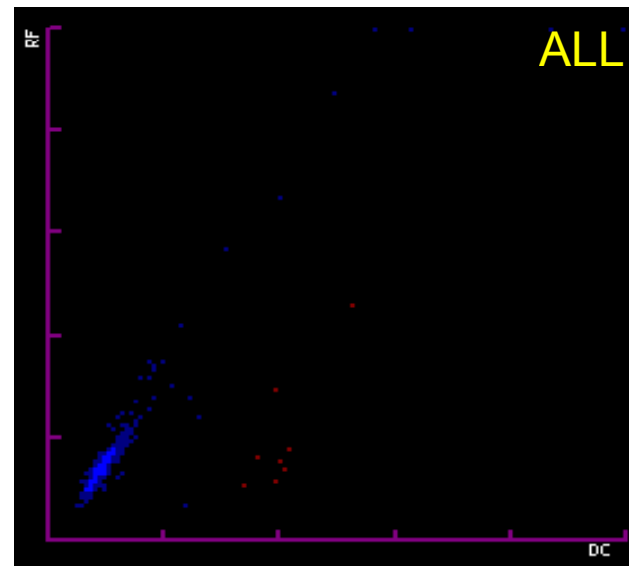
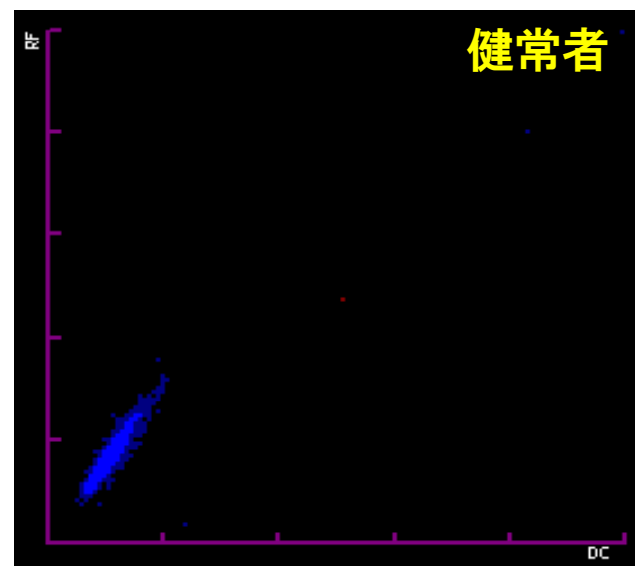
- ・LYM集団とMON集団の若干な近接
- ・フラグコメントは特になし

同一検討症例 1 (60歳代男性) C社



●DIFFチャンネル

LYMPHのクラスターがややY軸方向に伸長している。




●IMIチャンネル

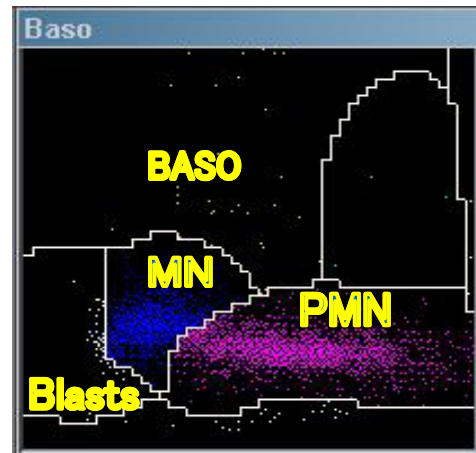
異常血球を示す赤いプロットが認められない。

同一検討症例 1 (60歳代男性) D社

健常者サイトグラム

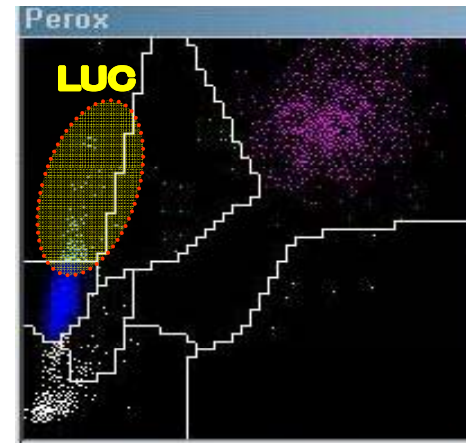


LUC%: 3-4 ↓

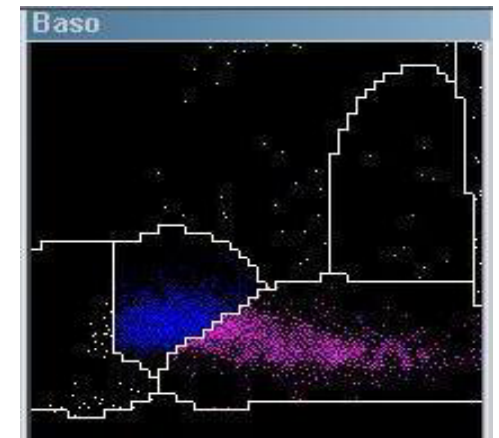


Blast flag: (-),
Suspect %: 1.5 ↓

ALL



LUC%: 3.1



Blast flag: (-),
Suspect %: 1.0

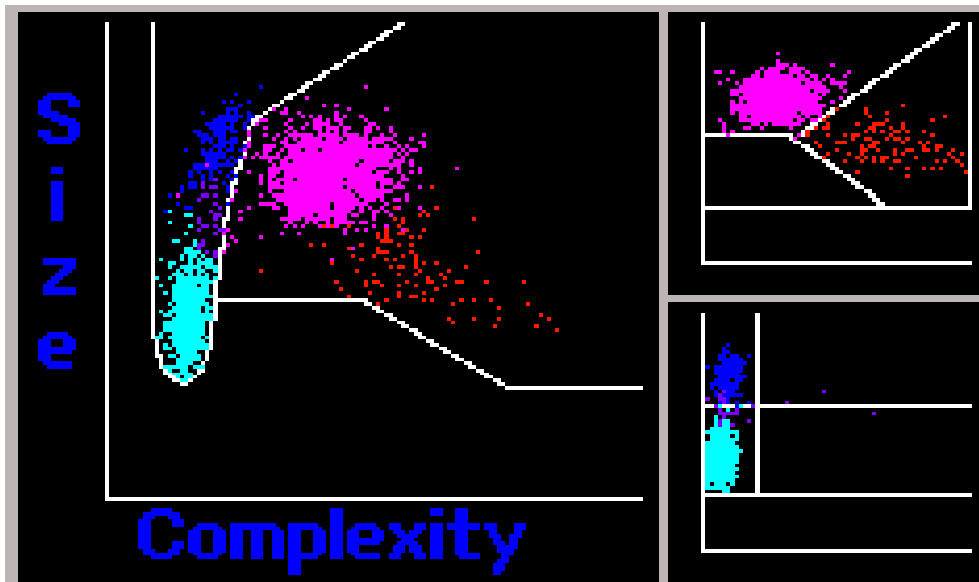
Routine CBC

WBC	L	3.64	x10 ³ cells/μL
RBC	L	2.57	x10 ⁶ cells/μL
HGB	L	7.9	g/dL
HCT	L	23.2	%
MCV		90.3	fL
MCH		30.6	pg
MCHC		33.9	g/dL
CHCM		34.5	g/dL
CH		30.8	pg
RDW	H	18.3	%
HDW	H	3.20	g/dL
PLT	L	48	x10 ³ cells/μL
MPV		9.6	fL

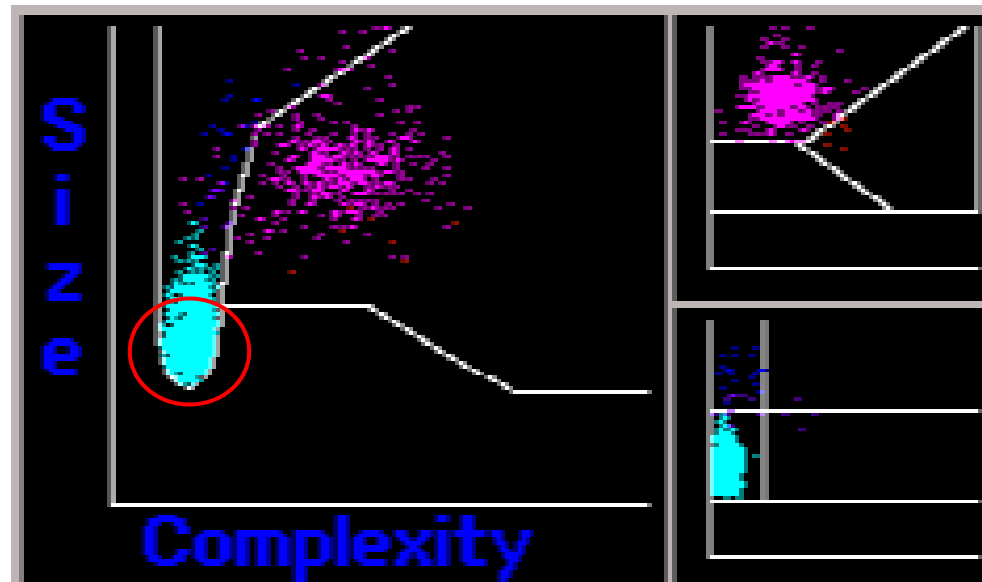
細胞数が少ないため、ドット数の少ないサイトグラムとなっている。
Peroxでは、LUCの軽微な増加となっているが、**Baso**のBlast領域にはほぼクラスターが認められない。このような変化の少ないケースでは小型のBlastの出現、あるいは治療後のケースの可能性が考えられる。

同一検討症例 1 (60歳代男性) E社

【健常者】



【ALL】

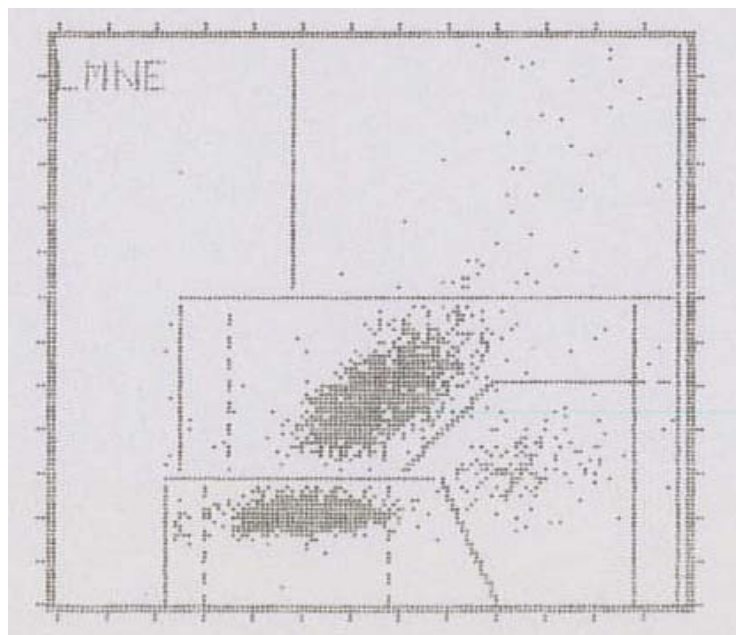


形態学的フラグ

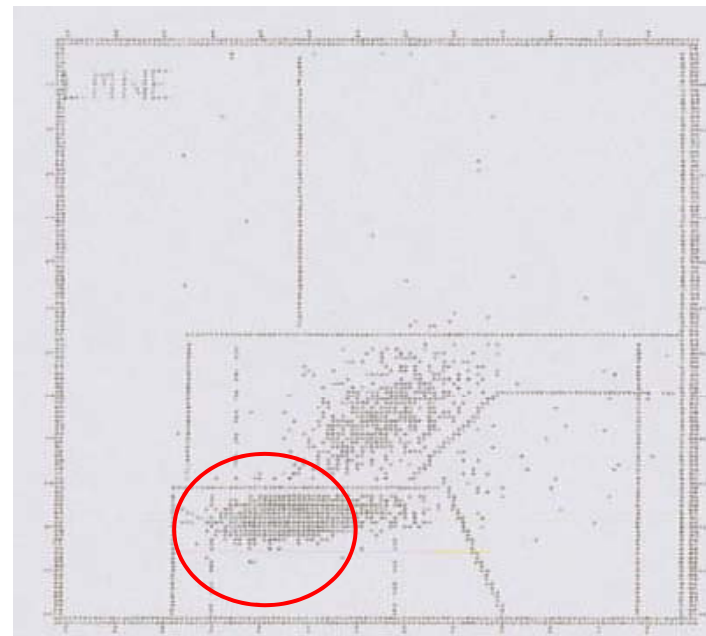
スキャッタグラムの解説

形態学フラグは出現していないが、健常者に比べリンパ球エリアが大きさの小さい方に分布しており(○)、異常リンパ球の出現が疑われる。

同一検討症例 1 (60歳代男性)F社




正常検体




ALL

健常者に比べリンパ球エリアが
大ききの小さい方に分布しており
異常リンパ球の出現が疑われる。

同一検討症例 1 (60歳代男性) G社



Normal



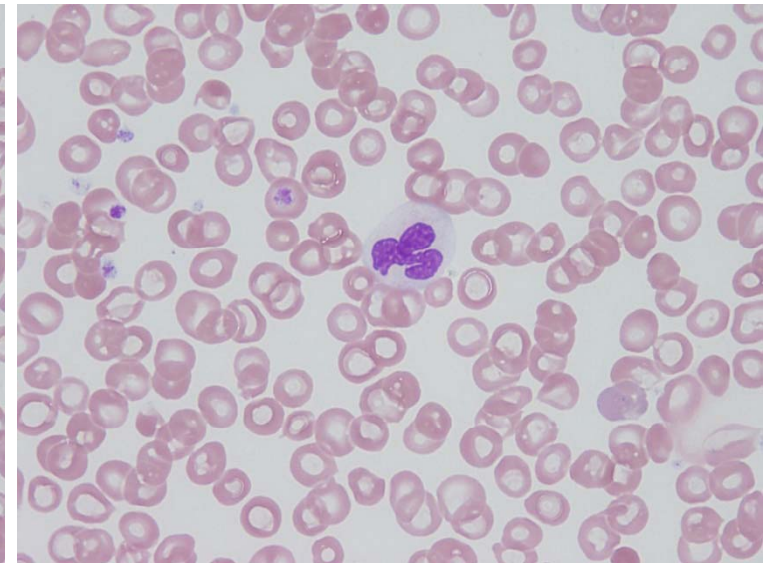
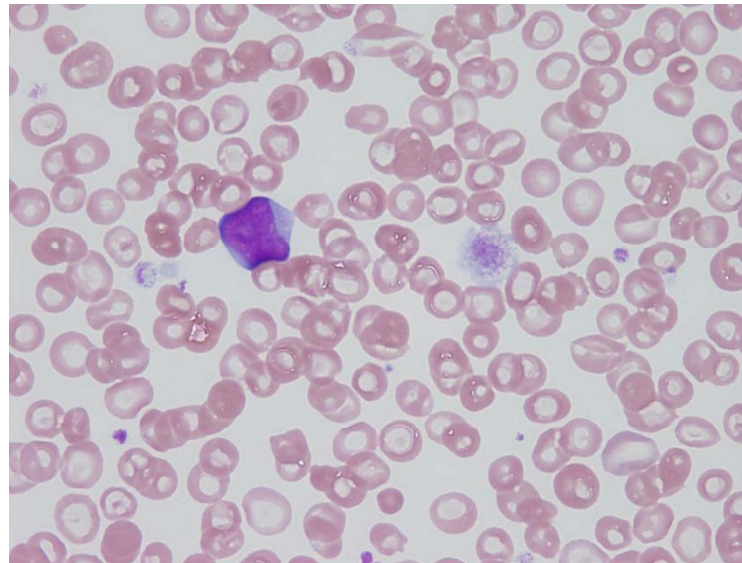
(コメント)
細胞特性(顆粒情報)
が異なるリンパ球の存在
を示唆している、

CBC		
WBC	10 ³ /μL	3.9
RBC	10 ⁶ /μL	2.40
Hgb	g/dL	7.7
Hct	%	22.6
MCV	f L	93.3
PLT	10 ⁴ /μL	43.3

CPD		LY (Ref)	LY
Vol	Mean	76 ~ 90	80
Vol	SD	11.2 ~ 16.55	14.8
Con	Mean	118 ~ 127	128
Con	SD	6 ~ 14.41	11.86
MALS	Mean	53 ~ 63	65
MALS	SD	14.73 ~ 19.61	18.31

同一検討症例 2 (70歳代男性)

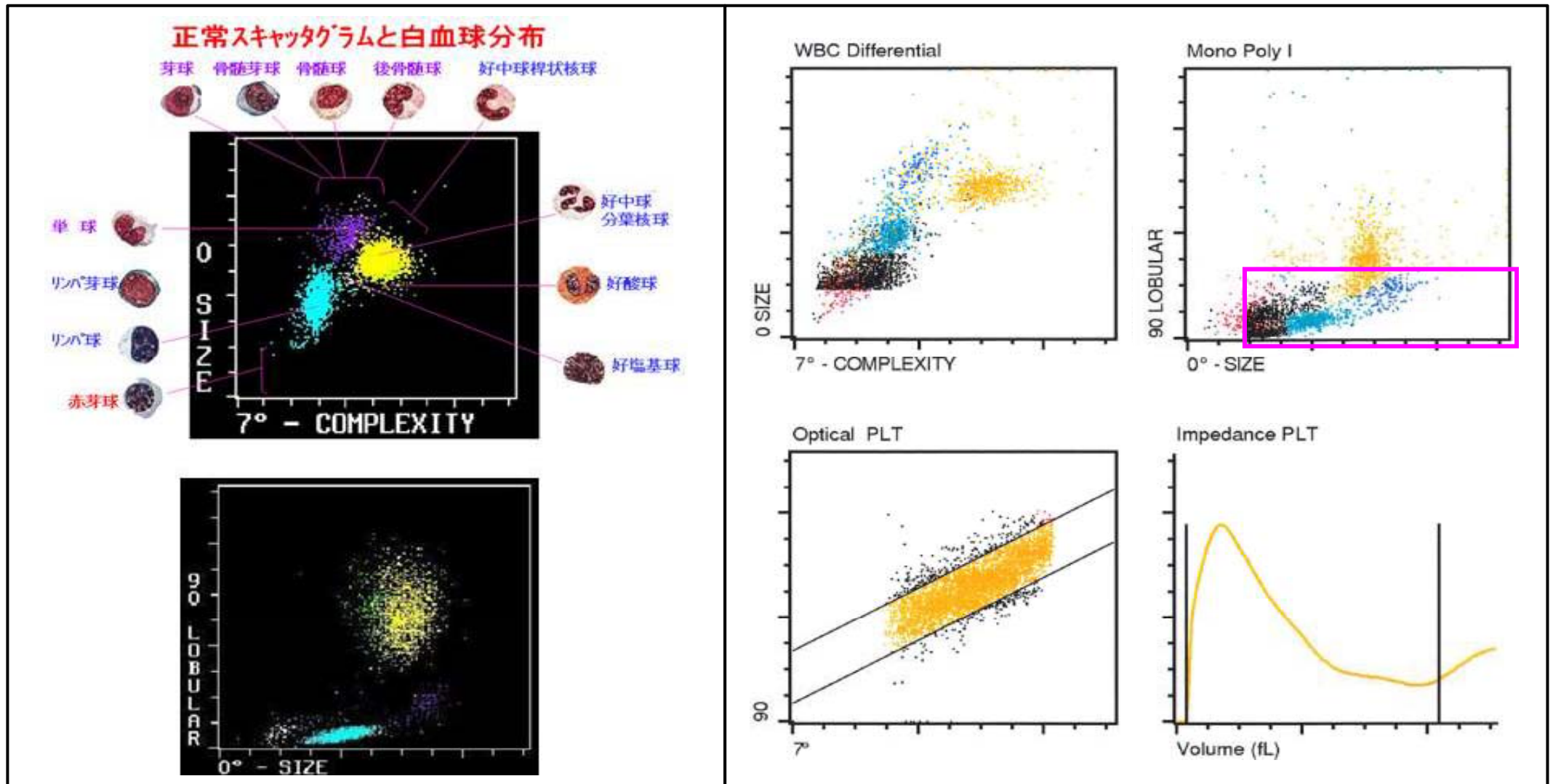
血算		
WBC	x10 ³ /uL	2.7
RBC	x10 ⁴ /uL	480
Hb	g/dL	10.5
Ht	%	35.9
PLT	x10 ⁴ /uL	15.8
Blast		1.0
Pro-myelo		0.0
Myelo		0.0
Meta-myelo		0.0
Band		4.0
Seg		56.0
Eosino		0.0
Baso		0.0
Mono		10.0
Lympho		28.0
Other		0.0



芽球，脱顆粒好中球，巨大血小板

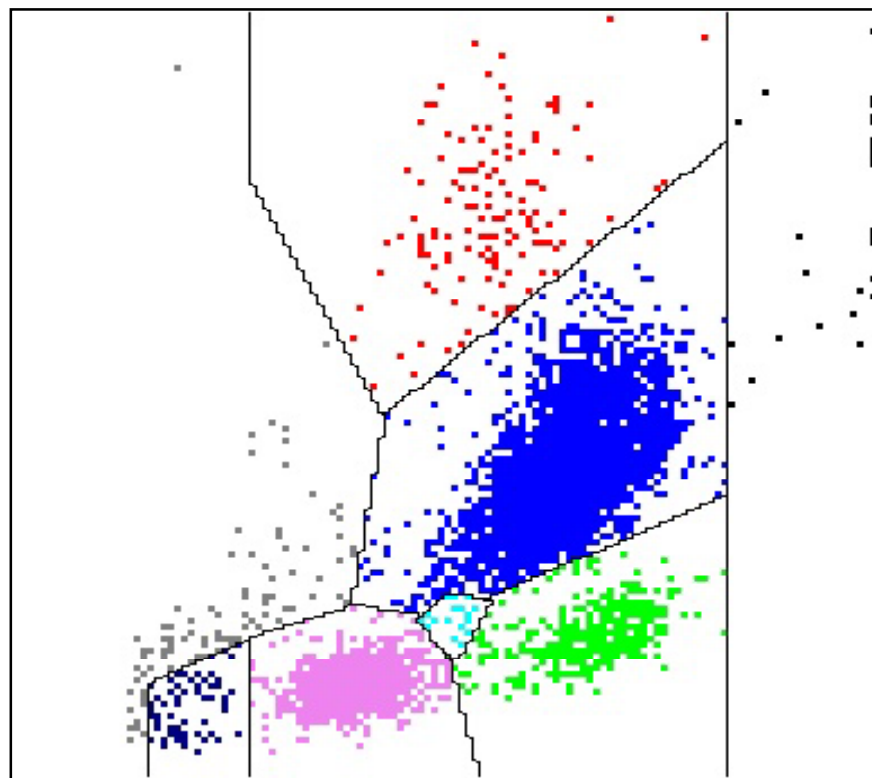
MDS (骨髓異形成症候群)

同一検討症例 2 (70歳代男性) A社

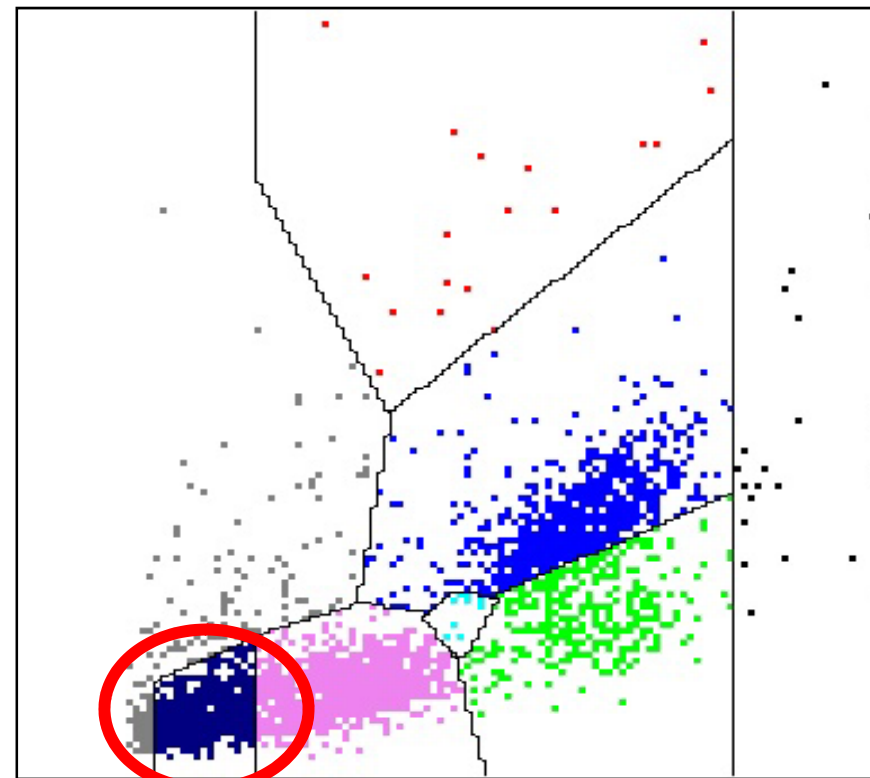


MonoPoly1画面で顆粒球集団のスキャットグラムが下方に分布しIGのFlag表示された為、脱顆粒細胞の出現を示唆している。大型血小板の出現が示唆された。

同一検討症例 2 (70歳代男性) B社



健常者

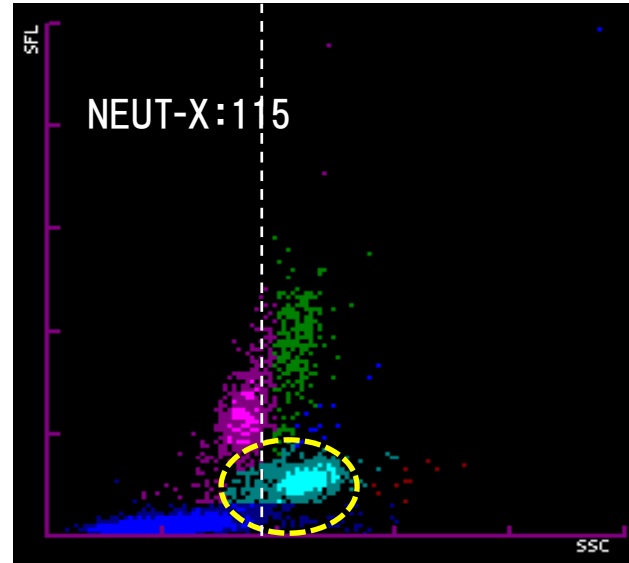
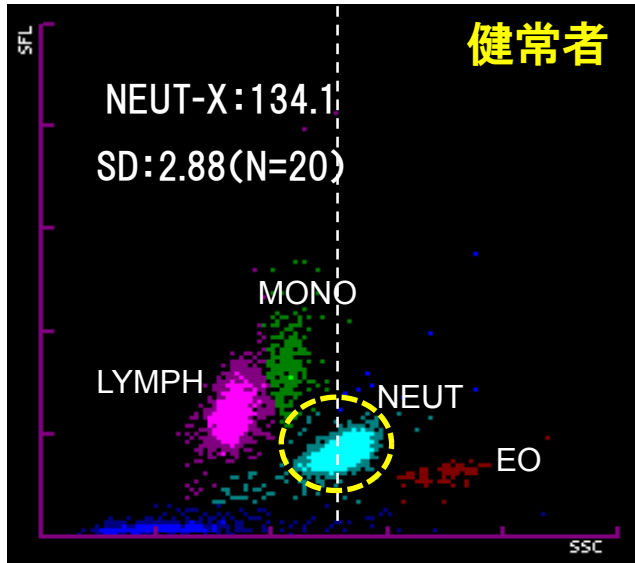


MDS

本症例でのスキッター特徴

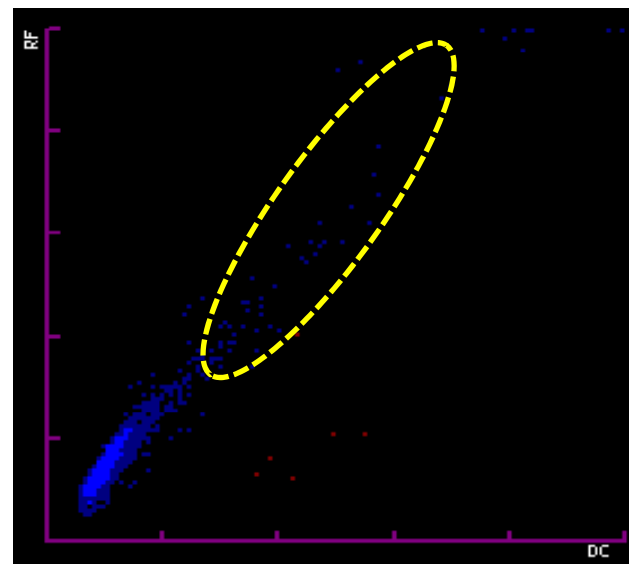
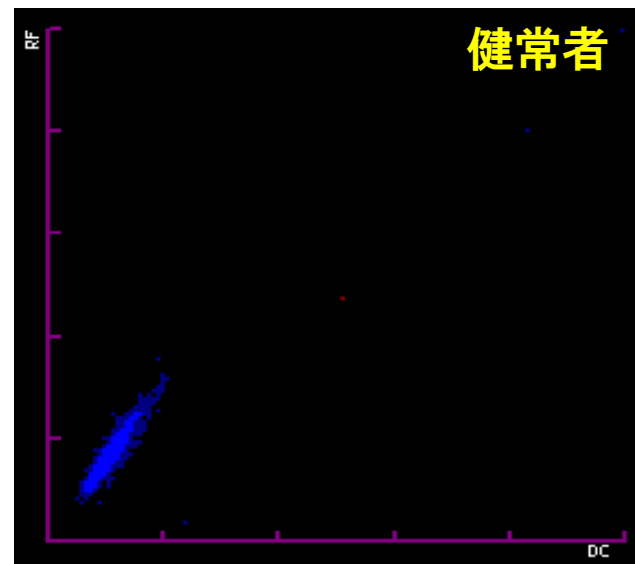
- ・LYM集団とMON集団の若干な近接、NEU集団とMON集団の近接
- ・フラグコメントはLIC、ALYが出現

同一検討症例 2 (70歳代男性) C社



●DIFFチャンネル

NEUTのクラスターのX軸(側方散乱光)の平均強度を示すNEUT-Xが低値を示している。




●IMIチャンネル

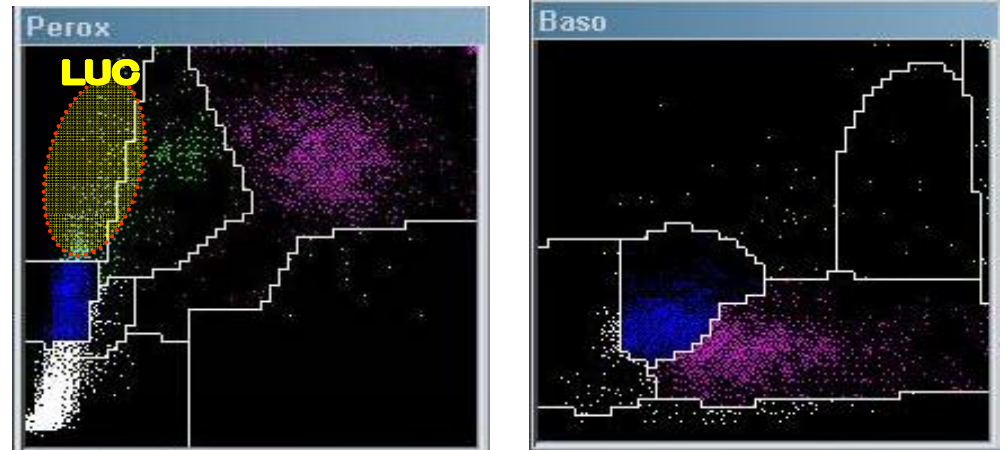
PLT Clumps?の検出エリアにプロットが認められるが、赤いプロットは認められない。

同一検討症例 2 (70歳代男性) D社

健常者サイトグラム



MDS



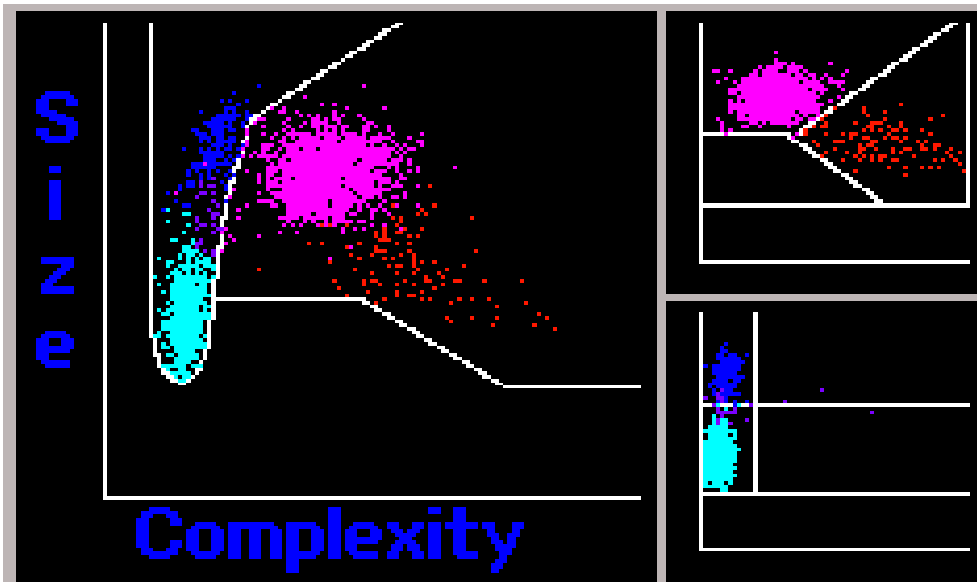
LUC%: 7.9

Routine CBC			
WBC	L	2.44	$\times 10^3$ cells/ μ L
RBC		4.90	$\times 10^6$ cells/ μ L
HGB	L	10.6	g/dL
HCT		37.1	%
MCV	L	75.8	fL
MCH	L	21.7	pg
MCHC	L	28.6	g/dL
CHCM	L	28.7	g/dL
CH		21.4	pg
RDW	H	19.2	%
HDW	H	3.78	g/dL
PLT		134	$\times 10^3$ cells/ μ L
MPV	H	12.7	fL

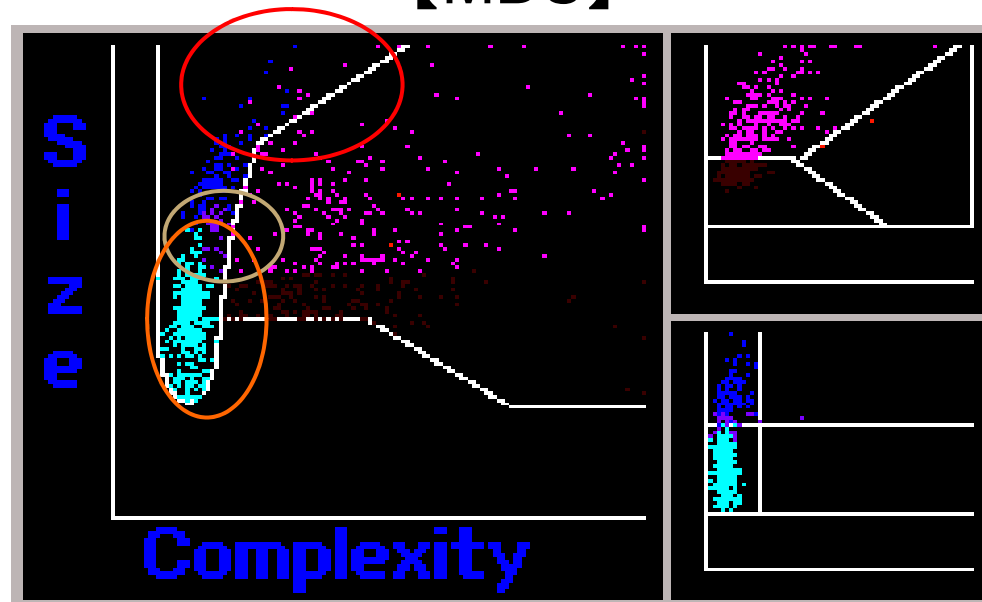
WBCが $2.44 (\times 10^3)$ と、Pancytopeniaの状態であるため細胞数が少なく、目立たないが、**Perox**で、LUCの増加が認められる。**RBC**で、RDW, HDWの上昇が認められる。

同一検討症例 2 (70歳代男性) E社

【健常者】



【MDS】



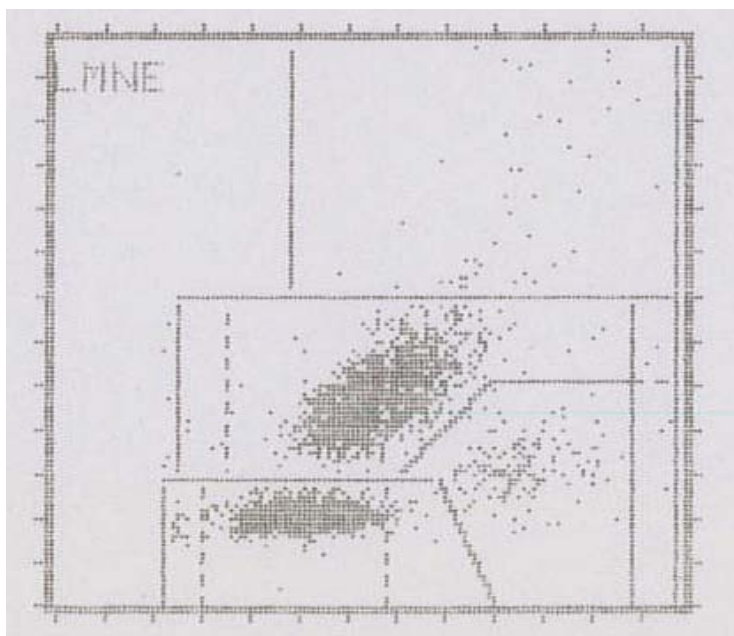
形態学的フラグ

芽球、異型リンパ球、リンパ球-単球干涉

スキャッタグラムの解説

健常者に比べ好中球エリアの分布が広範囲に広がっており、形態異常を伴う好中球の出現が疑われる。また、単球エリア上部(○)にプロットが出現し、芽球出現が疑われる。更に、リンパ球エリアが全体的に広がった異常分布を示し(○)、単球との境界(○)も不明瞭なことから、異型リンパ球や形態異常を伴った細胞の出現が疑われる。それらを示す“芽球”“異型リンパ球”“リンパ球-単球干涉”のフラグが出現している。

同一検討症例 2 (70歳代男性)F社



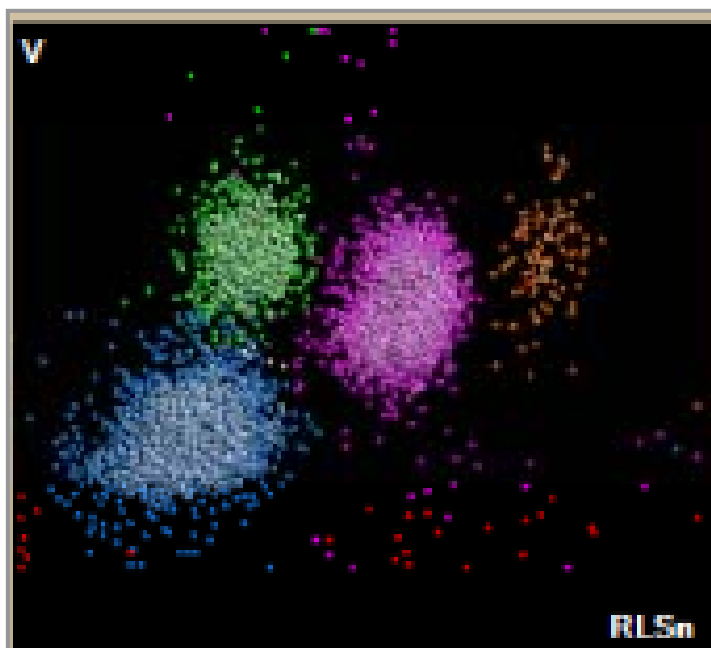
正常検体



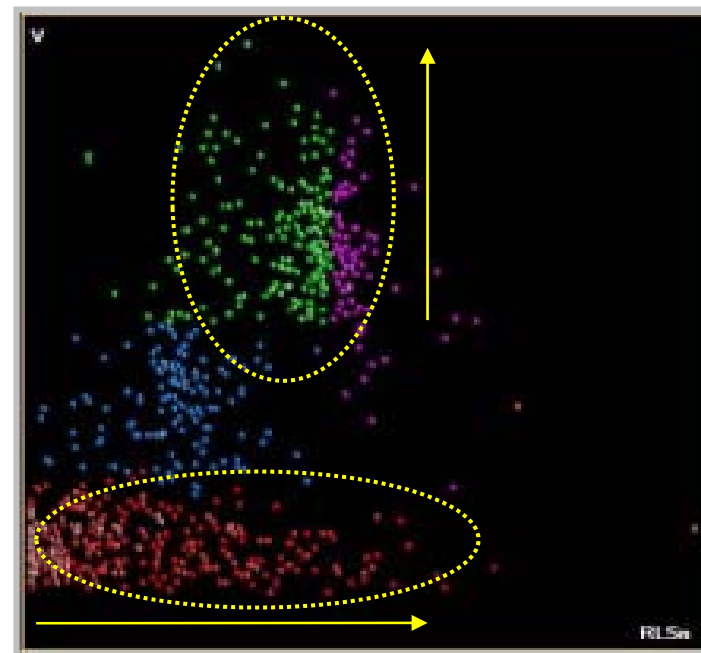
MDS

好中球集団と単球集団の近接,
リンパ球領域と単球領域の近接

同一検討症例 2 (70歳代男性) G社



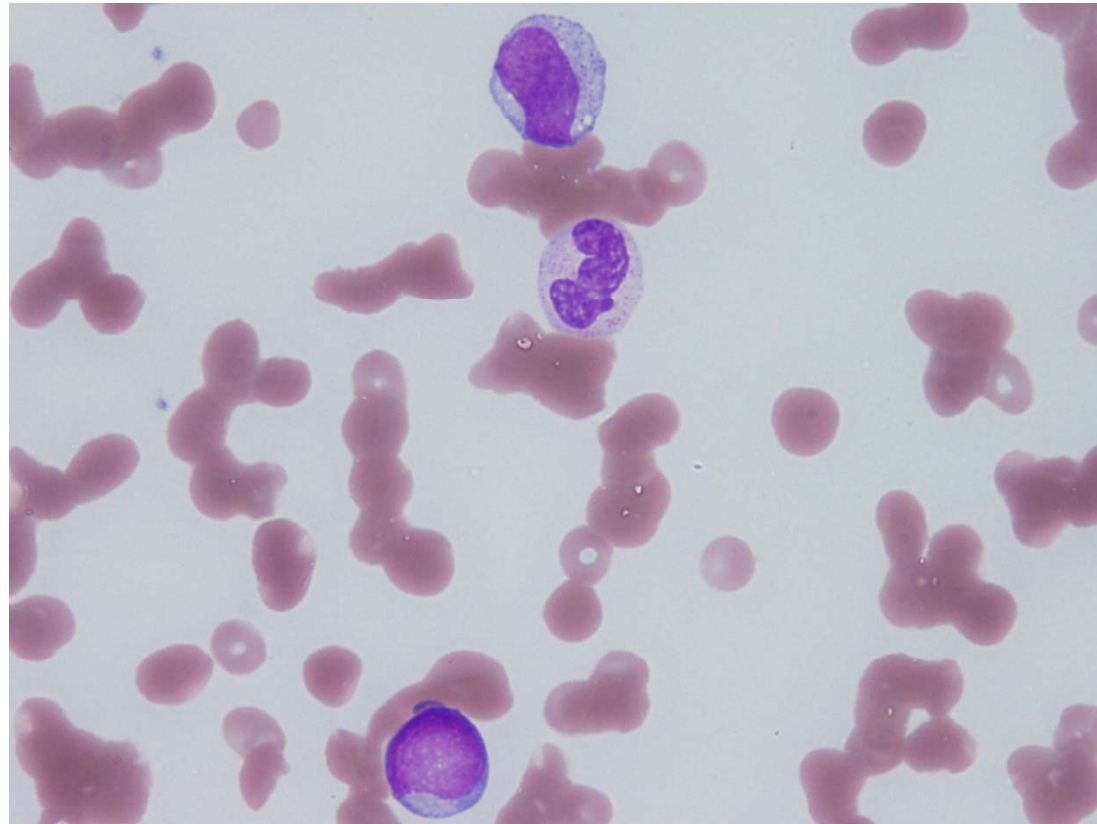
Normal



CBC			CPD		NE (Ref)	NE	LY (Ref)	LY	MO (Ref)	MO
WBC	10 ³ /μL	1.7	Vol	Mean	130~161	157	76~90	97	155~190	169
RBC	10 ⁶ /μL	4.80	Vol	SD	14.38~21.6	28.36	11.2~16.55	17.95	13.24~26.79	24.08
Hgb	g/dL	10.4	Con	Mean	150~159	155	118~127	136	126~134	151
Hct	%	35.4	Con	SD	3.56~8.01	12.74	6~14.41	23.33	3.69~10.16	14.85
MCV	f L	74.3	MALS	Mean	110~144	126	53~63	56	69~85	94
PLT	10 ⁴ /μL	110.6	MALS	SD	9.73~19.55	112	14.73~19.61	20.04	10~15.91	20.21

同一検討症例 3 (50歳代女性)

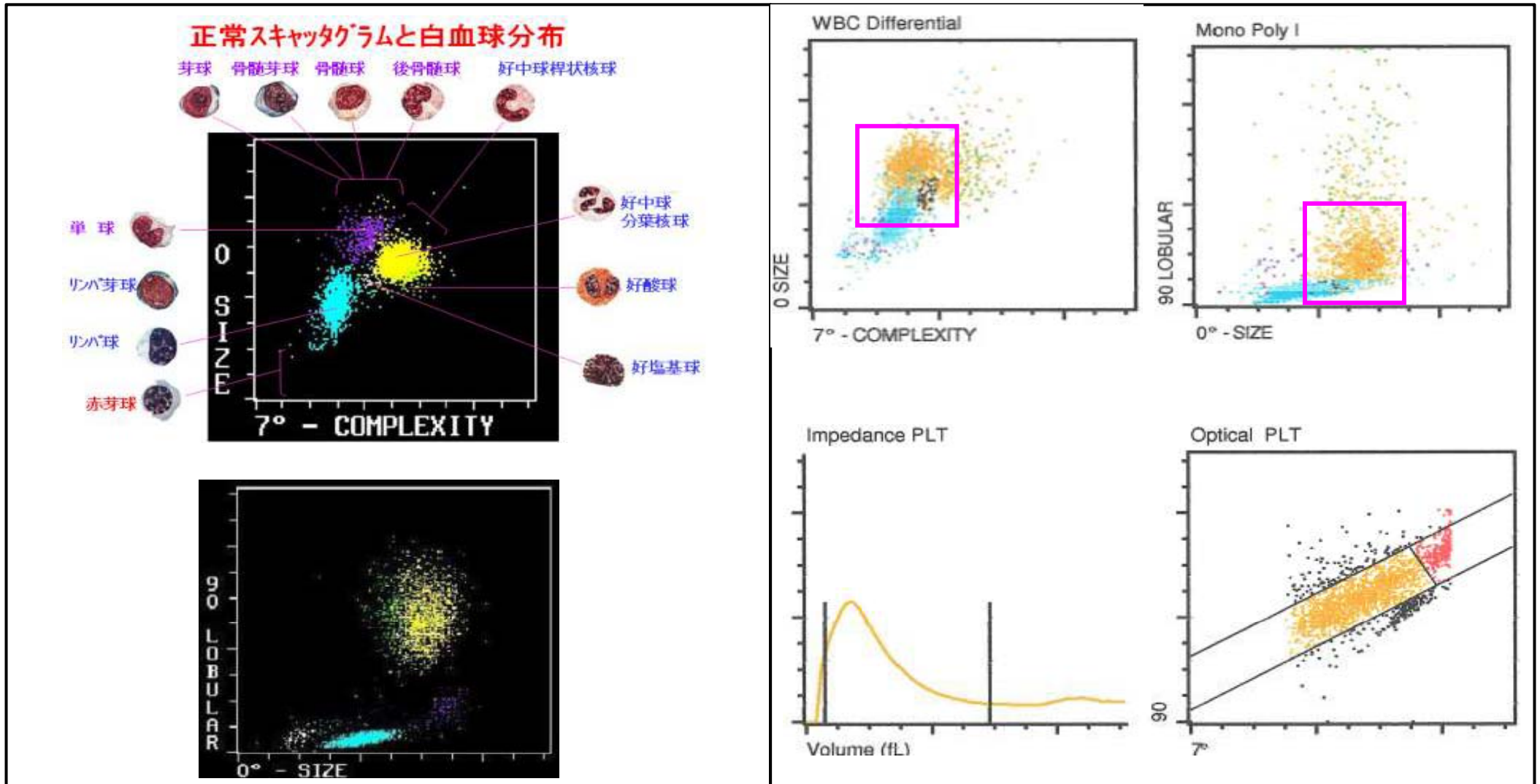
血算		
WBC	x10 ³ /uL	3.7
RBC	x10 ⁴ /uL	209
Hb	g/dL	7.0
Ht	%	21.7
PLT	x10 ⁴ /uL	3.6
Blast		25.5
Pro-myelo		0.0
Myelo		5.0
Meta-myelo		0.5
Band		2.5
Seg		10.5
Eosino		0.0
Baso		0.0
Mono		17.5
Lympho		38.0
Other		0.0



芽球，単球系細胞の増加

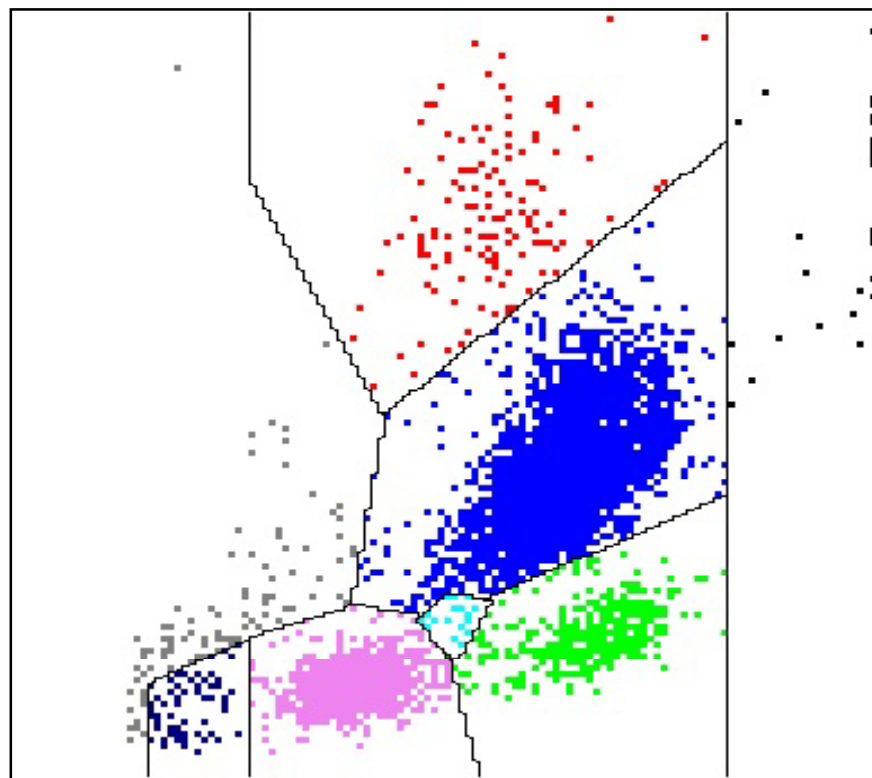
AML-M4 (急性骨髄単球性白血病)

同一検討症例 3 (50歳代女性) A社

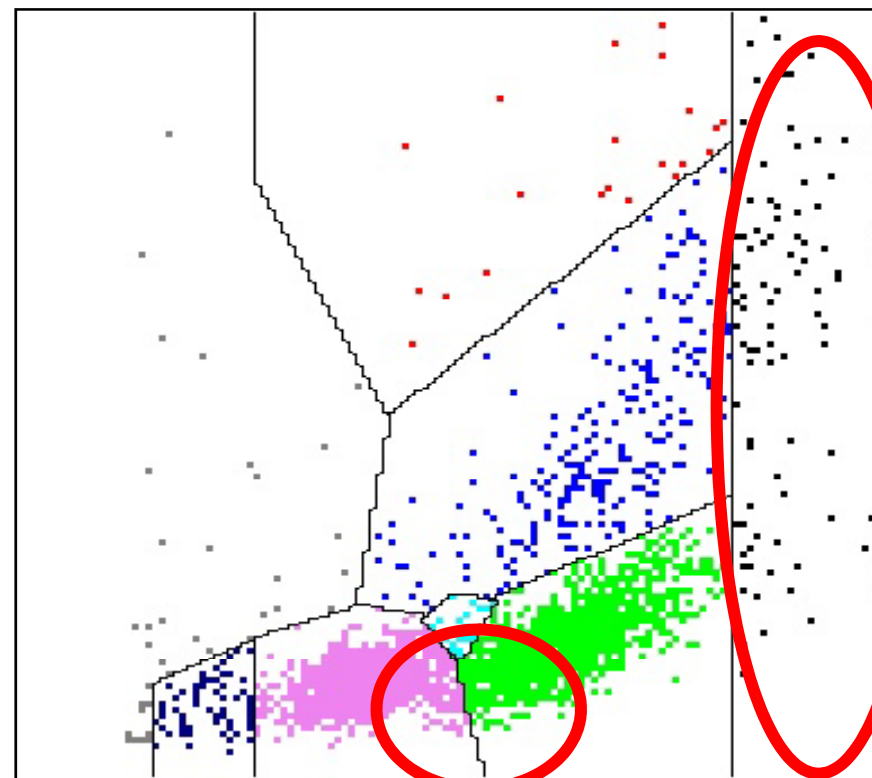


MonoPoly1画面で顆粒球集団のスキャットグラムが下方に分布し骨髓系幼若細胞の出現を示唆している。PLT Scattergramから大型血小板の出現が示唆された。

同一検討症例 3 (50歳代女性) B社



健常者



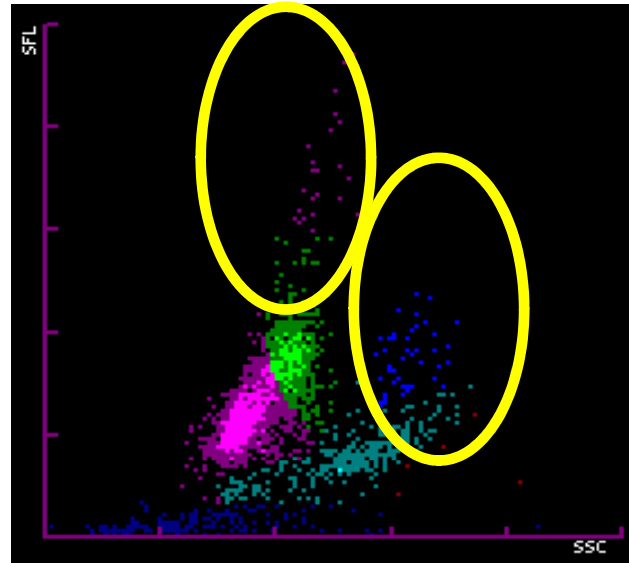
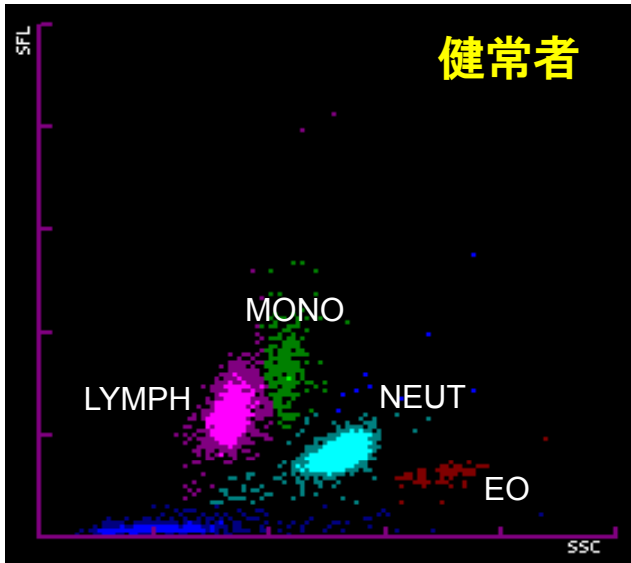
AML-M4

本症例でのスキッター特徴

- ・LYM集団とMON集団の近接、大型細胞の出現
- ・フラグコメントはLIC、ALYが出現

8/22測定30671AML-M4

同一検討症例 3 (50歳代女性) C社



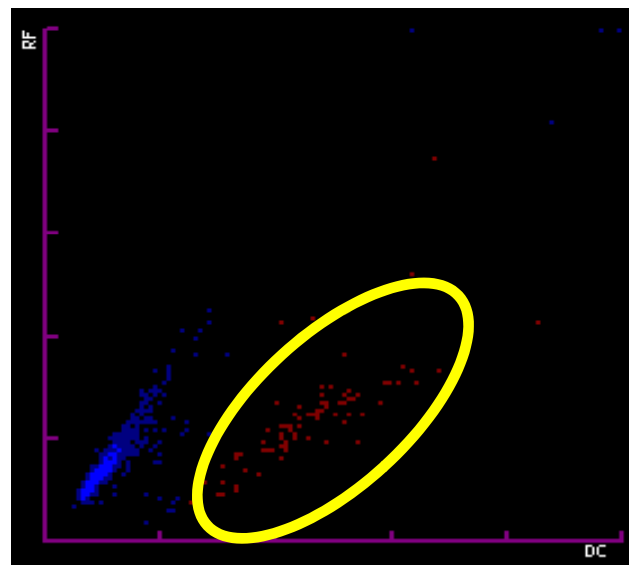
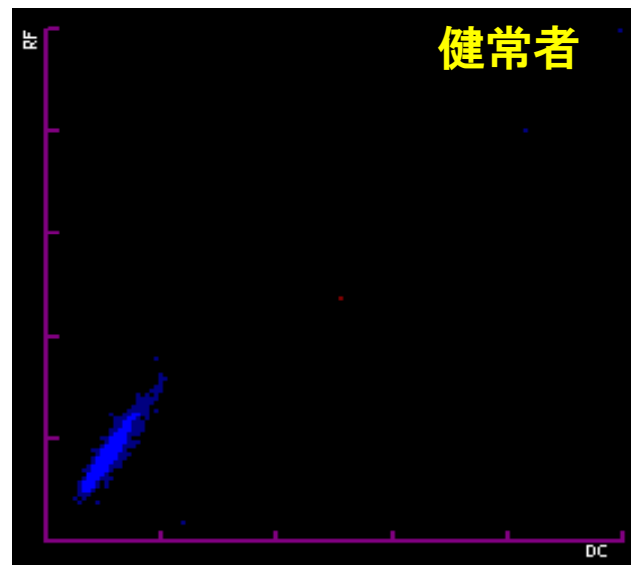
●DIFFチャンネル

LYMPHの蛍光強度の強い領域、NEUTの蛍光強度の強い領域、いずれに対してもプロットが認められている。

⇒芽球の存在を示唆。

好中球の上方に青色のプロットを認める。

⇒幼若顆粒球を示唆。

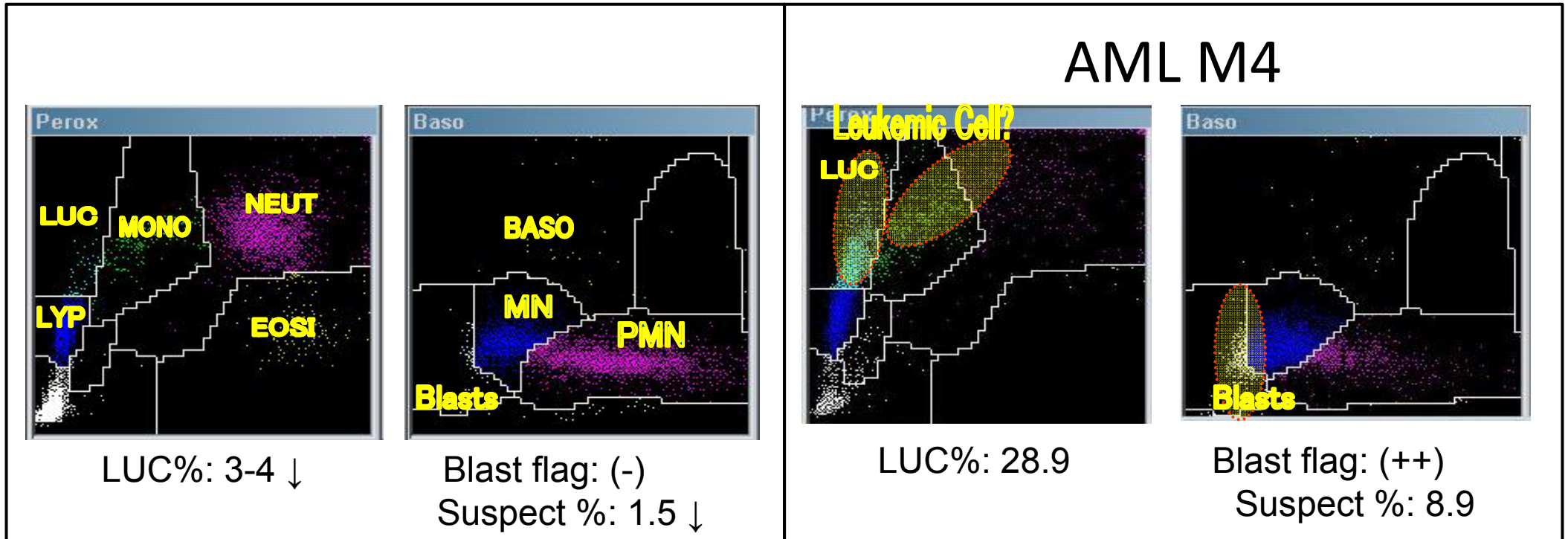


●IMIチャンネル

異常血球を示す赤いプロットが、ややRF信号が低い位置から高い領域に認められている。

⇒芽球、幼若顆粒球の存在を示唆。

同一検討症例 3 (50歳代女性) D社

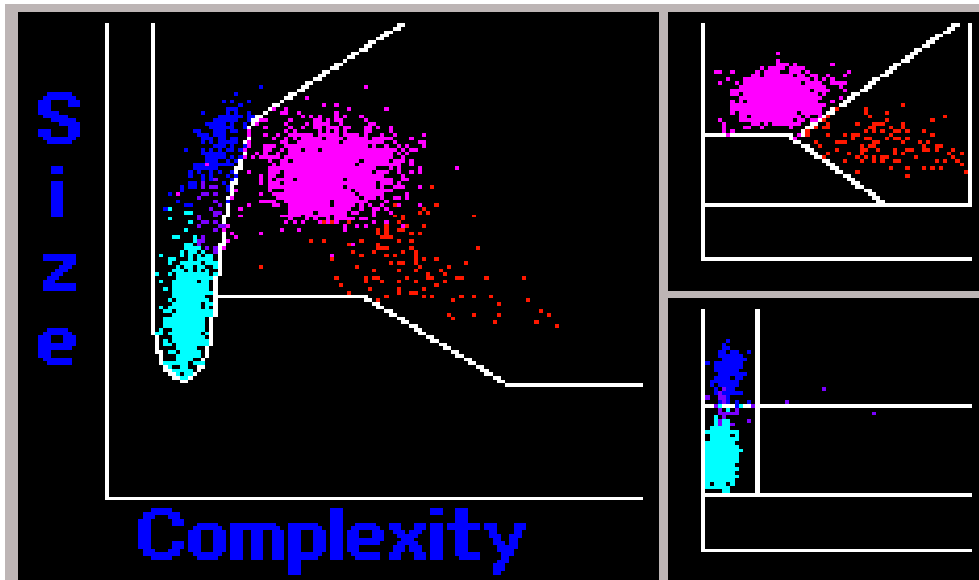


Routine CBC			
WBC	L	3.70	x10 ³ cells/ μ L
RBC	L	2.10	x10 ⁶ cells/ μ L
HGB	L	7.0	g/dL
HCT	L	21.9	%
MCV	H	104.2	fL
MCH	H	33.4	pg
MCHC	L	32.0	g/dL
CHCM	L	30.6	g/dL
CH		31.7	pg
RDW	H	16.7	%
HDW		2.97	g/dL
PLT	L	37	x10 ³ cells/ μ L
MPV		10.6	fL

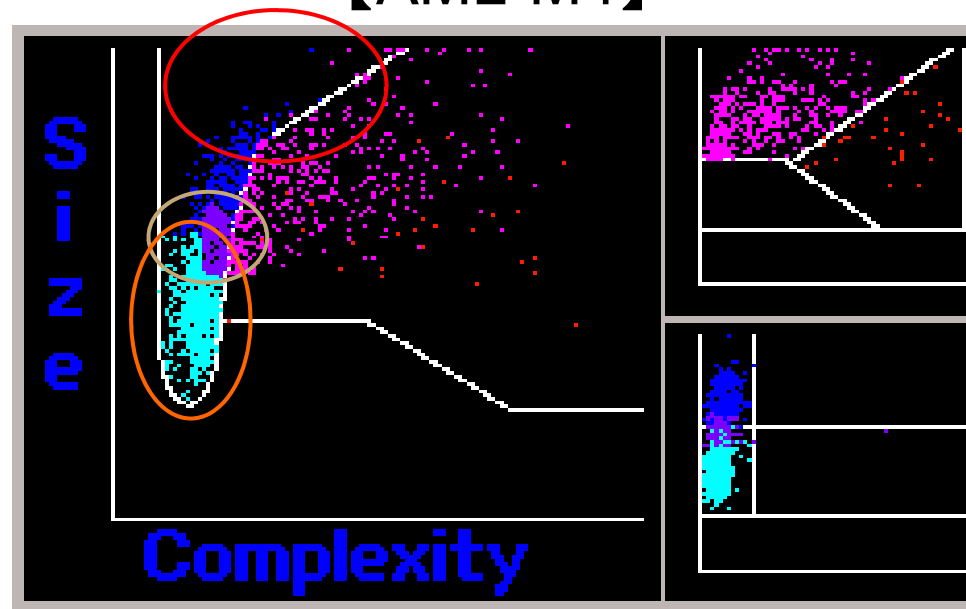
Peroxiside サイトグラムの LUC の増加と、**Baso** サイトグラムの Blasts 領域に骨髓系を疑わせるクラスターが認められる。LUC の形状が縦方向ではなく単球領域にかけて曲がって分布していることから骨髓系あるいは単球系の双方の異常を疑わせるサイトグラムとなっている。

同一検討症例 3 (50歳代女性) E社

【健常者】



【AML-M4】



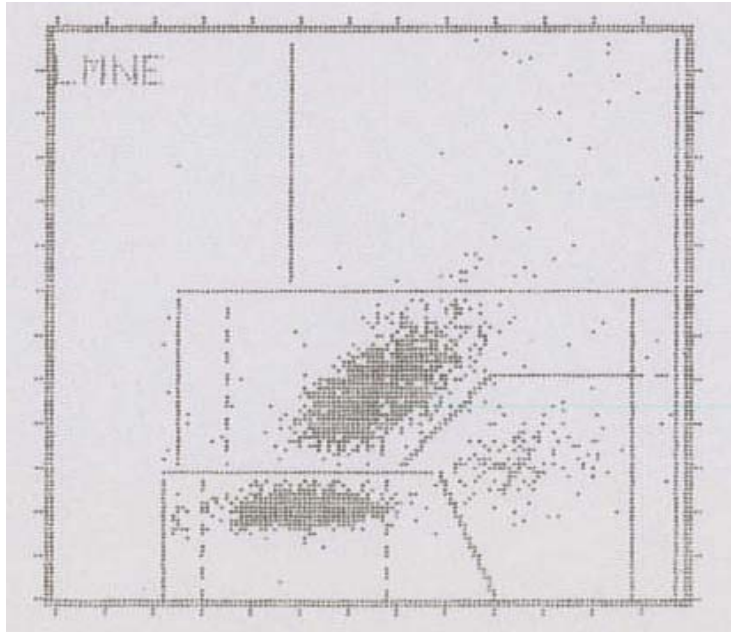
形態学的フラグ

芽球、異型リンパ球、リンパ球-単球干涉

スキャッタグラムの解説

健常者に比べ単球エリア上部(○)にプロットが出現し、芽球出現が疑われる。また、リンパ球エリア(○)が全体的に広がった異常分布を示し、単球との境界(○)も不明瞭なことから、異型リンパ球や異常リンパ球の出現が疑われる。それらを示す“芽球”“異型リンパ球”“リンパ球-単球干涉”のフラグが出現している。

同一検討症例 3 (50歳代女性)F社




正常検体



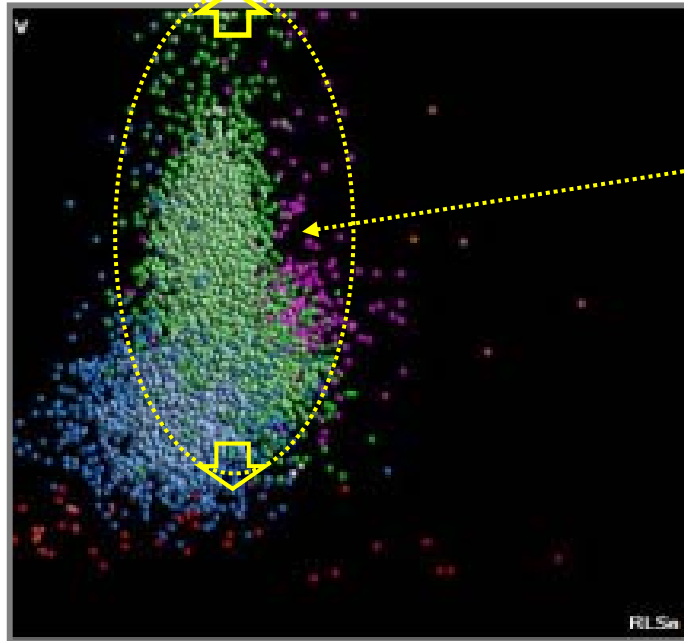
AML-M4

好中球集団と単球集団の近接,
リンパ球領域と単球領域の近接

同一検討症例 3 (50歳代女性) G社



Normal



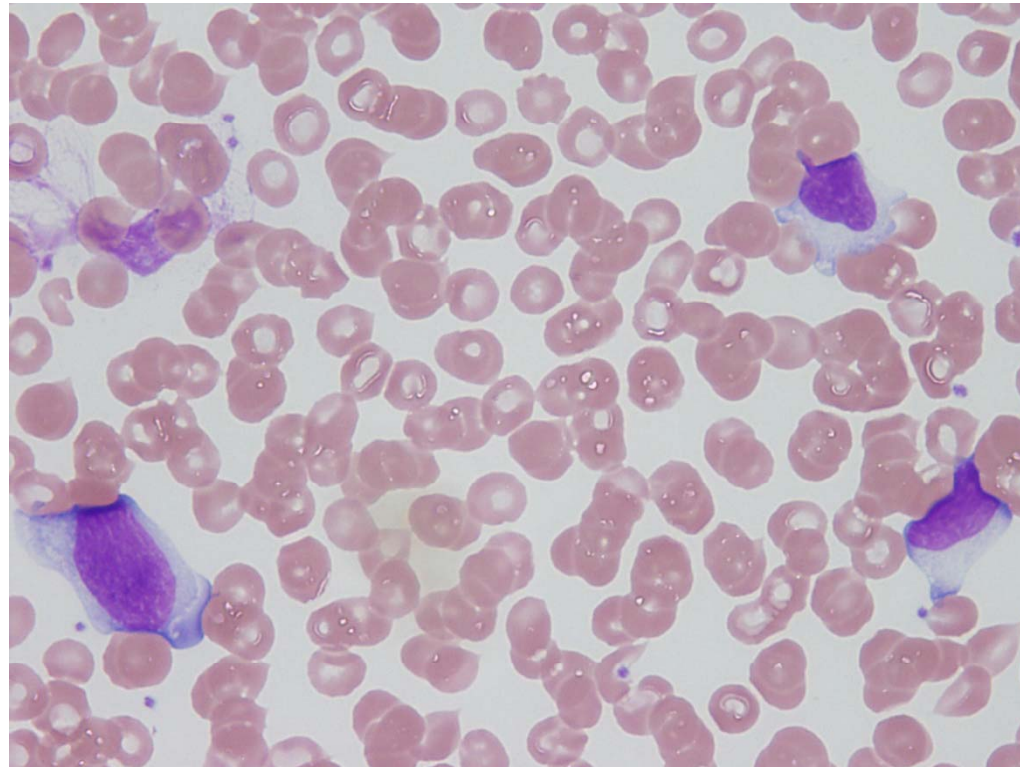
(コメント)
 大型で大きな細胞集団が存在しており、幼弱細胞の出現を示唆している、

CBC		
WBC	10 ³ /μL	3.7
RBC	10 ⁶ /μL	1.60
Hgb	g/dL	5.7
Hct	%	17.4
MCV	f L	105.8
PLT	10 ⁴ /μL	3.3

CPD		NE (Ref)	NE	LY (Ref)	LY	MO (Ref)	MO
Vol	Mean		76 ~ 90
Vol	SD		11.2 ~ 16.55
Con	Mean		118 ~ 127
Con	SD		6 ~ 14.41
MALS	Mean		53 ~ 63
MALS	SD		14.73 ~ 19.61

同一検討症例 4 (40歳代男性)

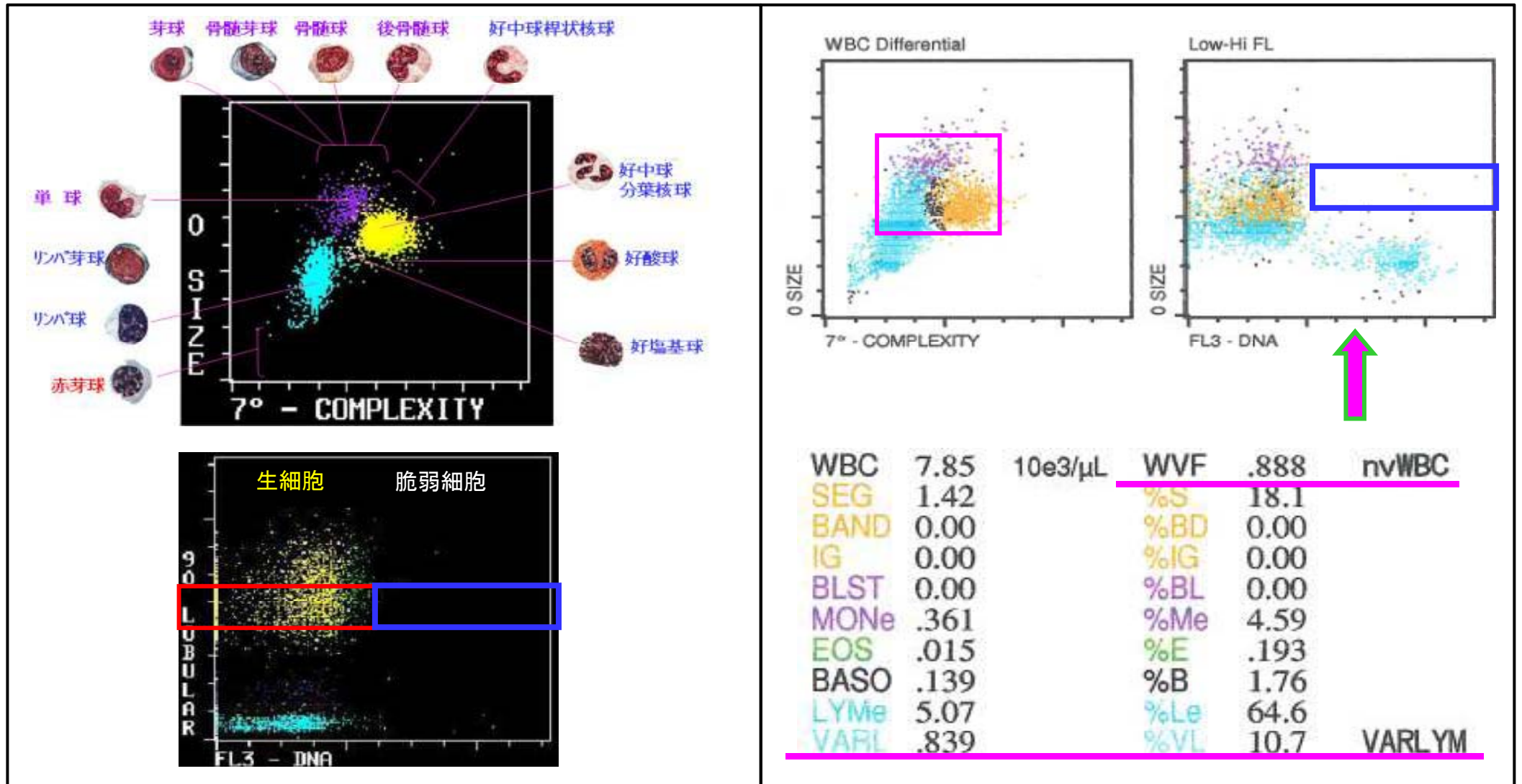
血算		
WBC	x10 ³ /uL	7.6
RBC	x10 ⁴ /uL	474
Hb	g/dL	14.9
Ht	%	43.3
PLT	x10 ⁴ /uL	13.2
Myelo		1.0
Meta-myelo		0.5
Band		2.0
Seg		25.5
Eosino		0.0
Baso		0.5
Mono		2.5
Lympho		55.5
Aty-Lympho		13.0



大型，核網粗剛，
細胞質広く塩基性強い

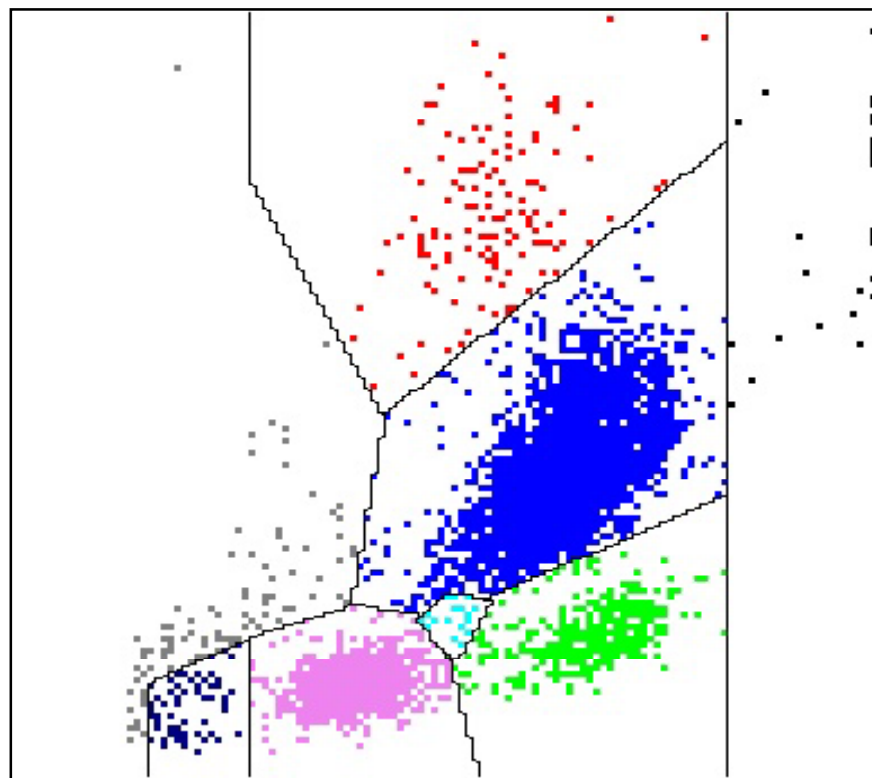
IM (伝染性単核球症)

同一検討症例 4 (40歳代男性) A社

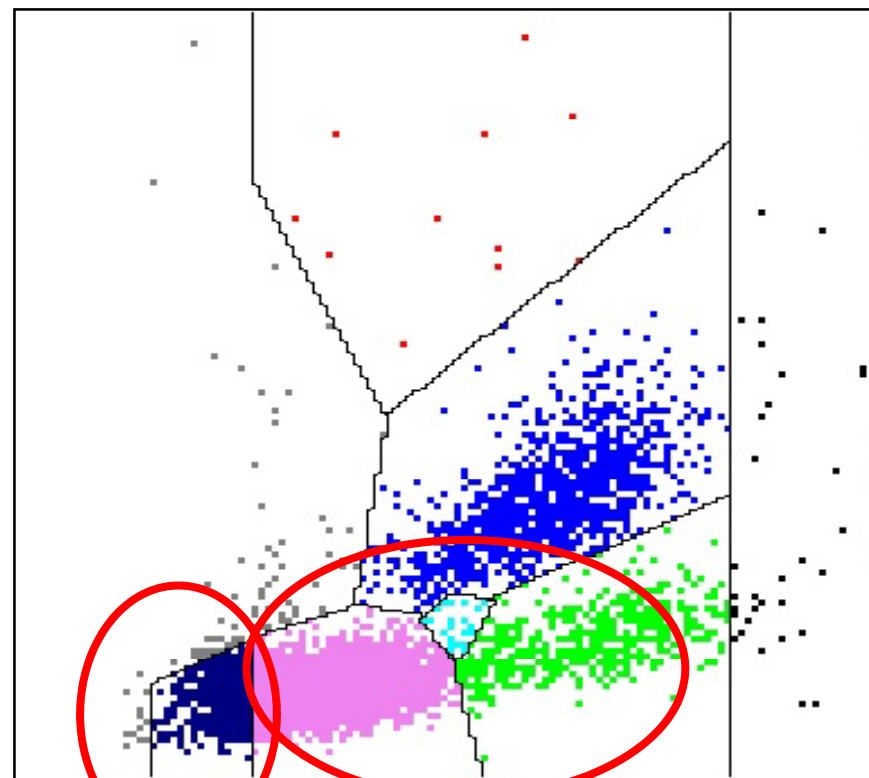


FL3-DNA画面で、PI蛍光染色された脆弱細胞の存在が示唆された。 (WVF値:0.888)

同一検討症例 4 (40歳代男性) B社



健常者



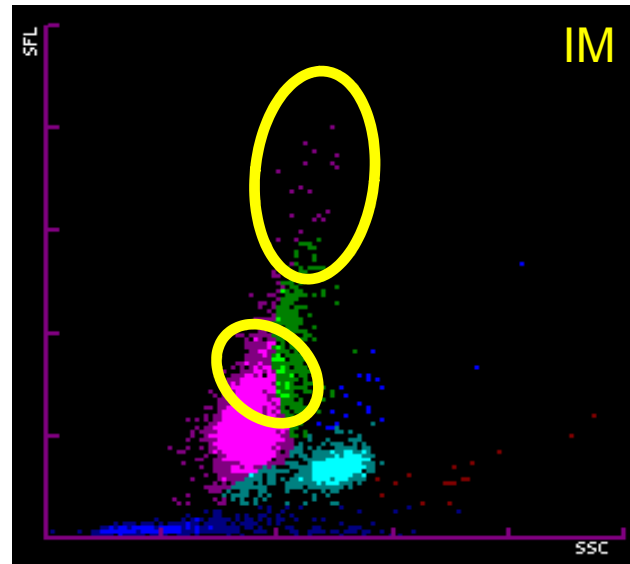
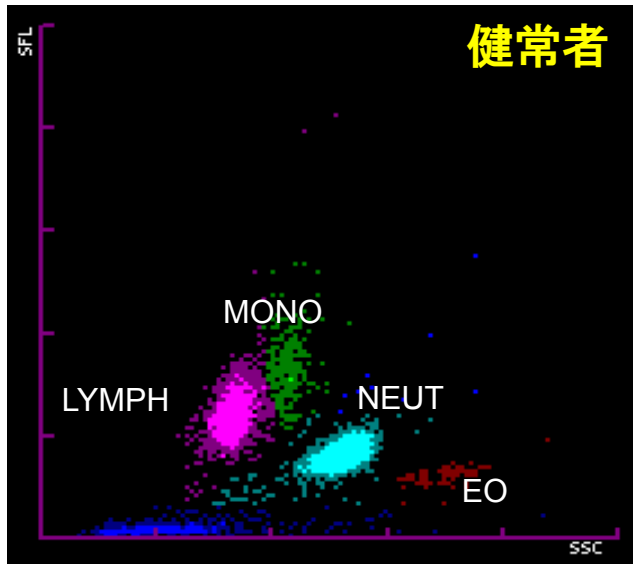
IM

本症例でのスキッター特徴

- ・LYM集団とMON集団の近接、小型リンパ球領域への細胞の出現
- ・フラグコメントはALY、ERYBが出現

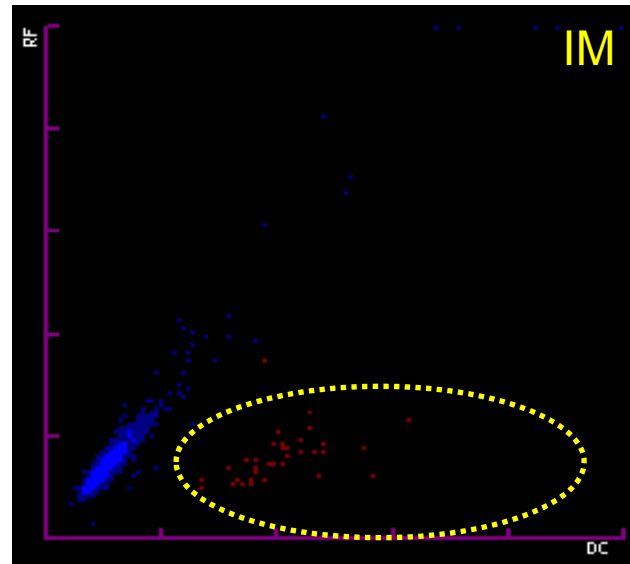
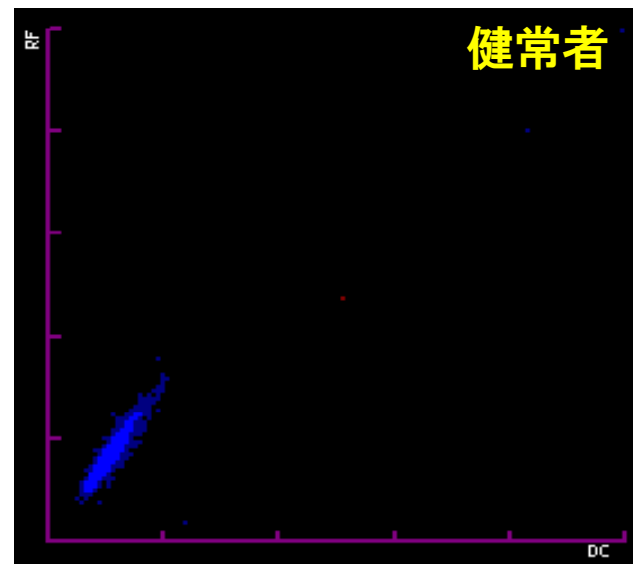
8/14測定10601IM

同一検討症例 4 (40歳代男性) C社



●DIFFチャンネル

LYMPHとMONOのクラスターが近接し、かつ全体的にプロットがY軸方向に伸長している。MONOの上方領域にもプロットが認められる。




●IMIチャンネル

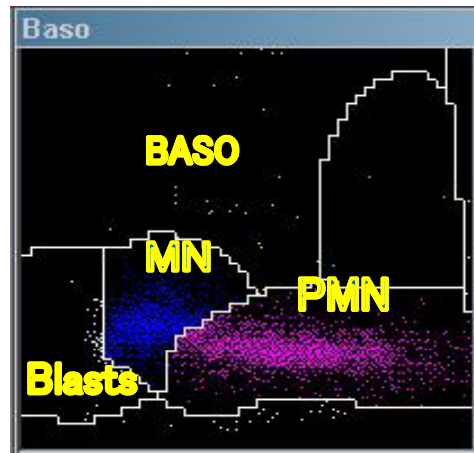
異常血球を示す赤いプロットが若干認められるが、まばらである。

同一検討症例 4 (40歳代男性) D社

健常者サイトグラム

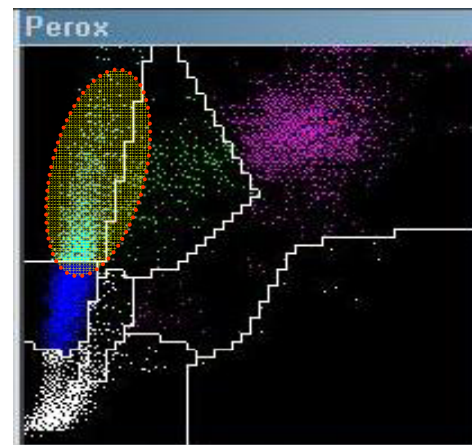


LUC%: 3-4 ↓

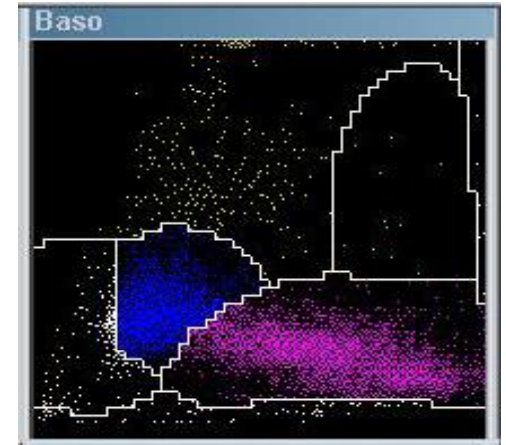


Blast flag: (-)
Suspect %: 1.5 ↓

IM



LUC%: 19.7



Blast flag: (+)
Suspect %: 2.6

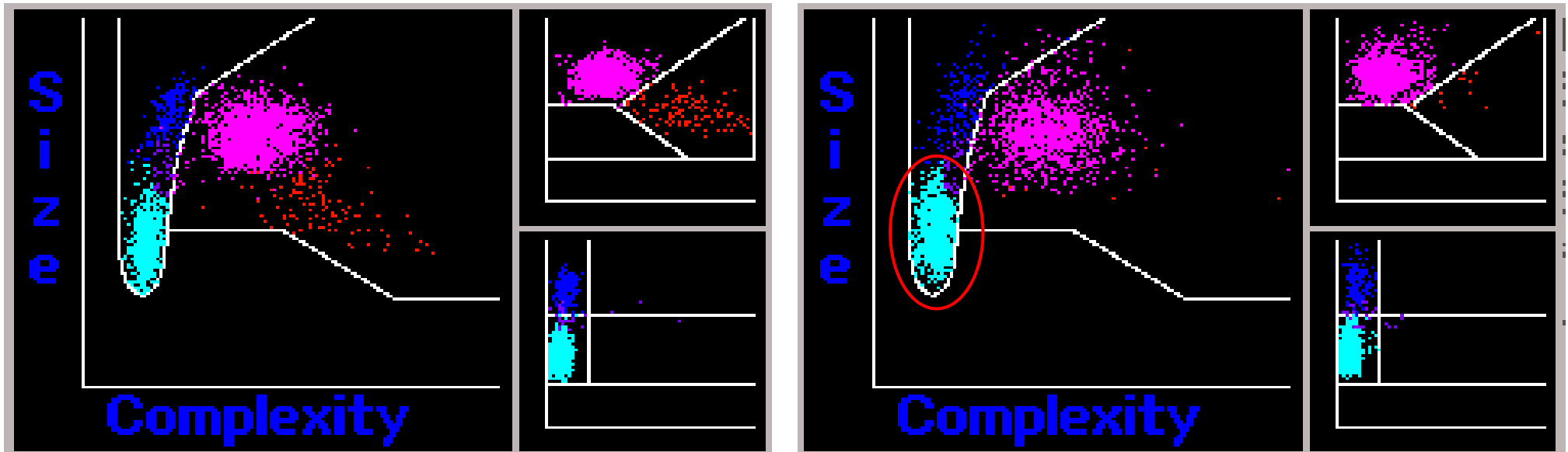
Routine CBC		
WBC	7.14	x10 ³ cells/ μ L
RBC	4.82	x10 ⁶ cells/ μ L
HGB	15.2	g/dL
HCT	45.8	%
MCV	95.0	fL
MCH	H 31.5	pg
MCHC	33.1	g/dL
CHCM	L 32.6	g/dL
CH	30.8	pg
RDW	12.4	%
HDW	2.49	g/dL
PLT	163	x10 ³ cells/ μ L
MPV	8.7	fL

PeroxisomesのLUCの増加はあるものの貧血、血小板減少が認められない。合わせて**Basophils**のBlastsの軽度増加も存在するが、%LUC領域に存在する割合とはかけ離れている。このようなケースでは反応性のリンパ系細胞の増加が疑われる。

同一検討症例 4 (40歳代男性) E社

【健常者】

【IM】



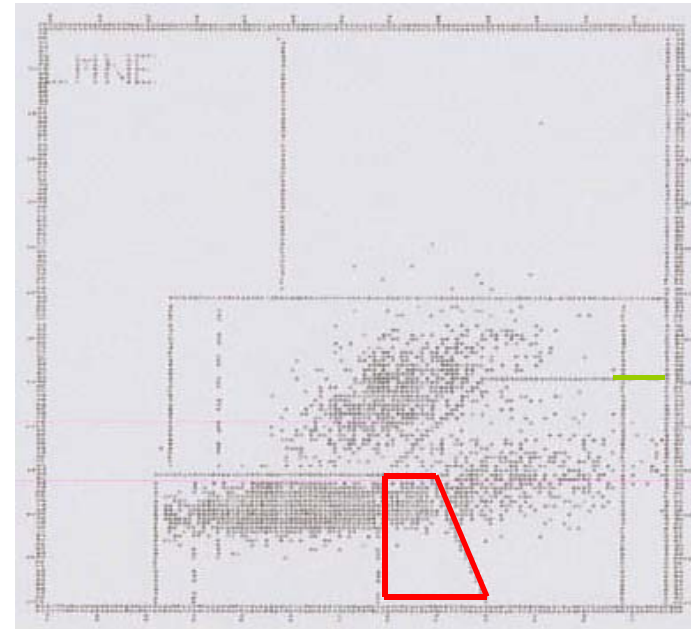
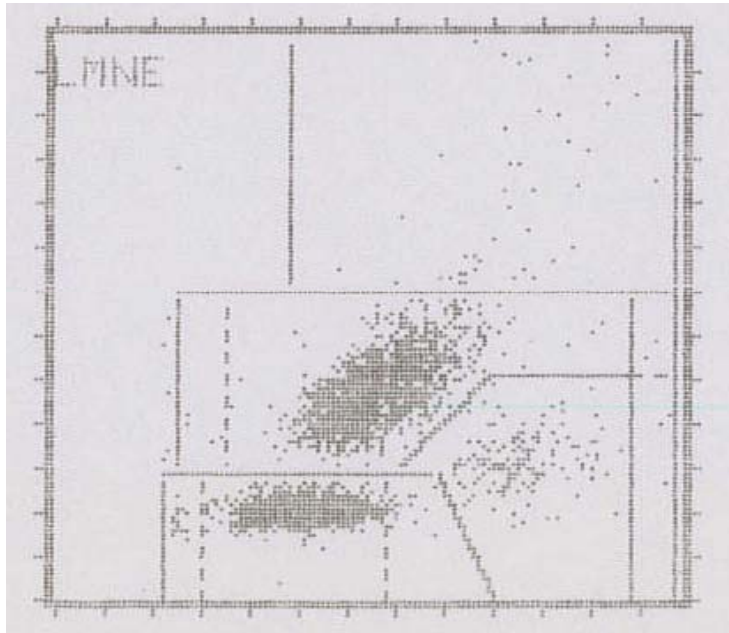
形態学的フラグ

異型リンパ球、小型有核細胞

スキャッタグラムの解説

健常者に比べリンパ球エリア(○)が全体的に広がった異常分布を示しており、異型リンパ球出現が疑われる。
それを示す“異型リンパ球”のフラグが出現している。

同一検討症例 4 (40歳代男性)F社


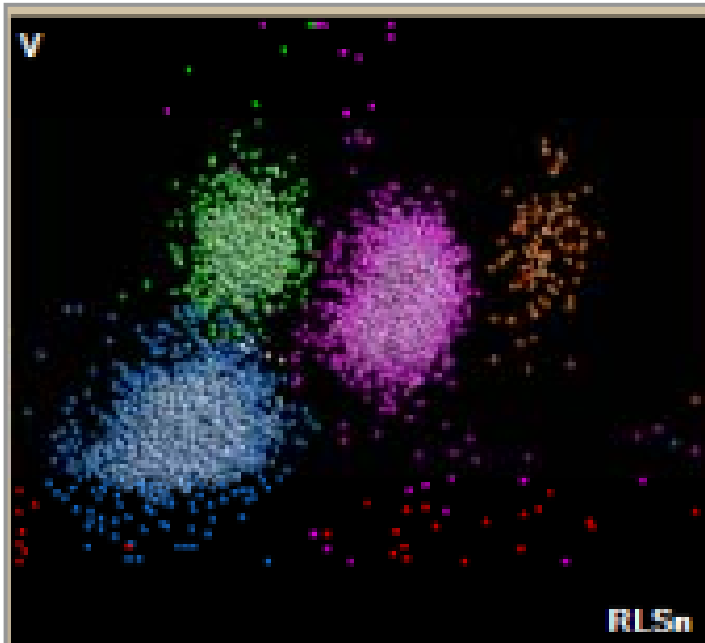


正常検体

(マトリックス/粒度分布/フラグ情報)

- ・リンパ球領域から大きな細胞分布が広がる
- ・ALY領域に多数の細胞が存在

同一検討症例 4 (40歳代男性) G社



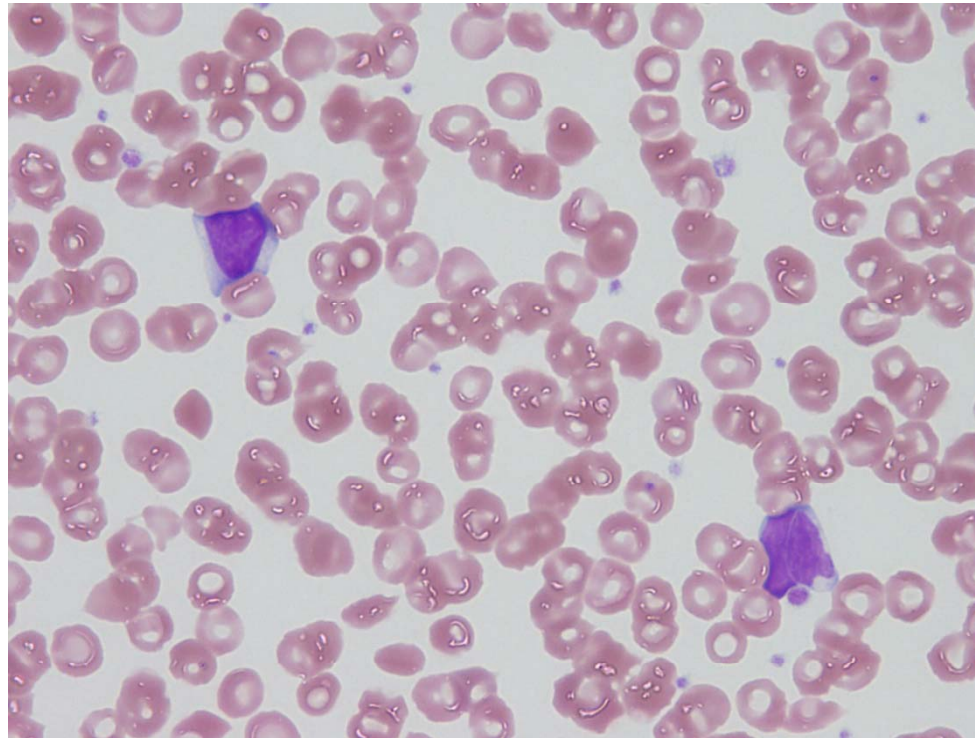
Normal

CBC		
WBC	10 ³ /μL	7.7
RBC	10 ⁶ /μL	4.70
Hgb	g/dL	14.8
Hct	%	44.9
MCV	f L	96.0
PLT	10 ⁴ /μL	142.5

CPD		LY (Ref)	LY	MO (Ref)	MO
Vol	Mean	76~90	91	155~190	193
Vol	SD	11.2~16.55	26.64	13.24~26.79	28.58
Con	Mean	118~127	122	126~134	129
Con	SD	6~14.41	16.75	3.69~10.16	12.83
MALS	Mean	53~63	44	69~85	70
MALS	SD	14.73~19.61	22.96	10~15.91	14.62

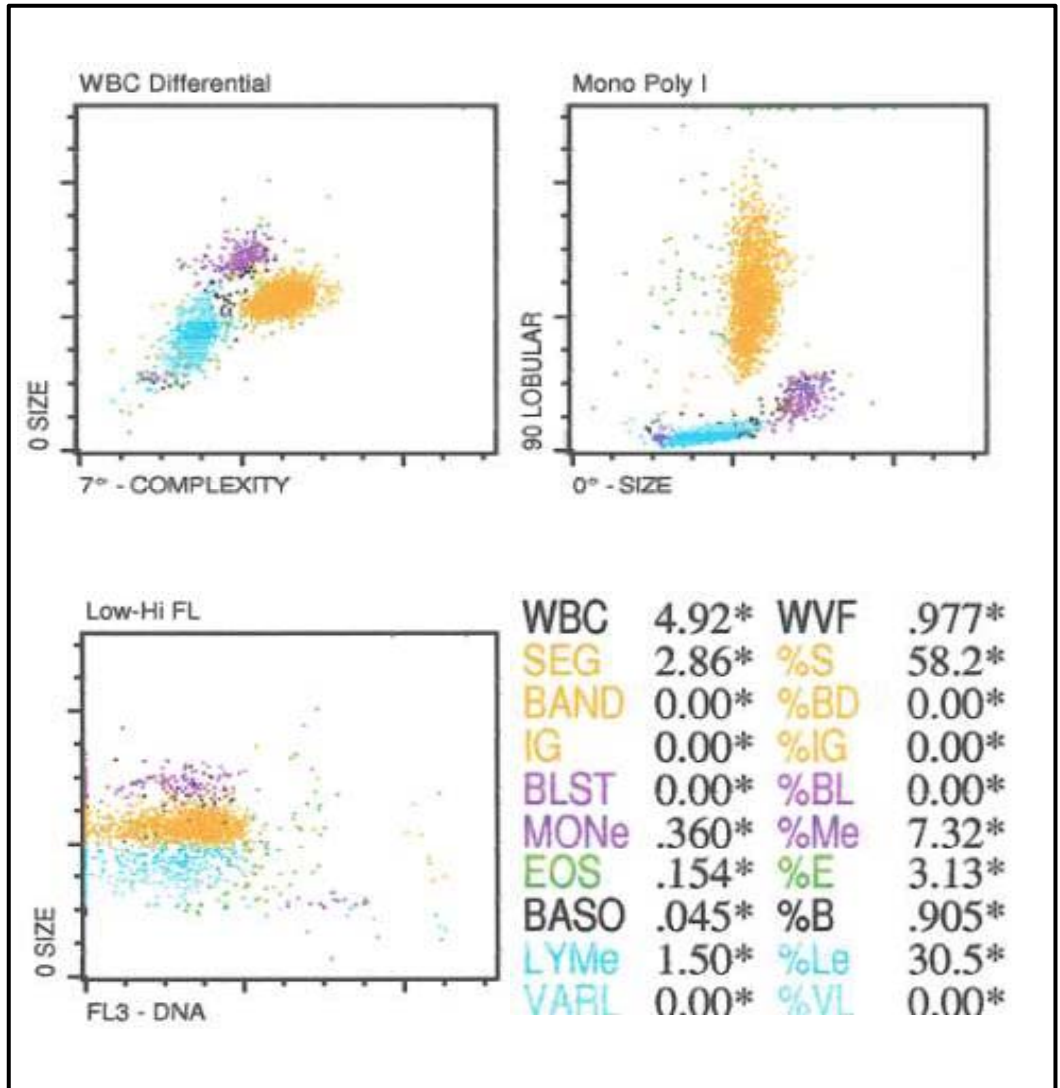
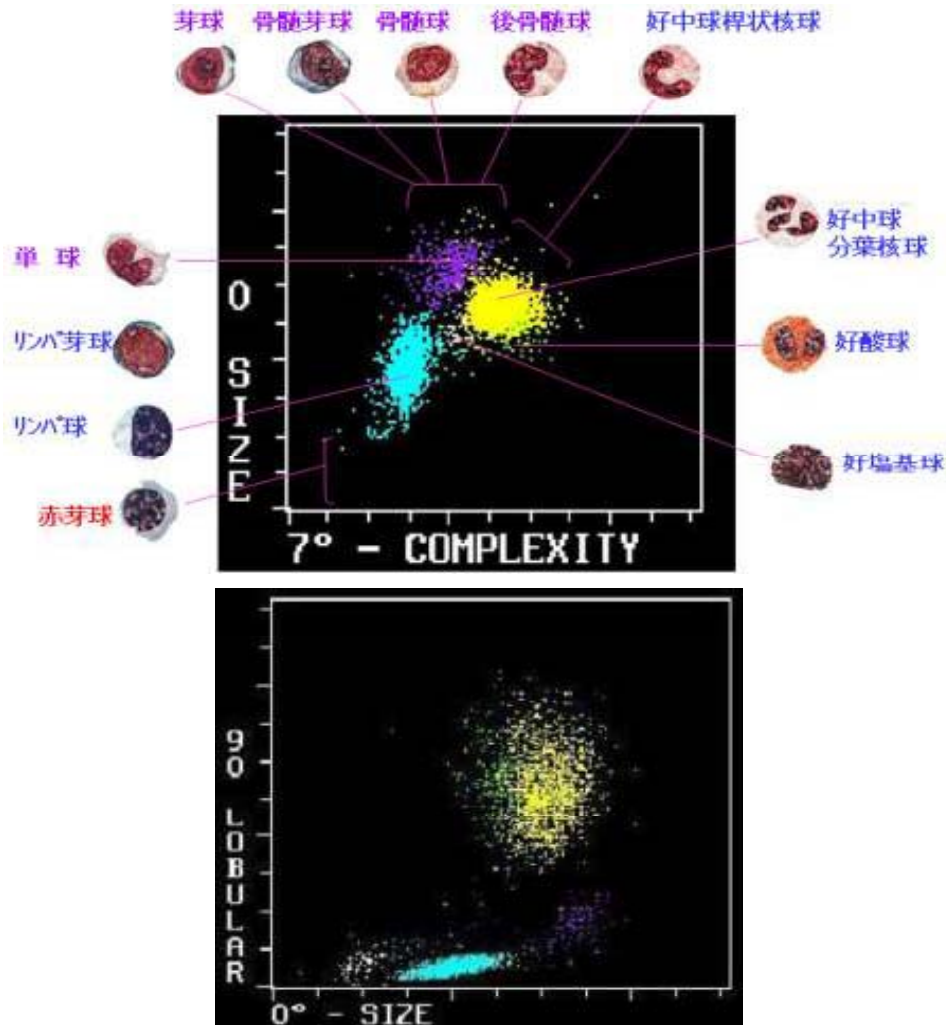
同一検討症例 5 (40歳代女性)

血算		
WBC	x10 ³ /uL	4.4
RBC	x10 ⁴ /uL	431
Hb	g/dL	13.2
Ht	%	37.6
PLT	x10 ⁴ /uL	18.7
Myelo		0.0
Meta-myelo		0.0
Band		0.5
Seg		53.0
Eosino		1.5
Baso		0.5
Mono		4.5
Lympho		22.0
異形細胞		18.0



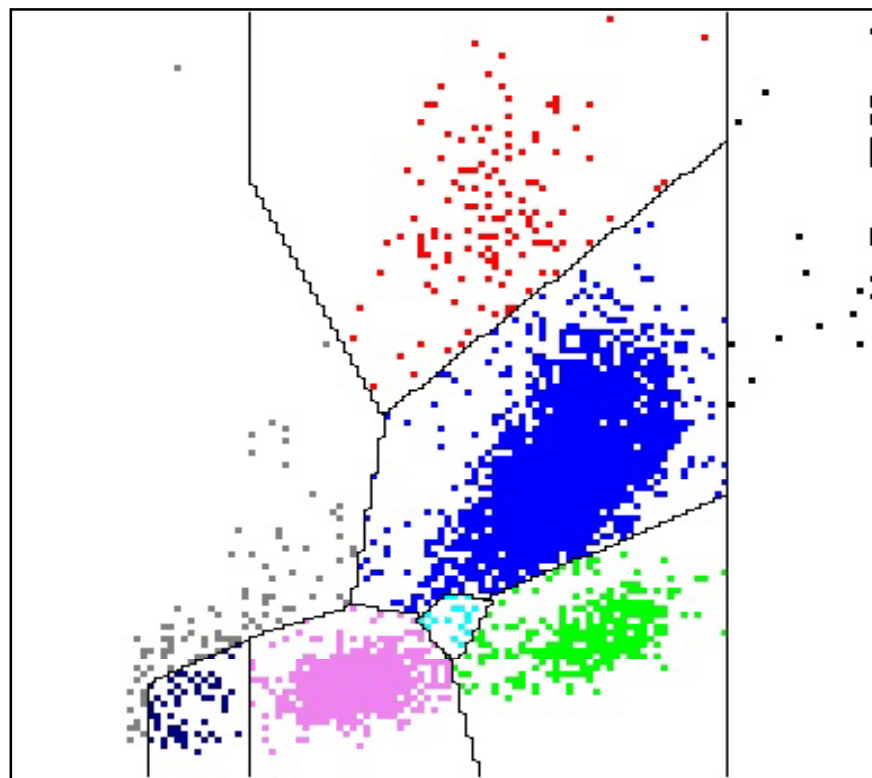
小型， N/C比大， 核に切れ込み
FL (濾胞性細胞リンパ腫)

同一検討症例 5 (40歳代女性) A社

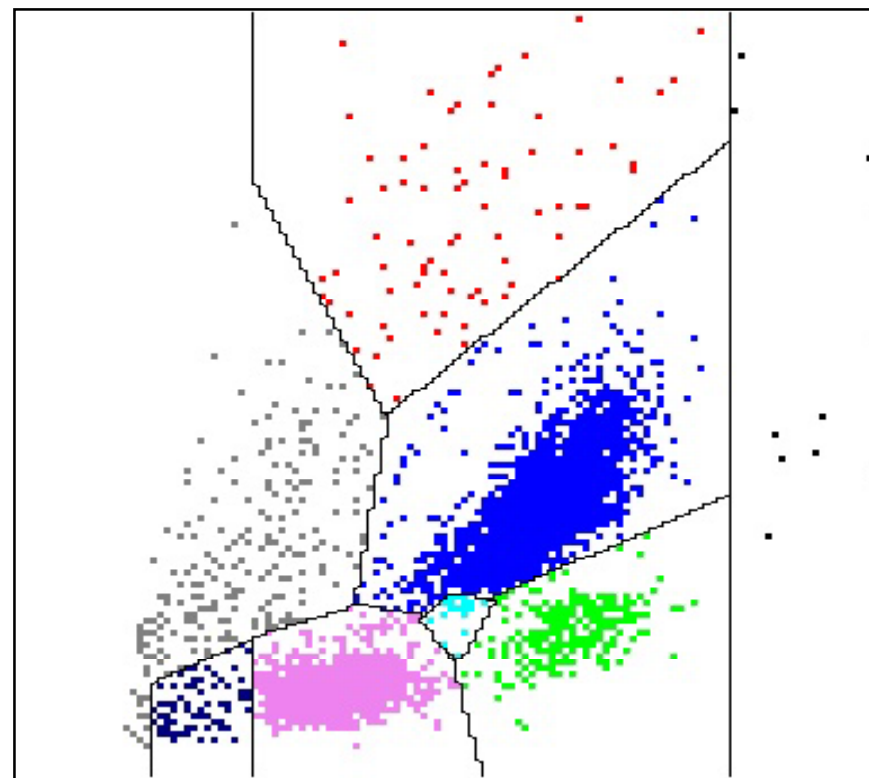


各画面のScattergramは、健常人と大きな差がありませんでした。

同一検討症例 5 (40歳代女性) B社



健常者

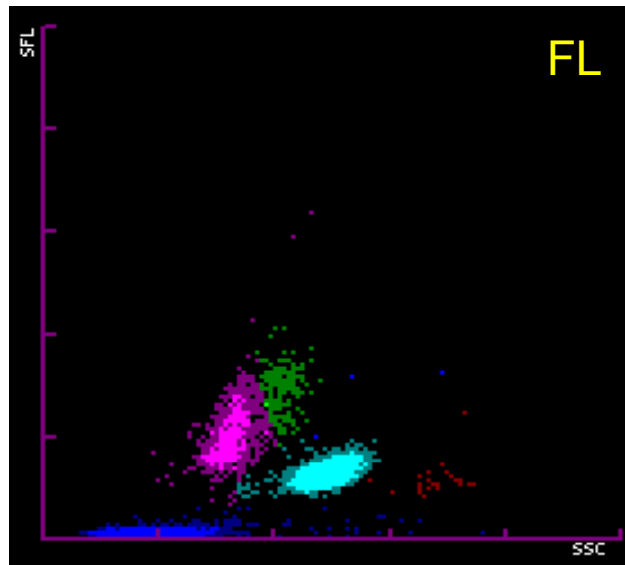
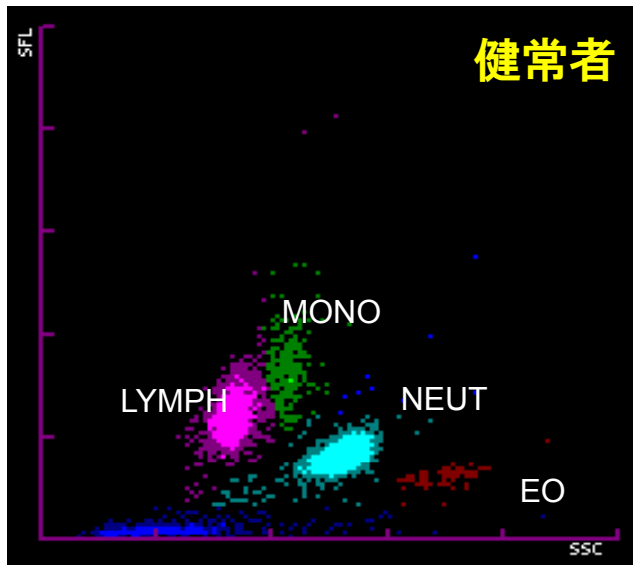


FL

本症例でのスキッター特徴

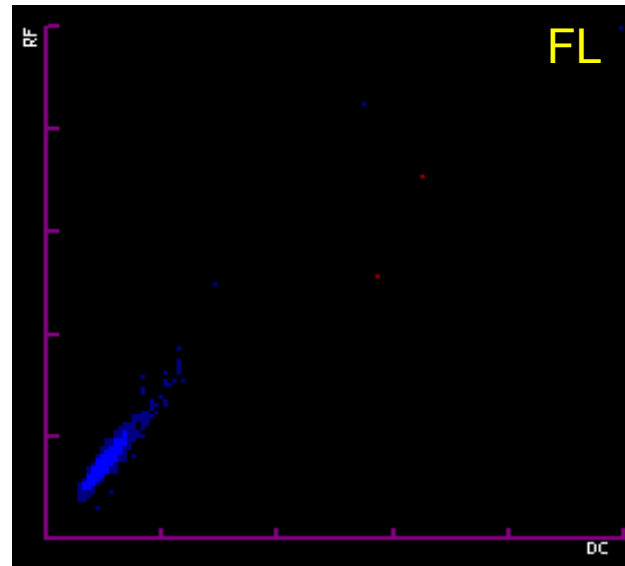
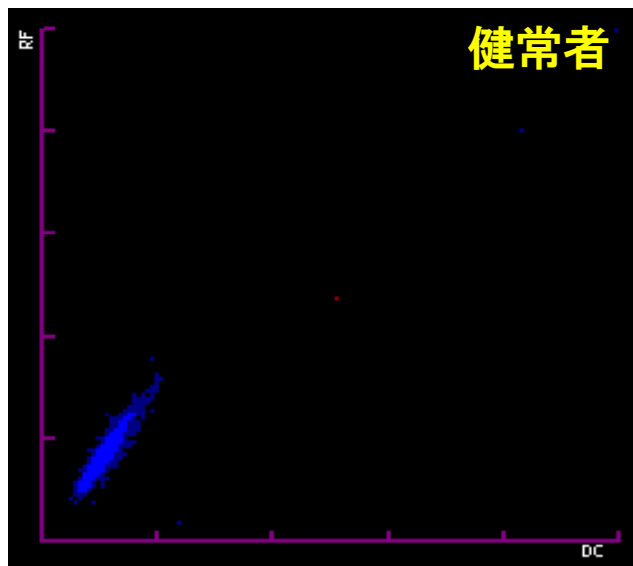
- ・LYM集団とMON集団の近接、ノイズ領域への細胞のまばらな出現
- ・フラグコメントは特になし

同一検討症例 5 (40歳代女性) C社



●DIFFチャンネル

LYMPHのクラスターがややY軸方向に伸長しているが、健常者との明確な相違点を見出すことは難しい。




●IMIチャンネル

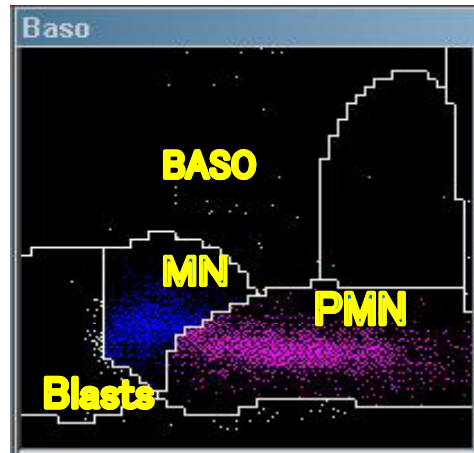
異常血球を示す赤いプロットは認められない。

同一検討症例 5 (40歳代女性) D社

健常者サイトグラム

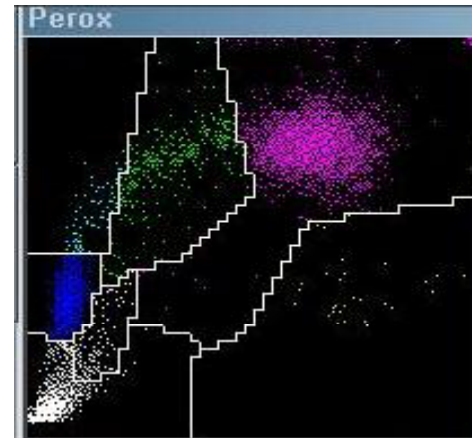


LUC%: 3-4 ↓

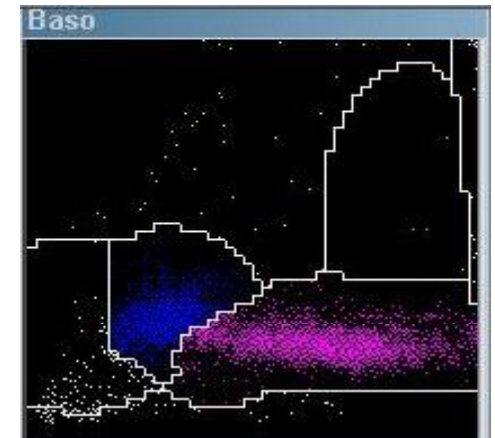


Blast flag: (-)
Suspect %: 1.5 ↓

FL



LUC%: 1.9



Blast flag: (-)
Suspect %: 2.8

Routine CBC

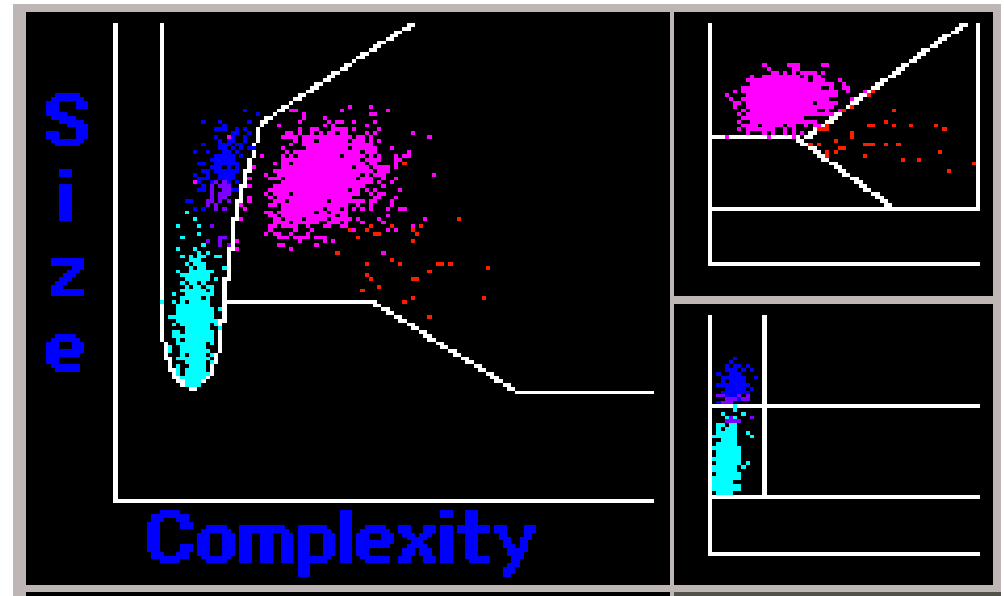
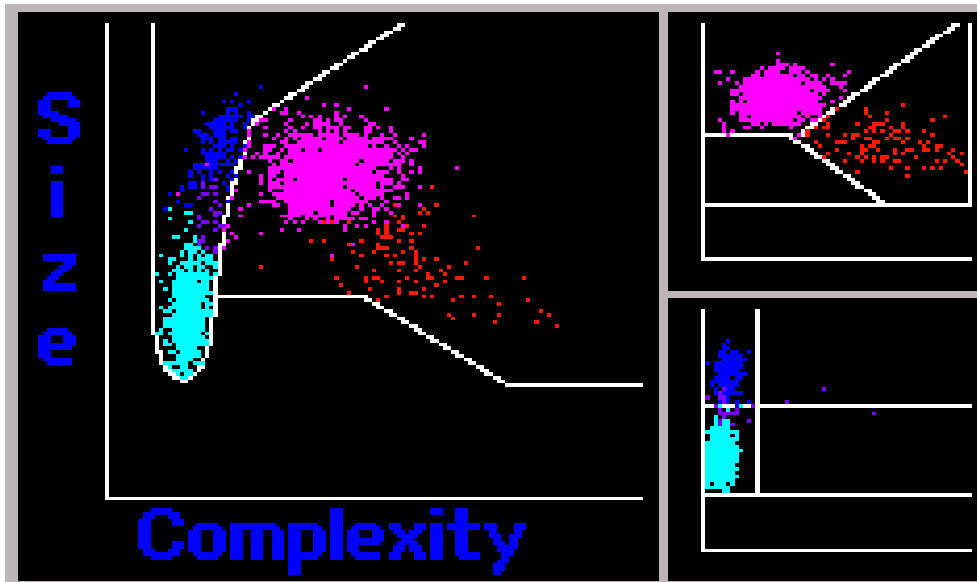
WBC	L	4.22	x10 ³ cells/ μ L
RBC		4.34	x10 ⁶ cells/ μ L
HGB		13.2	g/dL
HCT	L	36.8	%
MCV		84.7	fL
MCH		30.4	pg
MCHC		35.9	g/dL
CHCM		35.9	g/dL
CH		30.3	pg
RDW		12.6	%
HDW		2.81	g/dL
PLT		214	x10 ³ cells/ μ L
MPV		8.8	fL

残念ながら、この患者さんのサイトグラムおよびCBCデータからは異常を感じさせない。このようなケースで一番可能性が高いのは小型Blastsが出現している場合である。

同一検討症例 5 (40歳代女性) E社

【健常者】

【FL】

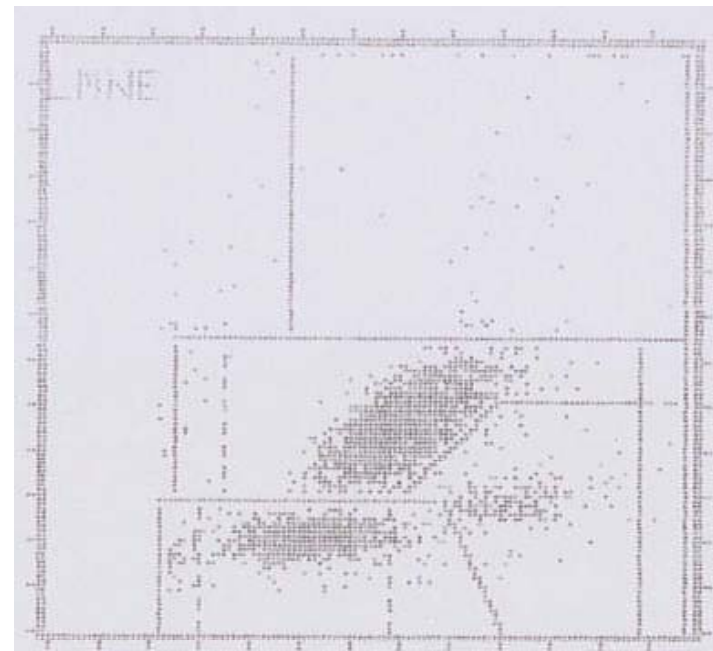
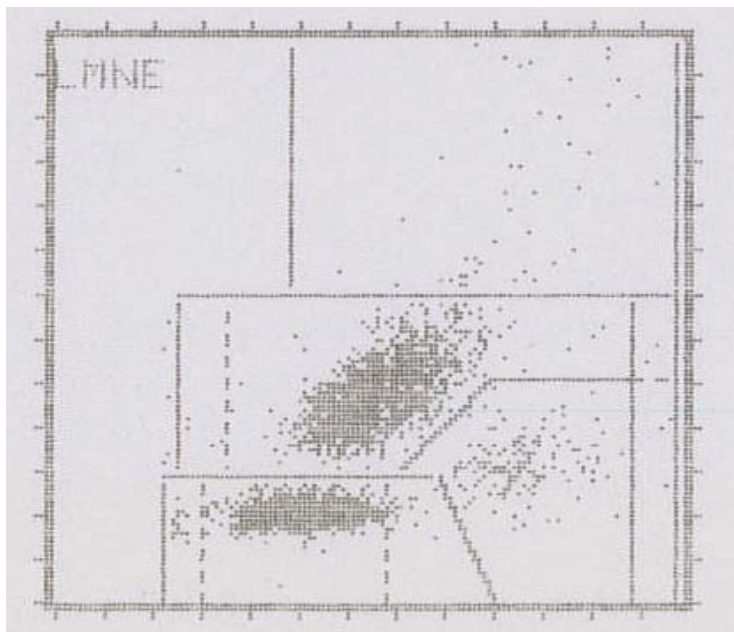


形態学的フラグ

スキッタグラムの解説

形態学フラグは出現しておらず、スキッタグラムのみでの異常の予測は難しい。

同一検討症例 5 (40歳代女性)F社

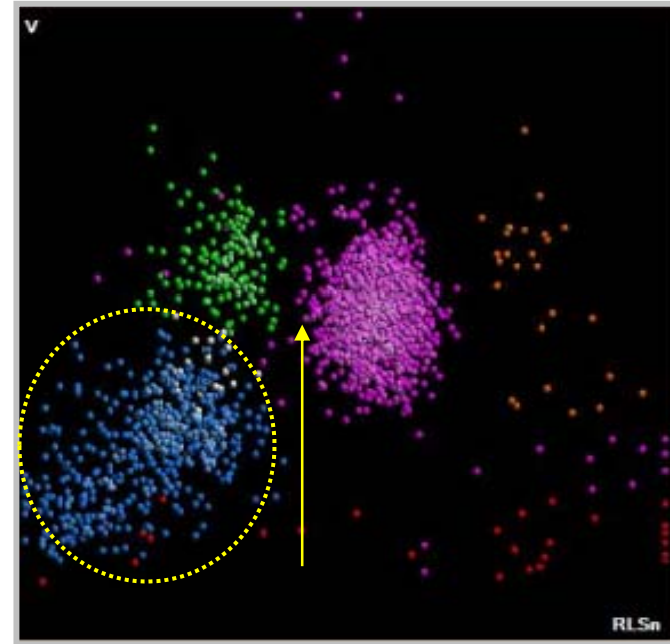
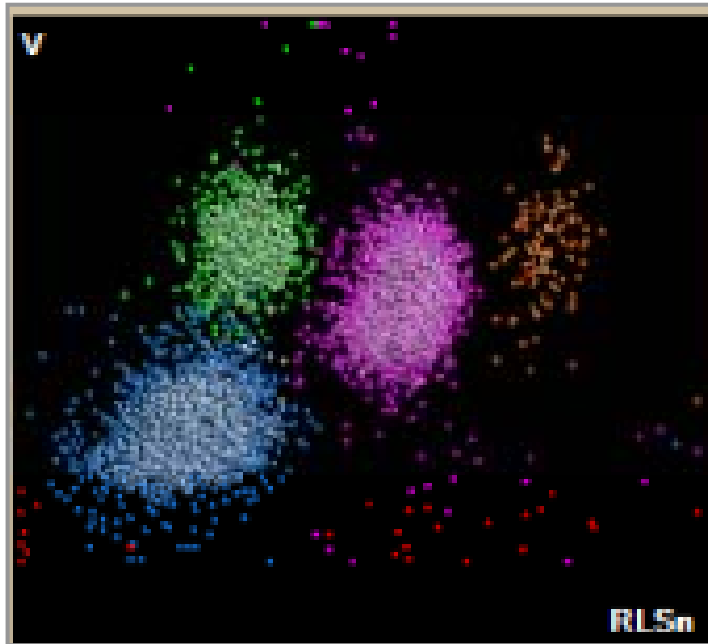


正常検体

(マトリックス/粒度分布/フラグ情報)

・特に異常所見なし

同一検討症例 5 (40歳代女性) G社

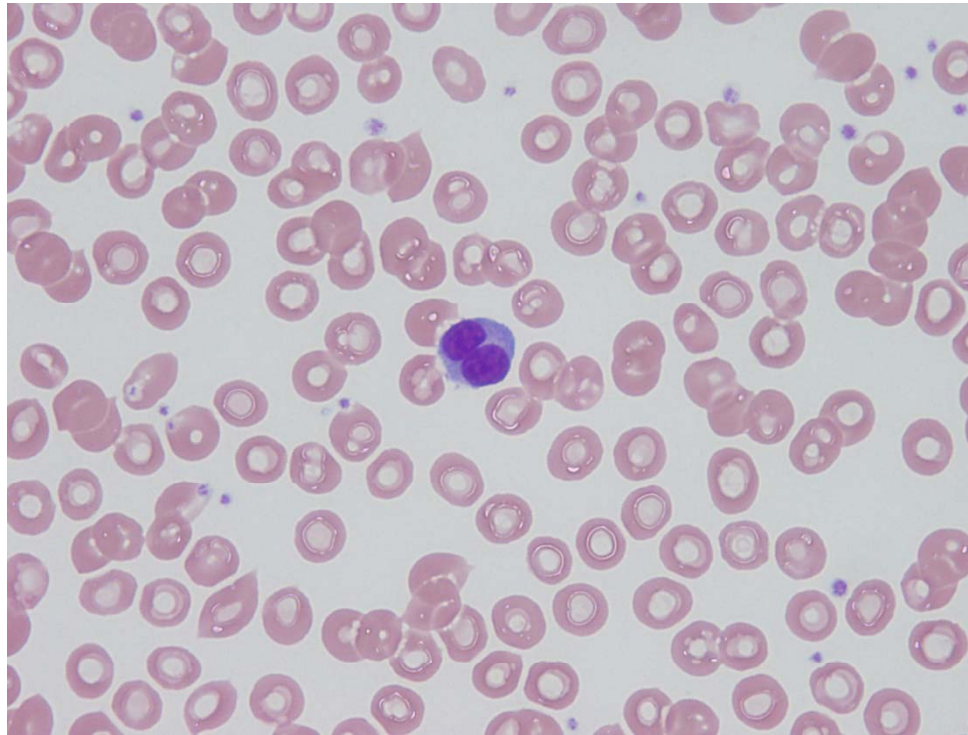


Normal

CBC			CPD	NE (Ref)	NE	LY (Ref)	LY	MO (Ref)	MO
WBC	10 ³ /μL	3.5	Vol Mean	130~161	131	76~90	77	155~190	154
RBC	10 ⁶ /μL	4.20	Vol SD	14.38~21.6	18.56	11.2~16.55	19.98	13.24~26.79	15.26
Hgb	g/dL	13.1	Con Mean	150~159	156	118~127	124	126~134	132
Hct	%	37.9	Con SD	3.56~8.01	10.22	6~14.41	20.11	3.69~10.16	10.05
MCV	f L	89.5	MALS Mean	110~144	140	53~63	50	69~85	80
PLT	10 ⁴ /μL	185.2	MALS SD	9.73~19.55	14.84	14.73~19.61	22.25	10~15.91	12.17

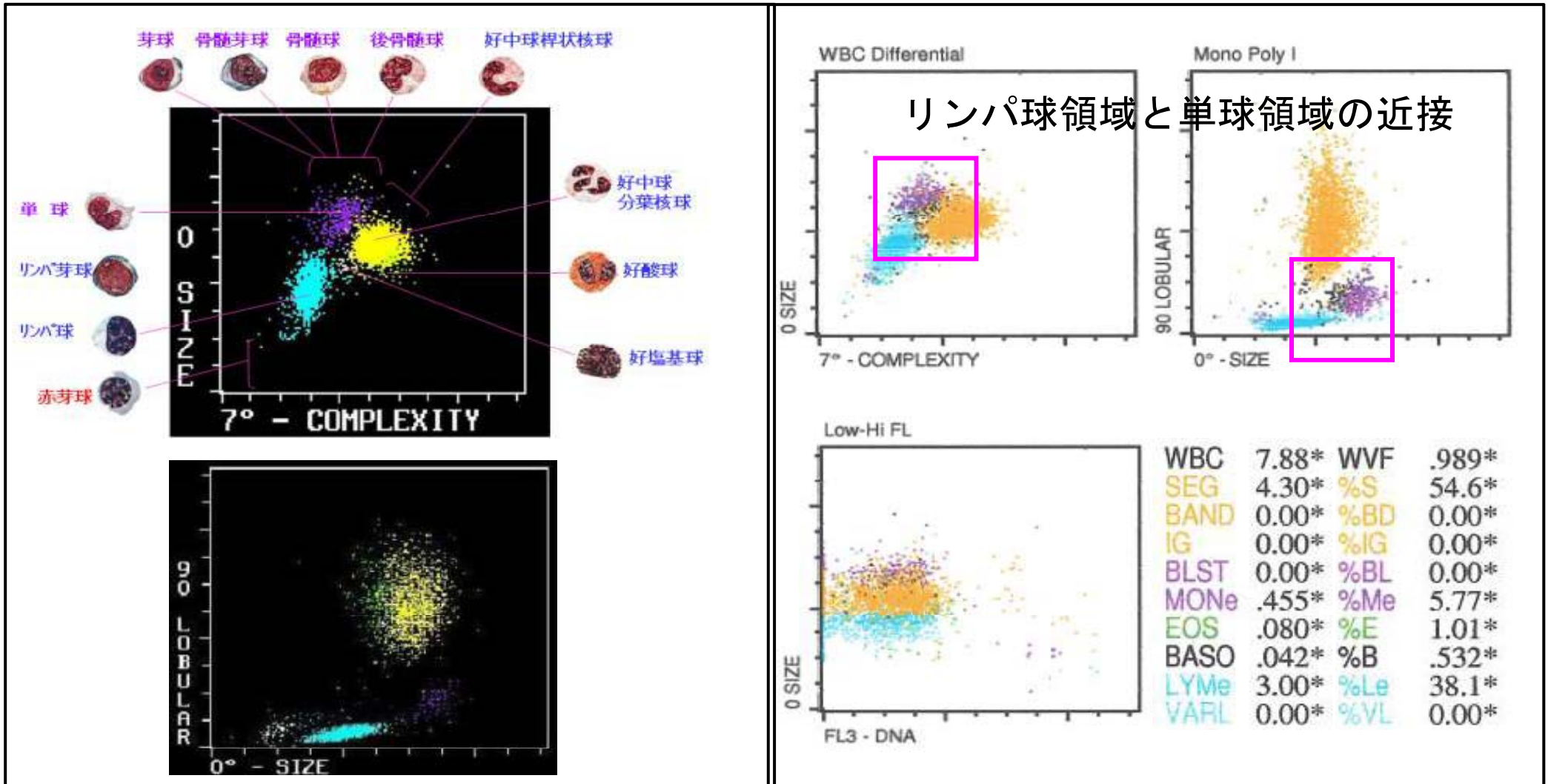
同一検討症例 6 (60歳代女性)

血算		
WBC	x10 ³ /uL	7.4
RBC	x10 ⁴ /uL	408
Hb	g/dL	12.4
Ht	%	37.9
PLT	x10 ⁴ /uL	35.7
Myelo		0.0
Meta-myelo		0.0
Band		0.0
Seg		56.5
Eosino		0.0
Baso		1.5
Mono		8.5
Lympho		26.5
ATL細胞		7.0



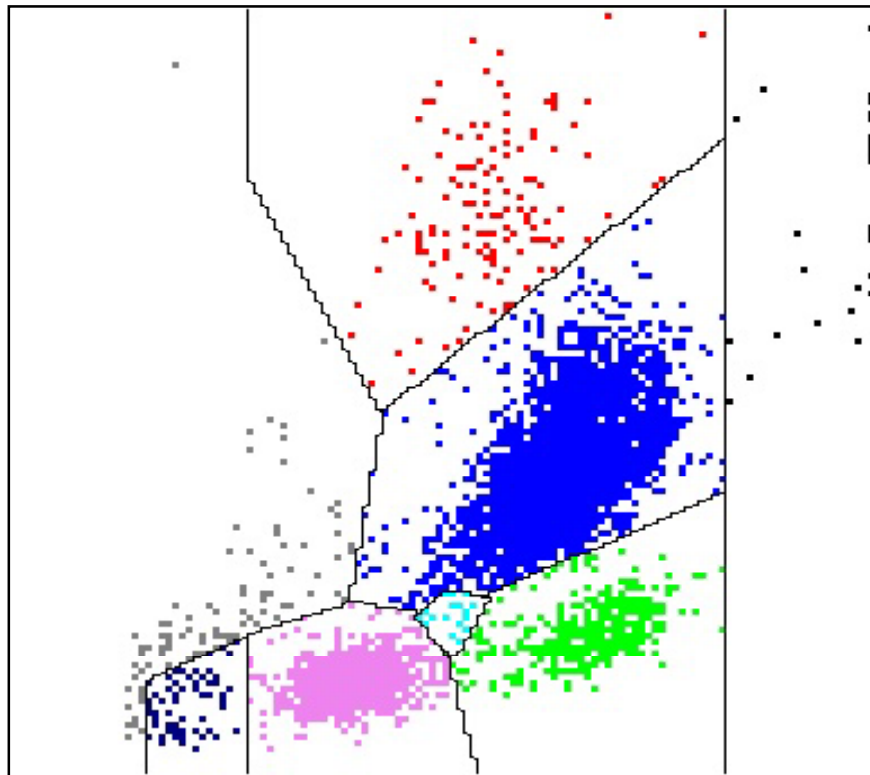
小型, 核クロマチンは濃染, 核が分葉
ATL (成人T細胞白血病)

同一検討症例 6 (60歳代女性) A社

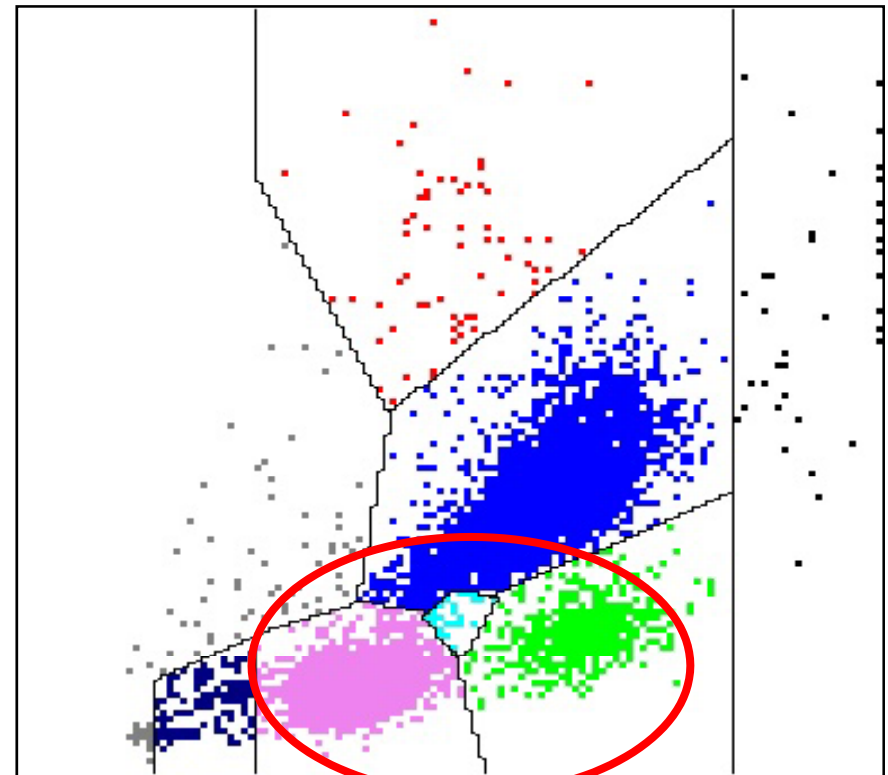


特徴的なScattergramに成りませんでした。

同一検討症例 6 (60歳代女性) B社



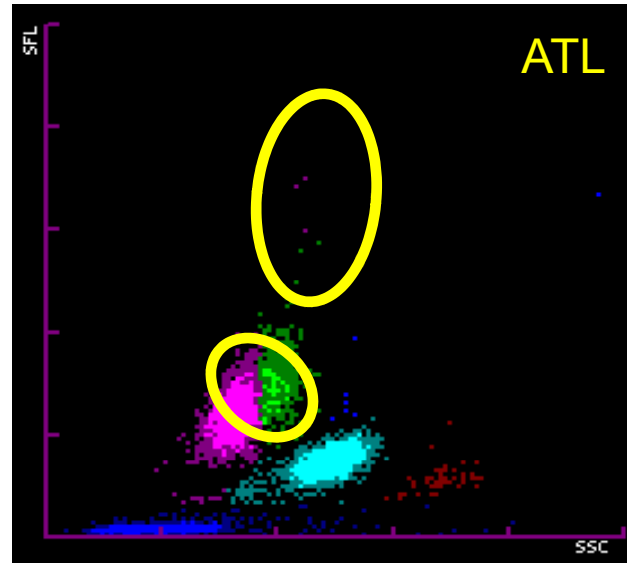
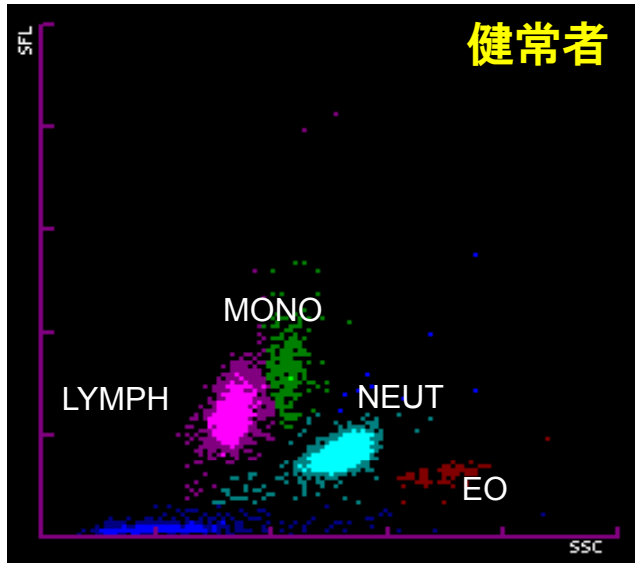
健常者



ATL

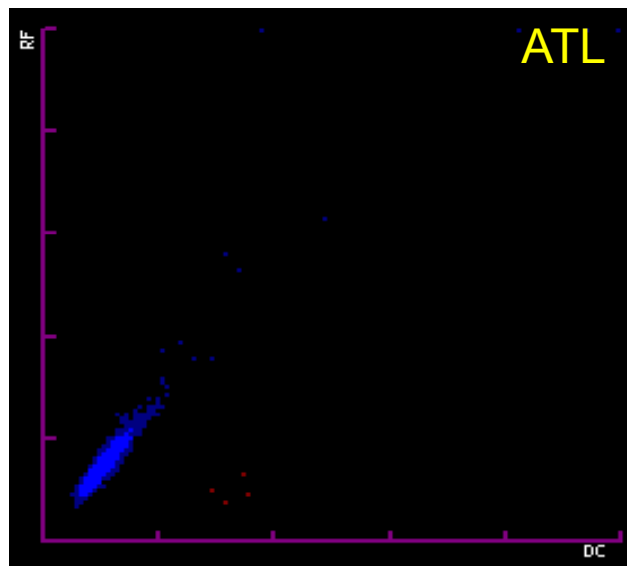
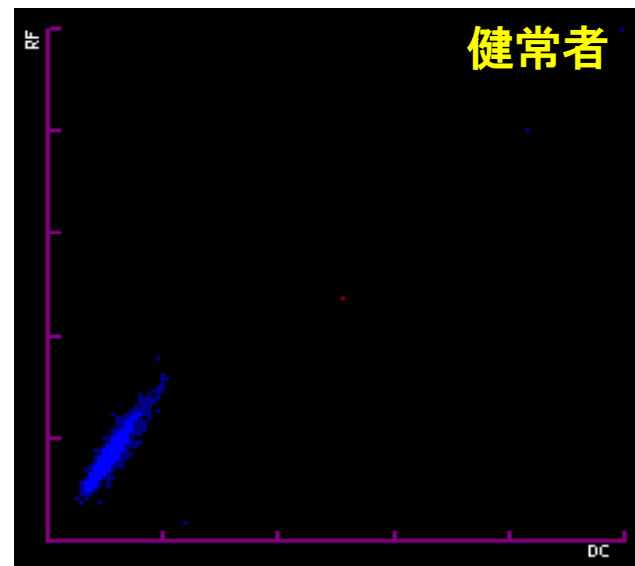
- 本症例でのスキッター特徴
- ・NEU集団とMON集団の近接
 - ・フラグコメントは特になし

同一検討症例 6 (60歳代女性) C社



●DIFFチャンネル

LYMPHとMONOのクラスターが近接している。MONOの上方領域のプロットはまばらである。




●IMIチャンネル

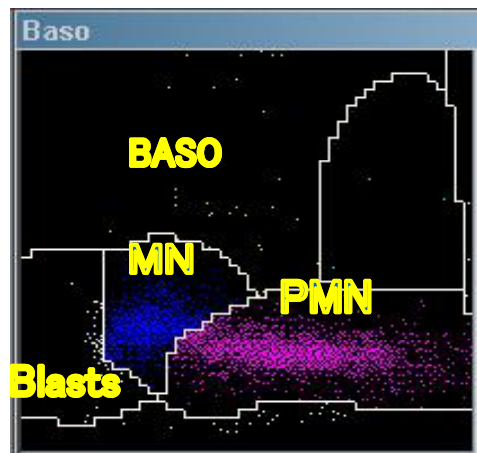
異常血球を示す赤いプロットが認められない。

同一検討症例 6 (60歳代女性) D社

健常者サイトグラム

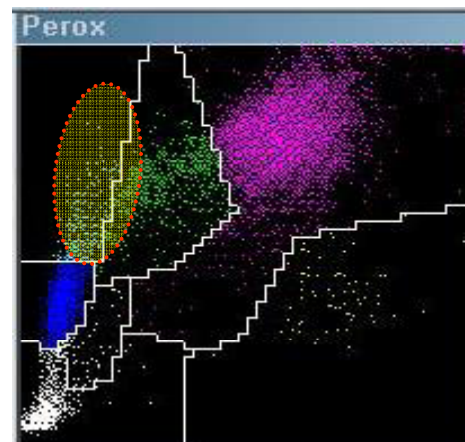


LUC%: 3-4 ↓

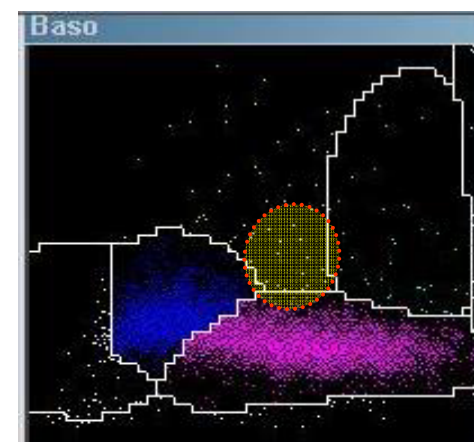


Blast flag: (-)
Suspect %: 1.5 ↓

ATL



LUC%: 2.9



Blast flag: (-)
Suspect %: 0.9

Routine CBC

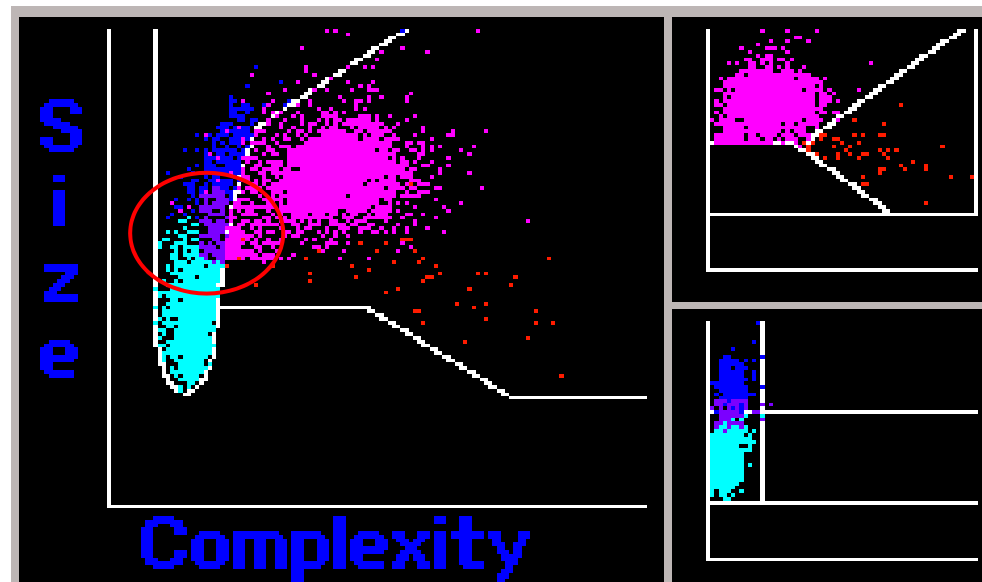
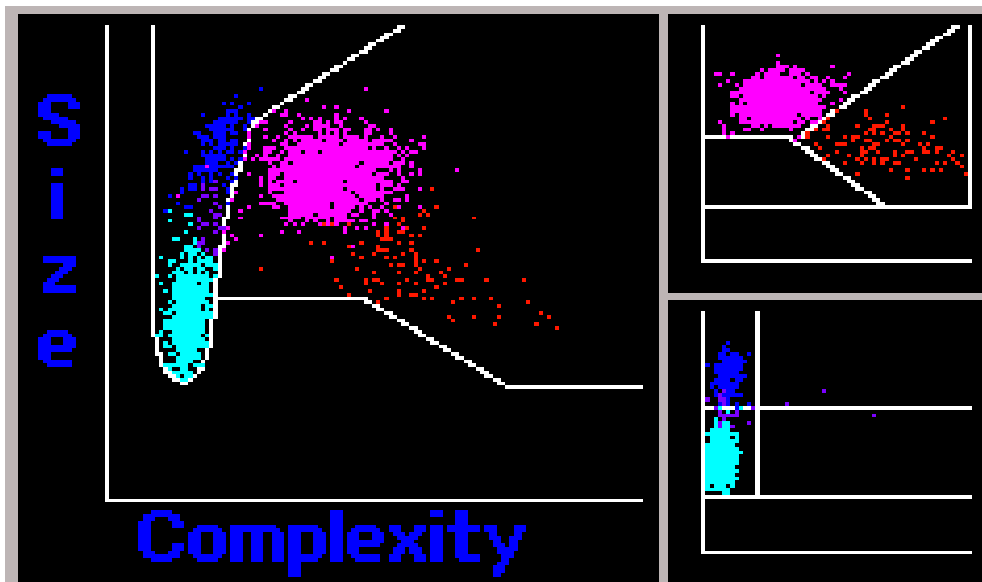
WBC		7.50	x10 ³ cells/ μ L
RBC	L	4.16	x10 ⁶ cells/ μ L
HGB		12.7	g/dL
HCT		39.4	%
MCV		94.8	fL
MCH		30.5	pg
MCHC	L	32.2	g/dL
CHCM	L	31.9	g/dL
CH		30.0	pg
RDW		12.7	%
HDW		2.28	g/dL
PLT		385	x10 ³ cells/ μ L
MPV		9.4	fL

ほぼ健常者に近いサイトグラムとなっている。あえて異常検体を前提にして考察すると、**Peroxis**のLUC%が基準値の上限付近であること、そして**BASO**のPMN領域上部に、僅かながら点在する異常を感じさせるクラスターが認められる。

同一検討症例 6 (60歳代女性) E社

【健常者】

【ATL】

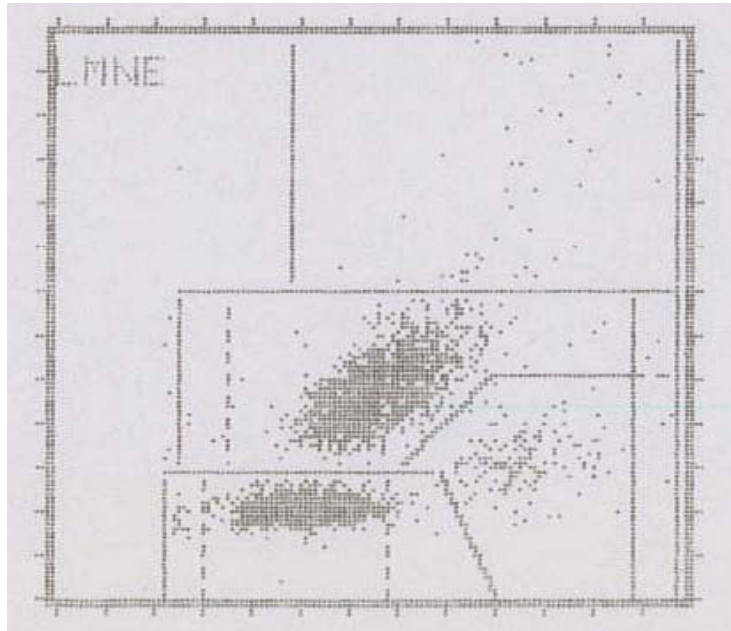


形態学的フラグ

スキャッタグラムの解説

形態学フラグは出現していないが、健常者に比べリンパ球エリアと単球エリアの境界(○)が不明瞭なことから、異型リンパ球の出現が疑われる。

同一検討症例 6 (60歳代女性)F社


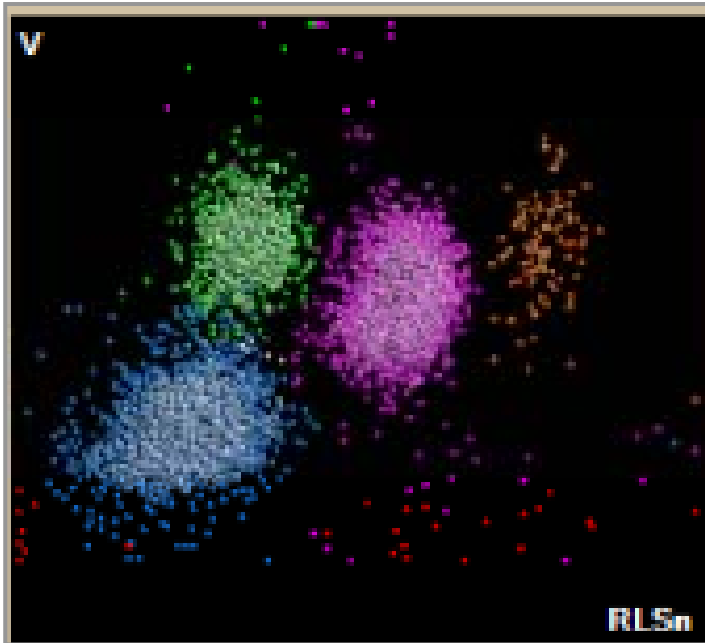


正常検体

(マトリックス/粒度分布/フラグ情報)

- ・リンパ球領域から大きな細胞分布が広がる
- ・ALY領域に多数の細胞が存在

同一検討症例 6 (60歳代女性) G社



Normal

CBC		
WBC	10 ³ /μL	7.7
RBC	10 ⁶ /μL	4.00
Hgb	g/dL	12.3
Hct	%	37.8
MCV	fL	95.1
PLT	10 ⁴ /μL	340.9

CPD		NE (Ref)	NE	LY (Ref)	LY	MO (Ref)	MO
Vol	Mean	130~161	132	76~90	82	155~190	138
Vol	SD	14.38~21.6	19.15	11.2~16.55	13.96	13.24~26.79	17.35
Con	Mean	150~159	158	118~127	125	126~134	134
Con	SD	3.56~8.01	7.15	6~14.41	12.08	3.69~10.16	7.13
MALS	Mean	110~144	137	53~63	56	69~85	71
MALS	SD	9.73~19.55	15.04	14.73~19.61	15.47	10~15.91	16.14

まとめ

- 急性白血病・骨髄系疾患，リンパ系疾患での各社スキッターは，単球やリンパ球細胞集団の近接，大型異常細胞の表示，細胞集団分布の広がりなどにより異常出現が確認できた。
- 各社の独自の原理により，一部の症例では詳細な病型分類も可能であった。
- 異常メッセージが表示されない時も，スキッターを確認することにより，異常出現が示唆される症例もみられた。
- 一部の症例ではスキッターグラムでは異常細胞出現が判らないものもあり，鏡検基準の工夫も必要と考えられた。

自動血球分析装置における スキッターから判る異常細胞

- 血液検査，特に白血病の診断は細胞表面マーカーや遺伝子検査も重要です。しかし，血液疾患の第一発見者は自動血球分析装置の担当者です。
- 機器の測定原理やスキッターを理解し臨床病態を十分把握して，常日頃から検査を行う必要がある。