

# 手外科 用語集

日本手外科学会 編



改訂第 4 版

**NAP**  
Limited

# 手外科 用語集

# 手外科 用語集

日本手外科学会 編



改訂第4版

**NAP**  
Limited

## 改訂第4版の序

今回の改訂第4版は、1990年の初版から数えて6回目の改訂です。2011年に日手会の日本医学会への加盟、そして整形外科学用語集第7版が発刊され、両学会の辞典や用語集との整合性や将来の可能性を考慮して約1,000ヵ所を修正した最新版となりました。

日本医学会の医学用語辞典は、一般社会へ標準的な医学用語を示すデジタルデータベースとして、110の所属学会の用語の統合が進行中です。そこで日手会の専門性とこれまでの方針を維持しながら、日本医学会の方針を加味して以下の4点を改訂しました。①冠用語の人名に「s」を、代表的英語教科書の確認を経て付加しました。②「重複」の読みを「ちょうふく」から「じゅうふく（ちょうふく）」に変更し、どの読みでも索引可能にしました。③「→」は旧版では同義・関連語の意味でしたが、推奨・優先を示す誘導としても使用し、→の後に欧語・和語を併記して再検索の不便を減らしました。④目立たない大きな改訂は、旧語・廃語を削除せずに《旧3》→《改》や《新》の印を付加したことです。これにより用語の変遷が示せます。旧概念や英語以外の欧語を含む日手会用語集は学術的専門辞典として位置づけ、一方、(英語と和語)標準用語のみ日本医学会医学用語辞典へ合併する方針とすることで、制約の多い統合問題の解決に目処が立ちました。

要望の強かった略語表は、カルテ記載で汎用される英語略語を見開き2頁にまとめました。指と皮線はASSHの用語にならない一部改訂し、爪関連語では爪下皮が爪母・爪床の最遠位端であることを明確にするために図を簡潔にしました。また、はずれやすい本カバーをなくし経費削減を図り価格を維持しました。

河井秀夫理事・小林明正委員長のもとでデジタル化を検討した結果、CDの添付だけで3割以上の価格増となることが判明したので、色々な方策の中からGoogle日本語入力に着目し、対応する用語辞書を会員限定でNet配信して実現することにしました。#印で日手会用語を一般語から区別します。検索ソフトと異なり、PCで文章作成するすべての場面で、用語を直接入力できることが最大の利点です。

今回最大の用語改訂は2010年の学会名の改称です。それに伴い「手の外科」学用語集は「手外科」用語集となりましたが、どちらもこれまで用語として収載されていません。今後の評価を待ちたいと思います。

過去5年は専門医試験・事務局移転・財政逼迫による発刊延期・日本医学会への

加盟と大きな変化の連続でした。2011年は歴史的大地震で学術集会が延期・Web開催となり、用語集を短期間で仕上げる必要に迫られました。難問山積の検討・編集作業を完遂できたのは、用語委員会全員の協力によるものです。牧裕理事をはじめ、任期終了後の池田全良委員もアドバイザーとして残り、最後の校正まで分担してもらいました。岡義範アドバイザーは1997年以来実に15年間用語集に関わり、7時間以上の最終委員会までお付き合い下さいました。委員長を含む4名の委員(2010年2人増員)が任期で次々に替わる現行制度下で、全体を俯瞰できるのは岡先生以外におられず、無理を承知でお願いしたためです。ここに厚く御礼申し上げます。

これまでの版の序にあるように、用語集の礎には諸先輩の全叡智と努力が結集しています。前版同様、今回も全評議員に用語集の見直しをお願いしました。検討された用語は全評議員・会員からの指摘によるものです。困難な時期に学会全員で完成させた改訂第4版用語集の発刊を喜びたいと思います。

日本手外科学会 用語委員会委員

担当理事：河井秀夫，牧 裕

アドバイザー：岡 義範

委員：池田全良，黒島永嗣，小林明正，武石明精

坪川直人，松村 一，渡邊健太郎

2012年4月

日本手外科学会

用語委員会 委員長 黒島 永嗣

## 改訂第3版の序

手の外科学用語集は手の外科学領域における用語の統一を図るべく1990年5月に日本手の外科学会編「手の外科学用語集（渡辺好博委員長）」として、第1版が発刊された。その後、より使いやすく、充実した用語集の作成を期して、1994年5月に索引号として改訂版（石田寛友委員長）が第37回日本手の外科学会生田義和会長および広島大学整形外科学教室の多大なご協力・ご支援のもとに発刊された。そのあとがきに生田教授は「用語集というものは話し言葉に似たものがあって、時代とともに変わっていくのが当然です」と記しているが、日本手の外科学会に常設委員会としての用語委員会が継続設置され、佐藤勤也委員長のもとで、用語の追加、削除、訳語の適正化を逐一検討し、1997年5月に実際には第3版である日本手の外科学会編「手の外科学用語集」が南江堂から発刊された。

この刊は、整形外科学用語集の形式を踏襲し、①欧語は必ずしも統一されていないが和語の表現を統一する、②英語以外の欧語は英語文献に採用されることがあるものにとどめる、③整形外科・形成外科用語集収載の用語と重複するものは共通の用語を用いるが、日本手の外科学会独自の用語を用いることが望ましい場合はその用語を用いる、④欧語のカタカナ表記は原国語発音に近づける、ことなどが基本的な形式とされた。

その後も続いて設置されてきた用語委員会（内西兼一郎委員長、齋藤英彦委員長）で、継続的に修正・追加用語の検討が図られてきたが、2002年4月に改訂第2版（実際には第4版）が浜田良機委員長のもとで南江堂から発刊され、内容の充実が図られた。この作業終了時、浜田委員長および山梨大学整形外科のご尽力で、すべての用語をExcelに転載記入していただいた。このExcel表をもとにして、2002年度から改訂第3版（実際には第5版）に向けた新委員会（梁瀬義章委員長）が発足した。改訂作業の骨子は、改訂第2版の誤訳・誤植・改正を要する用語、新たに収載を要する語句の検討、日整会用語集との整合性（日整会用語集に存在して日手会用語集にない手の外科用語、両用語集での訳の違いの検討）を図ること、さらに、日形会、先天異常研究会とも関連用語の逐一の問合せ・共同検討を行うこととした。発刊形態は冊子とCD化の併用とした。広く衆知を結集するために、全評議員にお願いして、前刊のすべての用語を2～3頁ずつ分担して再検討していただくこととし、この検討結果をもとにして、2007年日手会開催時の発刊を目標として、2004

年度（岡義範委員長）から実質的改訂作業に入った。作業は煩雑をきわめ、年6回、各5時間程度の委員会を開催し、一時の夏は合宿作業も行い、2006年末にすべての検討を終了した。

前刊までの著作権は南江堂にあったが、今回からは自前でExcelに全語句を記載しており、著作権は日本手の外科学会に移ることになった。日手会会員その他の医師に安価で使用していただくため、ナップ社に出版を依頼した。このためにはこれまでの表紙体裁を変更することでより安価に冊子を作成することができることになった。しかし、本改訂版はなお完璧ではなく、今後様々の忌憚のないご意見をいただきながら、将来さらに完璧な用語集に変容していくことを願ってやまない。

手の外科学用語集改訂第3版発刊にあたりご尽力・ご指導をいただいた、担当理事、アドバイザーの方々に深甚なる謝意を表明します。さらに委員の方々の献身的、絶大なご努力・ご尽力により発刊の運びとなったことに対し、全委員の名をここに記し、心より感謝申し上げる次第です。

日本手の外科学会 用語委員会委員（敬称略）

担当理事：落合直之，浜田良機

アドバイザー：梁瀬義章，薄井正道

委員：石突正文，松下和彦，酒井昭典，小林明正，岡 義範

2007年4月

日本手の外科学会

用語委員会 委員長 岡 義範

## 改訂の序

日本手の外科学会用語集は1990年（平成2年）にその初版を発刊後数度の改訂がなされ、今回の改訂にいたった。1990年版から10年以上経過すると、先人のご努力やその経過が埋もれてしまいがちとなる。そこで先人のご努力に感謝する意味で、用語集発刊の経緯について記すこととした。1981年（昭和56年）、故室田景久教授を委員長に手の外科学会用語委員会が設立された。しかし、1986年（昭和61年）に室田教授の学会長就任によって、委員長が渡辺好博教授に交代、1989年（平成元年）第33回日本手の外科学会会長の矢部裕教授の強い要望に答えて1990年（平成2年）に日本手の外科学会用語集の初版が発刊された。この用語集は、欧和、和欧の辞典的な要素が強く、解剖学的用語や冠名用語などに区分されていたが、さらに充実した使いやすいものとする目的で、石田寛友教授を委員長とする委員会で、改訂作業が開始された。この改訂作業では、用語の追加、削除について多くの意見が出され、その改訂作業に時間を要した。この時に、第37回日本手の外科学会会長に就任された生田義和教授から、索引号として1994年（平成6年）の学会までに第2版を発行し、その後に構想を新たにした“手の外科用語集”の発刊を検討することのご意見が出され、生田会長をはじめ広島大学整形外科教室の先生方の絶大なご協力のもとに、1994年、第2版「手の外科用語集—改定版」が索引号として発刊された。その後、佐藤勤也教授を委員長とする用語委員会で、より充実した構想を新たにした用語集の作成作業が開始された。その検討作業についての詳細な内容は1997年（平成9年）に発刊された“手の外科学用語集”の序文に記されているが、その用語集は以下のような原則に基づいている。①基本的に“整形外科学用語集”の形式を踏襲する。②英語の用語は統一されていないが、和語での表現を統一する。③原則として英語以外の欧語は、それが英文文献に採用されることがあるものにとどめる。④原則として、整形外科、形成外科の用語と共通の用語を用いるが、手の外科学会で異なる用語が望ましいと考えられる場合はその用語を用いる。⑤欧語の片仮名表記では、言語の発音に近いものにする。

この原則に基づいて改訂された“手の外科学用語集”は、佐藤委員長ご自身が指摘されたように、いくつかの不備が残されていた、そこで前述した原則を踏襲した“手の外科学用語集”改訂作業が佐藤委員長の後任の内西兼一郎先生を委員長とする委員会（岡義範、木野義武、斎藤英彦、長岡正宏、中島英親各委員）のもとで開



始され、齋藤英彦委員長、上羽康夫アドバイザーを中心とした委員会（岡義範、長岡正宏、中島英親、浜田良機の各委員）に引き継がれた。この改訂では、手の外科の進歩によって使用されるようになった新しい用語の採用と先天異常に関する用語の新たな収載と修正を基本とし、先天異常委員会との綿密な連携をとりつつ作業が進められた。2001年（平成13年）からは齋藤委員長の後任に私（浜田良機）が就任し、各委員の先生方のご尽力によって、歴代用語集としては第4版にあたる“日本手の外科学用語集—第2版”の発刊に向けた具体的な作業を行い、2002年（平成14年）1月開催の委員会で用語集の最終案を作成し、南江堂に発刊を依頼した。“手の外科学用語集—第2版”発刊にご尽力、ご指導頂いた上羽康夫、齋藤英彦両アドバイザー、担当理事の三浪明男教授、さらには南江堂の方々に深甚なる謝意を表する。

日本手の外科学会 用語委員会委員（敬称略）

落合直之、岡 義範、酒井昭典、水関隆也、浜田良機

アドバイザー 齋藤英彦

2002年4月

日本手の外科学会

用語委員会 委員長 浜田 良機

## 初版の序

1990年(平成2)年5月、日本手の外科学会編“手の外科学用語集”(渡辺好博用語委員長)が発行された。この用語集は、解剖学用語、疾患に関する用語など、いくつかの項目に区分されて、欧和・和欧の用語が記載されたものであった。その後、より使いやすく、充実した用語集の作成を目標として、第37回日本手の外科学会会長 生田義和教授、石田寛友用語委員長ならびに委員の方々の絶大なるご尽力により、索引的な用語集が、日本手の外科学会編“手の外科用語集一改訂版”として、1994年(平成6)年5月に発行された。そのさい、構想を新たにした“手の外科学用語集”の完成に、今後期待したいと改訂版の序に記されている。これを受けて、第38回日本手の外科学会会長 児島忠雄教授は、より充実した新しい用語集の作成を、広く会員に意見を求めながら検討すべきであるとして、同年7月、新たに委嘱された用語委員(木野、斎藤英、佐藤勤、関口、平山、藤巻)、ならびに用語委員会担当理事(上羽)、顧問(田島達、小林晶)に新しい用語集の編集を託された。

委員会では具体的に検討を進める手段として、石田前委員長が索引的用语集の叩き台として取り纏められたプリントを土台にして、各委員が分担して記載用語を1つ1つ再検討するとともに、追加する必要のある用語を列記、また別に、“整形外科学用語集(第4版)”および“形成外科用語集(第2版)”に記載されている手の外科関連用語のうち、プリントに未記載の用語をピックアップして追加提示してもらった。これらを取り纏めた欧和約4,000語をアルファベット順に1つ1つ5回の委員会で審議して、用語の追加、削除および訳語の適正化を全員で討議した。この間の労力は計り知れぬものであり、ことに遠路にもかかわらず必ず出席いただいた委員は勿論のこと、上羽康夫担当理事、田島達也・小林晶両顧問のご尽力に敬意を表したい。

1995年(平成7)年12月の委員会で用語集に記載する用語の審議が終了したが、指伸展機構、手掌皮線および爪については、より正確な理解を期するため用語集の中に図を挿入することにした。

1996年(平成8)年6月第40回日本手の外科学会会長阿部正隆教授より引き続き継続審議するよう指示があり、委員長(佐藤)を中心に委員(斎藤、関口、平山、藤巻、山中)で審議を重ね、最終原案を同年8月の日本手の外科学会役員会に提出

した。その結果、用語の検討についてまず全評議員に3ページずつプリントを分担してチェックしてもらい、問題点を残した用語については後に日本手の外科学会役員に意見を伺い、これらを総合したうえで本年度（1997年度）中に用語集を作成するように了解された。

その結果、多数の評議員から貴重な意見をいただき、また、役員からもいくつかの問題点を指摘された。これらを再び取り纏め、1997年（平成9）年2月の最終委員会で審議し、用語集の最終案を作成し、南江堂に出版を依頼した。

本用語集は、基本的には“整形外科学用語集”の形式を踏襲し、手の外科領域に関連する欧語の膨大な単語を取捨選択し、以下の諸点に留意して作成した。

- 1) 英語の用語は必ずしも統一されていないが、和語で表現する時に統一した用語を用いることが、この用語集の目的である。
- 2) 原則として英語以外の欧語は、それが英語の文献に採用されることがあるものにとどめる。
- 3) 原則として“整形外科学用語集”“形成外科用語集”に記載されている用語と重複するものは、共通の用語を用いる。ただし、日本手の外科学会において異なる用語を用いるほうが望ましいと判断された場合はその用語を用いる。
- 4) 欧語の片仮名表記では、人名も含め可能な限り原国語の発音に近づける。

本用語集の発刊にあたっては終始委員会に出席され貴重な指針をいただいた上羽康夫担当理事、卓越した知識を駆使されて数々の意見をいただいた田島達也・小林晶顧問ならびに問題点を指摘していただいた役員、評議員の方々に感謝申しあげる。また、委員の方々の絶大なご尽力と献身的なご協力により、委員長を助けていただいたことにより本用語集が発刊の運びとなった訳である。しかし、本用語集はなお不備な点も多い。忌憚なくご指摘をいただき、将来さらに完璧な用語集が作成されるよう願っている。ここに委員の名を記し、心より感謝申しあげる。

木野義武、斎藤英彦、関口順輔、

平山隆三、藤巻悦夫、山中健輔（五十音順）

最後に膨大な資料の整理に努力をおしまなかつた長岡正宏氏（日本大学整形外科）と多大なご尽力を戴いた南江堂の出版部の方々に深甚の謝意を表する。

1997年5月

日本手の外科学会

用語委員会 委員長 佐藤 勤也

## 凡 例

- (1) 本書は、欧和の部、和欧の部、略語と図をまとめた付録より成る。
- (2) 和語で表現する時、統一した用語を用いることがこの用語集の目的である。
- (3) 「手」の外科に関連する用語を収集した。整形外科学用語集と形成外科用語集に記載されている用語を基本とするが、日本手外科学会において、これらと異なる用語が望ましいと判断した場合は、その用語を用いた。
- (4) 欧語は英語を中心に採用し、英語以外の欧語は、それが英語の文献に採用されることがあるものとどめた。略語は診療で汎用され、かつ米国手の外科学会や文献検索で通用する英語略語であることを原則とした。
- (5) 見出し語の配列
  - ・ 欧和の部：欧語をアルファベット順に配列し、その訳語とよみ方をあげた。
  - ・ 和欧の部：和語を五十音順に配列し、そのよみ方と対応する欧語をあげた。
  - ・ 欧語または和語に対応する訳語で、同義語が2つ以上ある時は、慣用的なほうを先にして列挙した。別義の訳語では1)、2)と区別した。
  - ・ 付録にある略語は、欧和・和欧の両部に適宜入れ込み、略語だけでなく省略しない欧語でも引けるようにした。
- (6) 漢字は原則として、整形外科用語集に準じた。
  - ・ 難しい字や読みにくい字は、「ひょう(瘰)疽」のように平仮名書きにしたものもある。
- (7) 和語のよみ方
  - ・ 平仮名、片仮名のみ場合は、そのよみ方の表記は省略した。
  - ・ 2通りのよみ方がある語は、和欧の部において、どちらのよみでも引けるようにした。
- (8) 欧語の片仮名表記では、可能な限り原語の発音に近くした。
- (9) 日本医学会医学用語辞典との統合を考慮して、改訂第4版

から以下を変更した。

- ・交差（叉）は神経に関連する用語のみに用い、ほかは交差を用いた。
- ・重複のよみ方は、「ちょうふく」を「じゅうふく（ちょうふく）」とした。
- ・冠名用語の'sは、Terminology for Hand Surgery（2001年IFSSH編）とGreen's Operative Hand Surgery（2011年第6版）を主に参考にして、's付加を決定した。'sのない用語には、慣用上'sなしで用いられる用語と、's付加について未確認の用語が混在している。

(10) 本書で用いた記号の意味は、次のとおりである。

[ ] でかこまれた字句は省略してもよい。

( ) でかこまれた字句は前の字句の代わりに用いてもよい。

( ) の中は説明や注釈であるが、以下の表記は用語の改廃と出典を示す。

(旧) は現在使われていない用語。

(旧3) は改訂第3版まで使われた用語。


(改) は現在の版で修正または改訂されたことを示す。

(新) は現在の版で新規に採用されたことを示す。

(整7) (形3) (医) は各々整形外科学用語集第7版、形成外科用語集第3版、日本医学会医学用語辞典2011年版から採用されたことを示す。

→ 代表的見出し語・推奨語や省略しない欧語を示す。

= 同義語を示す。



欧和の部

## A

abdominal flap	腹部皮弁 ふくぶひべん
abdominal pedicle flap	腹部有茎皮弁 ふくぶゆうけいひべん
abdominal tube [d] flap	腹部筒状〔有茎〕皮弁 ふくぶとうじょう〔ゆうけい〕ひべん
abduction	外転 がいてん
abductor	外転筋 がいてんきん
abductor digiti minimi (quinti〔旧〕), ADM	小指外転筋 しょうしがいてんきん
abductor pollicis brevis, APB	短母指外転筋 たんぼしがいてんきん
abductor pollicis longus, APL	長母指外転筋 ちようぼしがいてんきん
aberrant tendon (muscle)	異所〔性〕腱(筋) いしよ〔せい〕けん(きん), 迷入 腱(筋) めいにゆうけん(きん)
ablation	1) 切除 せつじょ 2) 切断 せつだん 3) 剝離 はくり
abnormal induction	誘導異常(指列の) ゆうどういじょう
above-elbow (transhumeral) amputation(改)	上腕切断〔術〕(肘上切断〔術〕) じょうわんせつだん〔じゅつ〕(ひじうえせつだん〔じゅつ〕)
above-elbow (transhumeral) prosthesis(改)	上腕義手 じょうわんぎしゅ
abrachia	〔先天性〕無〔欠〕腕〔症〕〔せんてんせい〕む(けつ)わん〔しょう〕
abrasion	擦過傷 さつかしやう
abscess	膿瘍 のうやう
absorbable suture	吸収性縫合糸(材) きゅうせいゆうせいほうごうし(ざい)
abutment	→ulnocarpal abutment syndrome 尺骨突き上げ症候群
acanthoma	棘細胞腫 きよくさいぼうしゅ
acanthosis	表皮肥厚〔症〕 ひょうひひこう〔しょう〕
accessory bone	副骨 ふくこつ
accessory [collateral] ligament	副〔側副〕靭帯 ふく〔そくふく〕じんたい
accessory mover	補助筋 ほじょきん
accessory nerve transfer	副神経移行術 ふくしんけいいこうじゅつ

accompanying vein	随伴静脈(旧3)→伴行(走)静脈(改) ばんこ う(そう)じょうみやく
accrochage	引っかけ整復法 ひっかけせいふくほう
acheiria	欠手〔症〕 けっしゅ〔しょう〕
acheiropody	欠手足〔症〕 けっしゅそく〔しょう〕
achondroplasia	軟骨無形成症 なんこつむけいせいしょう
acquired lymphedema	後天性リンパ浮腫 こうてんせいりんぱふしゅ
acrocephalopolysyndactyly(改)	尖頭多合指〔症〕 せんとうたごうし〔しょう〕
acrocephalosyndactyly(改)	尖頭合指〔症〕 せんとうごうし〔しょう〕
acrocyanosis	先(肢)端チアノーゼ せん(し)たんちアノーゼ
acrodysplasia	先(肢)端異形成〔症〕 せん(し)たんいけいせい 〔しょう〕
acromegaly	先(肢)端巨大〔症〕 せん(し)たんきよだい〔しょう〕
acromial flap	肩峰皮弁 けんぼうひべん
acromiopectoral flap	肩峰胸筋部皮弁 けんぼうきょうきんぶひべん
acromiothoracic flap	肩峰胸部皮弁 けんぼうきょうぶひべん
acroosteolysis	先(肢)端骨溶解症 せん(し)たんこつようかい しょう
acroparesthesia	先(肢)端感覚異常 せん(し)たんかんかくいじょう
acrotyndactyly	先(肢)端合指〔症〕 せん(し)たんごうし〔しょう〕
action potential	活動電位 かつどうでんい
active exercise	自動運動訓練 じどううんどうくんれん
active motion	自動運動 じどううんどう
activities of daily living, ADL	日常生活動作(活動)(改) にちじょうせいかつ どうさ(かつどう)
adactyly	無(欠)指〔症〕 む(けつ)し〔しょう〕
adduction	内転 ないてん
adduction contracture of thumb	母指内転拘縮 ぼしないてんこうしゅく
adductor pollicis, AdP(改)	母指内転筋 ぼしないてんきん
adductor space	→post-adductor space 後母指内転筋腔
adhesion	癒着 ゆちゃく
adhesive	1)癒着性の ゆちゃくせいの 2)接着剤 せつちやくざい
adhesive bandage	絆創膏包帯 ばんそうこうほうたい
adhesive tape	絆創膏 ばんそうこう
adipofascial flap	脂肪筋膜弁 しぼうきんまくべん
adjacent flap	隣接皮弁 りんせつひべん



<b>ADL</b>	→activities of daily living 日常生活動作 (活動)
<b>ADM</b>	→abductor digiti minimi 小指外転筋
<b>adnexa</b>	付属器 ふぞくき
<b>AdP(改)</b>	→adductor pollicis 母指内転筋
<b>advancement</b>	前進〔術〕 ぜんしん〔じゅつ〕
<b>advancement flap</b>	前進皮弁 ぜんしんひべん
<b>adventitomy</b>	外膜切除〔術〕(形3) がいまくせつじよ〔じゅつ〕
<b>adventitia</b>	外膜 がいまく
<b>aesthetic hand prosthesis</b>	整容義手 せいようぎしゅ, 装飾義手 そうしよくぎしゅ
<b>aesthetic surgery</b>	整容外科 せいようげか
<b>afferent fiber (nerve)</b>	求心性線維(神経) きゅうしんせいせんい(しんけい)
<b>agenesis</b>	無形成〔症〕 むけいせい〔しょう〕, 無発生〔症〕 むはっせい〔しょう〕(整7)
<b>agonist</b>	主動筋 しゅどうきん
<b>alignment</b>	アライメント(軸の配列)
<b>all median nerve hand</b>	全正中神経支配手 ぜんせいちゅうしんけいしはいて
<b>all ulnar nerve hand</b>	全尺骨神経支配手 ぜんしゃっこつしんけいしはいて
<b>Allen test</b>	Allen テスト アレンテスト
<b>allogeneic graft</b>	〔同種〕異系移植〔片〕 [どうしゅ]いけいしよく〔へん〕→allograft
<b>allograft</b>	同種〔異系〕移植〔片〕(改) どうしゅ〔いけい〕しよく〔へん〕
<b>alloplasty</b>	異物〔使用〕形成〔術〕 いぶつ〔しょう〕けいせい〔じゅつ〕
<b>ambidexterity</b>	両手利き りょうてきき
<b>ambulatory</b>	1) 歩行できる ほうこうできる 2) 外来(通院)〔の〕(整7) がいらい(つういん)〔の〕
<b>amelia</b>	欠肢〔症〕 けつし〔しょう〕
<b>amnion</b>	羊膜 ようまく
<b>amplitude</b>	1) 〔腱〕滑動域(改) 〔けん〕かつどういき, 移動域 いどういき=excursion

**amputation**

above-elbow (transhumeral)  
amputation(改)  
below-elbow (transradial)  
amputation(改)  
complete carpal amputation  
congenital amputation  
fingertip amputation  
fish-mouth amputation

guillotine amputation  
guillotine amputation  
intrauterine (spontaneous)  
amputation  
open amputation  
ray amputation  
transcarpal amputation  
traumatic amputation

**amputation neuroma**

**amputation plasty(旧 3)**

**amputation stump**

**amputation stump plasty**

**amputee**

**analgesia**

**anastomosis**

end-to-end anastomosis  
end-to-side anastomosis  
lymphatic anastomosis  
Martin-Gruber anastomosis  
microarterial anastomosis  
microlymphatic anastomosis

2)〔筋〕伸縮幅(新)(整 7) [きん]しんしゆくはば

3)振幅 しんぶく

切断〔術〕 せつだん〔じゆつ〕

上腕切断〔術〕(肘上切断〔術〕) じょうわん  
せつだん〔じゆつ〕(ひじうえせつだん〔じゆつ〕)

前腕切断〔術〕(肘下切断〔術〕) ぜんわんせ  
つだん〔じゆつ〕(ひじしたせつだん〔じゆつ〕)

→wrist disarticulation 手関節離断〔術〕

先天性切断 せんてんせいせつだん

指尖切断〔術〕 しせんせつだん〔じゆつ〕

魚口状切断〔術〕 ぎょこうじょうせつだん  
〔じゆつ〕

断裁切断〔術〕 だんさいせつだん〔じゆつ〕

ギロチン切断〔術〕 ギロチンせつだん〔じゆつ〕

子宮内切断 しきゅうないせつだん, 特発性  
切断 とくはつせいせつだん

開放切断〔術〕 かいほうせつだん〔じゆつ〕

指列切断〔術〕 しれつせつだん〔じゆつ〕

手根切断〔術〕 しゅこんせつだん〔じゆつ〕

外傷性切断 がいしょうせいせつだん

断端神経腫 だんたんしんけいしゅ

断端形成〔術〕 だんたんけいせい〔じゆつ〕

→amputation stump plasty

〔切〕断端 〔せつ〕だんたん

断端形成〔術〕 だんたんけいせい〔じゆつ〕

切断患者 せつだんかんじゃ

痛覚脱失〔症〕 つうかくだつしつ〔しょう〕

吻合 ふんごう

端々吻合〔術〕 たんたんふんごう〔じゆつ〕

端側吻合〔術〕 たんそくふんごう〔じゆつ〕

リンパ管吻合〔術〕 リンパかんふんごう〔じゆつ〕

Martin-Gruber 吻合 マーティン・グルーバー  
ふんごう

微小動脈吻合〔術〕 びしょうどうみやくふんご  
う〔じゆつ〕

微小リンパ管吻合〔術〕 びしょうリンパかん  
ふんごう〔じゆつ〕

microvascular anastomosis	微小血管吻合〔術〕 びしょうけっかんふんごう 〔じゅつ〕
microvenous anastomosis	微小静脈吻合〔術〕 びしょうじょうみやくふん ごう〔じゅつ〕
Riche–Cannieu anastomosis	Riche–Cannieu 吻合 リシュ・カニユふんごう
side-to-side anastomosis	側々吻合〔術〕 そくそくふんごう〔じゅつ〕
vascular anastomosis	血管吻合〔術〕 けっかんふんごう〔じゅつ〕
<b>anastomotic branch</b>	吻合枝 ふんごうし
<b>[anatomical] snuff box</b>	嗅ぎたばこ窩 かぎたばこか = tabatière [anatomique]
<b>anatomical variation</b>	解剖学的変異(破格) かいぼうがくてきへんい (はかく)
<b>anconeus</b>	肘筋 ちゅうきん
<b>anesthesia</b>	1) 感(知)覚消(脱)失〔症〕 かん(ち)かくししょう (だつ)しつ〔しょう〕 2) 麻醉〔法〕 ますい〔ほう〕
<b>aneurysm</b>	動脈瘤 どうみやくりゅう
false aneurysm	偽〔性〕動脈瘤 ぎ〔せい〕どうみやくりゅう
pseud〔o〕aneurysm	仮性動脈瘤 かせいどうみやくりゅう
traumatic aneurysm	外傷性動脈瘤 がいしょうせいどうみやくりゅう
true aneurysm	真性動脈瘤 しんせいどうみやくりゅう
<b>angiofibroma</b>	血管線維腫 けっかんせんいしゅ
<b>angiography</b>	血管造(撮)影〔法〕 けっかんぞう(さつ)えい〔ほう〕
<b>angioma</b>	血管腫 けっかんしゅ
<b>angiosarcoma</b>	血管肉腫 けっかんにくしゅ
<b>angiospasm</b>	血管痙攣 けっかんけいれん
<b>angle</b>	角 かく
<b>angulation osteotomy</b>	角状骨切り術 かくじょうこつぎりじゅつ
<b>animal bite</b>	動物咬創 どうぶつこうそう
<b>ankyloctyly</b>	指強直〔症〕 ゆびきょうちよく〔しょう〕
<b>ankylosis</b>	強直 きょうちよく
<b>an〔n〕ular band (ring)</b>	絞扼輪(溝) こうやくりん(こう)
<b>an〔n〕ular constriction (band)</b>	絞扼輪 こうやくりん, くびれ溝 くびれみぞ
<b>an〔n〕ular groove</b>	絞扼溝 こうやくこう
<b>an〔n〕ular ligament</b>	輪状靭帯 りんじょうじんたい
<b>an〔n〕ular pulley</b>	輪状滑車 りんじょうかつしゃ

anomalous innervation	異常神経支配 いじょうしんけいはい, 破格神経支配 はかくしんけいはい
anomalous muscle (tendon)	破格筋(腱) はかくきん(けん)
anomaly	先天異常 せんてんいじょう
anonychia	無爪(症) むそう(しょう)
antagonist	1) 拮抗筋 きっこうきん 2) 拮抗薬 きっこうやく
antagonistic muscle	拮抗筋 きっこうきん
antebrachial fascia	前腕筋膜 ぜんわんきんまく
[ante] cubital fossa	肘窩 ちゅうか
antecubital pterygium syndrome	翼状肘(ひじ)症候群 よくじょうひじしょうこうぐん
antecubital region	肘窩部 ちゅうかぶ
antepulsion	→palmar abduction 掌側外転(母指の) (retropulsion の逆)
anterior adductor space	前母指内転筋腔 ぜんぼしないてんきんくう
anterior axillary line	前腋窩線 ぜんえきかせん
anterior funiculus	前索 ぜんさく
anterior horn [of the lunate]	月状骨前角 げつじょうこつぜんかく
anterior (palmar) interosseous artery	前骨間動脈 ぜんこつかんどうみやく
anterior (palmar) interosseous nerve	前骨間神経 ぜんこつかんしんけい
anterior (palmar) interosseous nerve palsy	前骨間神経麻痺 ぜんこつかんしんけいまひ
anterior (palmar) interosseous nerve syndrome	前骨間神経症候群 ぜんこつかんしんけいしょうこうぐん
anterior radioulnar ligament	掌側橈尺靭帯 しょうそくとうしゃくじんたい
anticoagulant therapy	抗凝固療法 こうぎょうこりょうほう
APB	→abductor pollicis brevis 短母指外転筋
ape hand	猿(さる)手(改) さるて
Apert's syndrome	Apert 症候群 アペールしょうこうぐん
aphalangia	無(欠)指骨症(改)(整7) む(けつ)しこつしょう
apical dystrophy	肢端異栄養症 したんいえいようしょう
APL	→abductor pollicis longus 長母指外転筋
aplasia	無形成 むけいせい, 発育不全 はついくふぜん
aponeuroctomy	腱膜切除[術] けんまくせつじよ[じゆつ]

aponeurosis	腱膜 けんまく
aponeurosis palmaris	手掌腱膜 しゅしょうけんまく
aponeurotomy	腱膜切離〔術〕 けんまくせつり〔じゅつ〕
apophysis	〔骨〕突起 〔こつ〕とつき, 骨端 こつたん
apparatus	1) 装具 そうぐ 2) 器具 きぐ
appendage	付属器 ふぞくき=adnexa
appliance	1) 装具 そうぐ 2) 器具 きぐ
apprehension test	腕臼不安感テスト だつきゅうふあんかんテスト
approximation suture	近接縫合 きんせつほうごう
apraxia	失行〔症〕 しつこう〔しょう〕
arachnodactyly	くも指〔症〕 くもゆび〔しょう〕
arc	弧 こ
arcade of Frohse	→Frohse arcade フローゼアーケード
arcade of Struthers	Struthers のアーケード ストラツサースのアーケード
arcuate ligament	弓状靭帯 きゅうじょうじんたい
arch	アーチ, 弓 きゅう
arciform fiber	弓状線維 きゅうじょうせんい
area propria	固有感覺域〔改〕 こゆうかんかくいき
arm	1) 上腕 じょうわん 2) 腕 うで, 上肢 じょうし
arm flap	上腕皮弁 じょうわんひべん, 腕皮弁 うでひべん
arm sling	腕吊り うでつり
arrest	停止 ていし, 阻止 そし
arterial flap	動脈皮弁 どうみやくひべん
arterialized flap	動脈化皮弁 どうみやくかひべん
arteriogram	動脈造影像 どうみやくぞうえいぞう
arteriography	動脈造影〔法〕 どうみやくぞうえい〔ほう〕
arteriosclerosis obliterans, ASO	閉塞性動脈硬化症 へいそくせいどうみやくこうかしょう
arteriovenous aneurysm	動静脈瘤 どうじょうみやくりゅう
arteriovenous fistula	動静脈瘻 どうじょうみやくろう
arteriovenous malformation	動静脈奇形 どうじょうみやくきけい
arteriovenous shunt	動静脈シャント どうじょうみやくシャント, A-V シャント

<b>artery</b>	動脈 どうみやく
anterior (palmar) interosseous artery	前骨間動脈 ぜんこつかんどうみやく
common interosseous artery	総骨間動脈 そうこつかんどうみやく
common digital artery	総掌側指動脈 そうしょうそくゆびどうみやく
deep metacarpal artery	→palmar metacarpal artery 掌側中手動脈
dorsal interosseous artery	→posterior interosseous artery 後骨間動脈
dorsal metacarpal artery	背側中手動脈 はいそくちゆうしゆどうみやく
dorsal ulnar recurrent artery	背尺側反回動脈 はいしゃくそくほんかいどうみやく
dorsodigital artery	背側指動脈 はいそくゆびどうみやく
dorsoradial carpal artery	橈骨動脈背側手根枝 とうこつどうみやくはいそくしゆこんし
feeding artery	栄養動脈 えいようどうみやく
lumbrical artery	虫様筋動脈 ちゆうようきんどうみやく
median artery	正中動脈 せいちゆうどうみやく
metacarpal artery	中手動脈 ちゆうしゆどうみやく
palmar digital artery	掌側指動脈 しょうそくゆびどうみやく
palmar interosseous artery	→anterior interosseous artery 前骨間動脈
palmar metacarpal artery	掌側中手動脈 しょうそくちゆうしゆどうみやく
palmar ulnar recurrent artery	掌側尺骨反回動脈 しょうそくしゃつこつほんかいどうみやく
pollicis proprius artery	→princeps pollicis artery 母指主動脈
posterior interosseous artery	後骨間動脈 こうこつかんどうみやく
princeps pollicis artery	母指主動脈 ぼししゆどうみやく
proper digital artery	固有指動脈 こゆうゆびどうみやく
radial artery	橈骨動脈 とうこつどうみやく
radial indicis proprius artery	固有示指橈側動脈 こゆうじしとうそくどうみやく
ulnar artery	尺骨動脈 しゃつこつどうみやく
<b>artery flap</b>	動脈皮弁 どうみやくひべん
<b>artery forceps</b>	動脈鉗子 どうみやくかんし
<b>artery island flap</b>	動脈〔柄付き〕島状皮弁 どうみやく〔へいつき〕とうじょうひべん
<b>arthralgia</b>	関節痛 かんせつつう
<b>arthritis</b>	関節炎 かんせつえん

arthrodesis	関節固定〔術〕 かんせつこてい〔じゅつ〕
arthrogram	関節造影像 かんせつぞうえいざう
arthrography	関節造影〔法〕 かんせつぞうえい〔ほう〕
arthrogryposis multiplex congenita	先天性多発性関節拘縮〔症〕 せんてんせいいたは つせいかんせつこうしゅく〔しょう〕
arthrokleisis	関節強直 かんせつきょうちよく
arthrolysis	関節解離〔術〕 かんせつかいり〔じゅつ〕
arthropathy	関節症 かんせつしょう
arthroplasty	1) 関節形成術 かんせつけいせいじゅつ 2) 〔人工〕関節置換術 〔じんこう〕かんせつちかん じゅつ
arthrorisis	関節制動〔術〕 かんせつせいどう〔じゅつ〕
arthroscope	関節鏡 かんせつきょう
arthroscopic laser surgery	鏡視下レーザー手術 きょうしかレーザーしゅ じゅつ
arthroscopic reduction	鏡視下整復術 きょうしかせいふくじゅつ
arthroscopic surgery	〔関節〕鏡視下手術 〔かんせつ〕きょうしかしゅ じゅつ
arthroscopy	関節鏡検査〔法〕 かんせつきょうけんさ〔ほう〕
arthrosis	〔変形性〕関節症 〔へんけいせい〕かんせつしょう
arthrosis deformans	骨関節症 こつかんせつしょう, 変形性関節症 へんけいせいかんせつしょう
arthrotomy	関節切開〔術〕 かんせつせつかい〔じゅつ〕
articular	関節〔性〕の かんせつ〔せい〕の
articular capsule	関節包 かんせつほう
articular cartilage	関節軟骨 かんせつなんこつ
articular contracture	→joint contracture 関節拘縮
articular disc (k)	関節円板 かんせつえんばん
articular surface	関節面 かんせつめん
articular surface material	関節表面材料 かんせつひょうめんざいりょう
articulation	関節 かんせつ
artificial bone	人工骨 じんこうこつ
artificial hand	義手 ぎしゅ
artificial joint	人工関節 じんこうかんせつ
artificial limb	義肢 ぎし
artificial nail	義爪 ぎそう, 人工爪 じんこうつめ
artificial pulley	→reconstructed pulley 再建滑車

artificial skin	人工皮膚 じんこうひふ
artificial tendon	人工腱 じんこうけん
aseptic necrosis	→avascular necrosis 無腐性壊死, 阻血性 壊死, 無菌性壊死
ASO	→arteriosclerosis obliterans 閉塞性動脈硬 化症
aspiration	吸引 きゅういん
assimilation phalangism	→symphalangism 指節(骨)癒合(症)
Atasoy flap	Atasoy 皮弁(指尖部 V-Y 皮弁) アタソイひべ んぶ(しせんぶ V-Y ひべん)
ataxia (xy)	[運動]失調 [うんどう]しつちょう
atheroma	アテローム, 粉瘤 ふんりゅう, じゅく(粥) 腫 じゅくしゅ
athletic rehabilitation	アスレティックリハビリテーション
atraumatic	非外(損)傷性の ひがいの(そん)しょうせいの
atraumatic needle	糸付き縫合針 いとつきほうごうしん
atraumatic technique	非損傷手技 ひそんしょうしゅぎ, 愛護の手技 あいごてきしゅぎ
atrophy	萎縮[症] いしゅく[しょう]
attrition rupture	磨耗性断裂 まもうせいだんれつ
atypical cleft (split) hand augmentation	非定型裂手[症] ひていけいれつしゅ[しょう] 1) 補強[術, 法] ほきょう[じゅつ, ほう] 2) 増大 ぞうだい
autograft	自家移植[片] じかいしょく[へん] = autogenous graft, autotransplant
autonomous sensory zone	固有感覺域(改) こゆうかんかくいき
autonomic nerve	自律神経 じりつしんけい
avascular area	無血管領域 むけつかんりょういき
avascular necrosis	無腐性壊死 むふせいえし, 阻血性壊死 そけ つせいえし, 無菌性壊死 むきんせいえし
avulsion	1) 裂離 れつり 2) 剥離 はくり 3) 引き抜き ひきぬき
avulsion flap(旧 3)	剥脱(創)皮弁 はくだつ[そう]ひべん
avulsion fracture	裂離骨折 れつりこっせつ, 剥離骨折 はくり こっせつ



avulsion injury	引き抜き損傷 ひきぬきそんしょう, 剥脱損傷 はくだつそんしょう
axial pattern flap	軸走(型)皮弁, 有軸(型)皮弁(形3) じくそ う[がた]ひべん, ゆうじく[がた]ひべん
axilla	腋窩 えきか
axillary block	腋窩ブロック えきかブロック
axillary nerve	腋窩神経 えきかしんけい
axon	軸索 じくさく
axon reflex	軸索反射 じくさくはんしゃ
axonal (transport) flow(旧3)	→axonal transport 軸索輸送
axonal rupture	軸索断裂 じくさくだんれつ
axonal transport	軸索輸送 じくさくゆそう
axonotmesis	アクソノトメーシス, 軸索断裂 じくさくだ んれつ

## B

back-flow	逆流 ぎゃくりゆう
ball-and-socket joint	球[状]関節 きゅう[じょう]かんせつ
ball-and-socket osteotomy	球状骨切り[術] きゅうじょうこつぎり[じゆつ]
balloon hand	風船手 ふうせんて
banana finger	バナナ指 バナナゆび
band	1) 靱帯 じんたい 2) 索 さく 3) 帯 たい(おび) 包帯 ほうたい
bandage	→flag flap 旗状皮弁
banner-type flap	ドーム状(型)骨切り[術](半円筒状骨切り 術(整7)) ドームじょう(がた)こつぎり[じゆつ] (はんえんとうじょうこつぎりじゆつ)
barrel vault osteotomy	Barton 骨折 パートンこっせつ
Barton fracture	母指手根中手(CM)関節 ぼししゅこんちゅう しゅ(CM)かんせつ
basal thumb joint	野球肘 やきゅううひじ
baseball elbow	→mallet finger 槌(つち)指
baseball finger	尺側皮静脈 しやくそくひじょうみやく
basilic vein	

basting suture	しつけ縫合〔法〕 しつけほうごう〔ほう〕
bedsore	褥瘡 じょくそう
below-elbow (transradial) amputation(改)	前腕切断〔術〕(肘下切断〔術〕) ぜんわんせつだん〔じゅつ〕(ひじしたせつだん〔じゅつ〕)
below-elbow (transradial) prosthesis(改)	前腕義手 ぜんわんぎしゅ
benediction hand	誓いの手 ちかいのて
Bennett's fracture(改)	Bennett 骨折, ベネット骨折 ベネットこっせつ
bicipital aponeurosis	上腕二頭筋腱膜 じょうわんにとうきんけんまく
bicipital aponeurosis syndrome	上腕二頭筋腱膜症候群 じょうわんにとうきんけんまくしょうこうぐん
bicipital ridge	結節稜(上腕骨の) けっせつりょう
bicipital tuberosity	→radial tuberosity 橈骨粗面
bicondylar fracture	両顆骨折 りょうかこっせつ
bifid	二分〔裂〕の にぶん〔れつ〕の
bifid thumb	二分母指 にぶんぼし
bifurcation	分岐〔部〕 ぶんぎ〔ぶ〕
bilobed flap	双葉皮弁 そうよう(ふたば)ひべん
biofeedback	バイオフィードバック
biological dressing	生物学的包帯 せいぶつがくてきほうたい, 生体包帯 せいたいほうたい
biopsy	生検〔術〕 せいけん〔じゅつ〕
bipedicle flap	双茎皮弁 そうけいひべん
biphalangia (y)	→diphalangia 二指(趾)節〔症〕
bipolar coagulator	双極〔電気〕凝固器 そうきよく〔でんき〕ぎょうこき
birth defect	先天性欠損 せんてんせいけつそん
birth fracture	分娩骨折 ぶんべんこっせつ
birth injury	分娩損傷 ぶんべんそんしょう
birth palsy	分娩麻痺 ぶんべんまひ
bite	1) 咬合 こうごう 2) バイト(縫合の際の)
bite wound	咬創 こうそう
blanket suture	裾かがり縫合〔法〕 すそかがりほうごう〔ほう〕
blast injury	→explosion injury 爆傷
blister	水疱 すいほう
block	1) ブロック(麻酔) 2) 塊 かたまり(かい)

axillary block	腋窩ブロック えきかブロック
bone block	1) 骨塊〔術〕 こつかい〔じゅつ〕 2) 移植骨片 いしょくこつぺん 3) 骨制動〔術〕 こつせいどう〔じゅつ〕
brachial [plexus] block	腕神経叢ブロック わんしんけいそうブロック
digital block	指ブロック ゆびブロック
nerve block	伝達麻酔〔法〕 でんたつますい〔ほう〕, 神経 ブロック しんけいブロック
scalene block	斜角筋ブロック しゃかくきんブロック
stellate [ganglion] block	星状神経節ブロック せいじょうしんけいせ つブロック
sympathetic block	交感神経ブロック こうかんしんけいブロック
wrist block	手くび(首)ブロック てくびブロック
<b>block anesthesia</b>	伝達麻酔〔法〕 でんたつますい〔ほう〕
<b>block exercise</b>	ブロック訓練 ブロックくんれん
<b>blocking exercise</b>	制動下訓練 せいどうかくんれん
<b>blocking pin</b>	制動ピン せいどうピン
<b>blocking splint</b>	制動副子 せいどうふくし
<b>blood vessel</b>	血管 けっかん
<b>body-powered upper-limb prosthesis</b>	能動義手 のうどうぎしゅ
<b>bolster suture</b>	まくら縫合〔法〕 まくらほうごう〔ほう〕
<b>bone</b>	骨 こつ(ほね)
accessory bone	副骨 ふくこつ
artificial bone	人工骨 じんこうこつ
cancellous bone	海綿骨 かいめんこつ
carpal bone	手根骨 しゅこんこつ
cortical bone	皮質骨 ひしつこつ
cross bone	横走骨 おうそうこつ
electric bone saw	電動骨鋸 でんどうこつきょ
metacarpal bone	中手骨 ちゅうしゅこつ
muscle pedicle bone graft	筋茎付き骨移植 きんけいつきこついしょく
oscillating bone saw	振動骨鋸 しんどうこつきょ
phalangeal bone	指節骨 しせつこつ
reflex bone atrophy	反射性骨萎縮 はんしやせいこついしゅく
subchondral bone	軟骨下骨〔層(組織)〕 なんこつかこつ〔そう (そしき)〕

vascularized bone graft	血管柄付き骨移植 けっかんへいつきこつい しよく
woven bone	線維性骨〔組織〕 せんいせいこつ〔そしき〕
bone age	骨年齢 こつねんれい
bone atrophy	骨萎縮 こついしゆく
bone biopsy	骨生検〔術〕 こつせいけん〔じゆつ〕
bone block	1) 骨塊〔術〕 こつかい〔じゆつ〕 2) 移植骨片 いしよくこつぺん
bone bruise	3) 骨性制動〔術〕 こつせいせいどう〔じゆつ〕
bone cyst	骨挫傷(磁気共鳴画像の) こつざしょう
bone flap	骨囊胞(腫)(改) こつうほう(しゆ)
bone fragment	骨弁 こつぺん
bone graft	骨片 こつぺん, 骨折片 こつせつへん
bone lengthening (elongation)	1) 移植骨 いしよくこつ
bone〔-holding〕 clamp (forceps)	2) 骨移植 こついしよく
bone peg	骨延長〔術〕 こつえんちよう〔じゆつ〕
bone union	骨把持鉗子 こつはじかんし
bony ankylosis	骨釘 こつてい
border finger	骨癒合 こつゆごう
Bouchard's nodes	骨性強直 こつせいきやうちよく
boutonnière deformity	辺縁指(示指小指を指す) へんえんゆび
bowler's thumb	Bouchard 結節 ブシャールけっせつ〔改〕
bowstringing	→buttonhole deformity ボタン穴変形
boxer's fracture	ボウラー母指(母指尺側指神経の障害)
boxer's knuckle	ボウラーぼし
BR(新)	弓づる形成 ゆみづるけいせい, 腱浮き上がり
brace	現象 けんうきあがりげんしょう
dynamic brace	ボクサー骨折(中手骨頸部骨折) ボクサー
functional brace	こつせつ
brace treatment	ボクサーナックル(屈曲時 MP 関節包背側
brachial artery	損傷)
	→brachioradialis 腕橈骨筋
	装具 そうぐ
	→dynamic splint 動的副子
	機能〔的〕装具 きのう〔てき〕そうぐ
	装具療法 そうぐりょうほう
	上腕動脈 じょうわんどうみやく

<b>brachial flap</b>	上腕皮弁    じょうわんひべん, 腕皮弁    うでひべん
<b>brachial plexus</b>	腕神経叢    わんしんけいそう
<b>brachial [plexus] block</b>	腕神経叢ブロック    わんしんけいそうブロック
<b>brachial [plexus] injury</b>	腕神経叢損傷    わんしんけいそうそんしょう
<b>brachial plexus palsy</b>	腕神経叢麻痺    わんしんけいそうまひ
<b>brachioradialis, BR(新)</b>	腕橈骨筋    わんとうこつきん
<b>brachybasophalangia(改)</b>	基節骨短縮〔症〕    きせつこつたんしゆく〔しょう〕
<b>brachydactyly</b>	短指〔趾〕〔症〕    たんし〔しょう〕, 指〔趾〕短縮 〔症〕(改)    ゆび(あしゆび)たんしゆく〔しょう〕
<b>brachymesophalangia(改)</b>	中節骨短縮〔症〕    ちゆうせつこつたんしゆく〔しょう〕
<b>brachymetacarpia(改)</b>	中手骨短縮〔症〕    ちゆうしゆくこつたんしゆく〔しょう〕
<b>brachyphalangia(改)</b>	指節骨短縮〔症〕    せせつこつたんしゆく〔しょう〕
<b>brachytelephalangia(改)</b>	末節骨短縮〔症〕    まつせつこつたんしゆく〔しょう〕
<b>bracing</b>	装具療法    そうぐりょうほう
<b>bridge graft</b>	橋渡し移植    はしわたしいしょく
<b>bruise</b>	挫傷    ざしょう, 打撲傷    だぼくしょう
<b>buddy taping</b>	隣接指テープ固定    りんせつしテープこてい
<b>bulging</b>	膨隆    ぼうりゆう, 突出    とっしゆつ
<b>bulky dressing</b>	塊状圧迫包帯(旧3)→バルキードレッシング グ(改:厚く巻いた包帯法)
<b>bundle</b>	束    そく(たば)
<b>Bunnell "O" sign</b>	→perfect O    パーフェクト O
<b>Bunnell intrinsic test</b>	Bunnell の内在筋検査    バネルのなないざいきんけん んさ
<b>buried suture</b>	埋没縫合    まいぼつほうごう
<b>burn</b>	熱傷    ねつしょう(やけど), 火傷    かしょう
chemical burn	化学熱(損)傷    かがくねつ(そん)しょう
circumferential burn	全周〔性〕熱傷    ぜんしゅう〔せい〕ねつしょう
contact [heat] burn	接触熱傷    せつしよくねつしょう
deep burn	深達性熱傷    しんたつせいねつしょう
deep dermal burn	深達性真皮熱傷    しんたつせいしんぴねつしょう
electrical burn	電撃〔熱〕傷    でんげき〔ねつ〕しょう
electrothermal burn	電撃火(熱)傷    でんげきか(ねつ)しょう
flame burn	火焰熱傷    かえんねつしょう
full-thickness burn	全層熱傷    ぜんそうねつしょう
radiation burn	放射線熱傷    ほうしやせんねつしょう
scald burn	熱湯傷    ねつとうしょう

superficial dermal burn	表在性真皮熱傷 ひょうざいせいしんぴねっしょう
thermal burn	熱傷 ねっしょう
third-degree burn	3度熱傷 さんどねっしょう
burn keloid	熱傷性ケロイド ねっしょうせいケロイド
burn shock	熱傷性ショック ねっしょうせいショック
burn toxin	熱傷毒素 ねっしょうどくそ
burn(ed) surface area	熱傷面積 ねっしょうめんせき
burning pain	灼熱痛 しゃくねつう
burning sensation	灼熱感 しゃくねつかん
bursa	滑液包 かつえきほう, 滑液鞘 かつえきしょう
radial bursa	橈側滑液鞘 とうそくかつえきしょう, 長母指屈筋腱滑液鞘 ちょうぼしくつきんけんかつえきしょう
ulnar bursa	尺側滑液鞘 しゃくそくかつえきしょう, 指屈筋総腱滑液鞘 ゆびくつきんそうけんかつえきしょう
bursitis	滑液包炎 かつえきほうえん
burst[ing] fracture	破裂骨折 はれつこっせつ
butterfly flap	蝶形皮弁 ちょうけいひべん
butterfly fracture	蝶形骨折 ちょうけいこっせつ
buttonhole deformity	ボタン穴変形 ボタンあなへんけい
buttress plate	支えプレート ささえプレート

## C

cable graft	ケーブル移植 ケーブルいしょく
calcification	石灰化 せっかいか
calcifying epithelioma	石灰化上皮腫 せっかいかじょうひしゅ
calcinosis	石灰〔沈着〕症 せっかい〔ちんちゃく〕しょう
callosity	胼胝 べんち(たこ)
callotaxis	仮骨延長〔術, 法〕 かこつえんちよう〔じゅつ, ほう〕
callus	1) 仮骨 かこつ 2) 胼胝 べんち(たこ)
callus distraction(新)	仮骨延長〔術, 法〕 かこつえんちよう〔じゅつ, ほう〕

## Camitz opponensplasty(新)

camptodactyly

canal

cancellous bone

capillary angioma

capitate

capsular ligament

capsule

capsulectomy

capsulodesis

capsulotomy

caput ulnae syndrome

carpal arch

carpal bone

carpal boss

carpal coalition

carpal flexor

carpal extensor

carpal height ratio

carpal instability

carpal joint

carpal ligament(旧3)

carpal navicular bone

carpal row

carpal scaphoid implant

carpal tunnel (canal)

carpal tunnel release(新)

carpal tunnel syndrome, CTS  
(改)

carpectomy

Carpenter syndrome

carpodorsal radial branch

Camitz 対立機能再建〔術, 法〕 カーミッツたい  
りつきのうさいけん〔じゆつ, ほう〕

屈指〔症〕 くつし〔しょう〕

管 かん(くだ)

海綿骨 かいめんこつ

毛細血管腫 もうさいけつかんしゆ

有頭骨 ゆうとうこつ

関節包靱帯 かんせつほうじんたい

包 ほう, 被膜 ひまく

関節包切除〔術〕 かんせつほうせつじよ〔じゆつ〕

関節包固定〔術〕 かんせつほうこてい〔じゆつ〕

関節包切開〔術〕 かんせつほうせつかい〔じゆつ〕

尺骨頭症候群 しやっこつとうしやうこうぐん

手根アーチ(弓) しゆこんアーチ(きゆう)

手根骨 しゆこんこつ

手根こぶ しゆこんこぶ

手根骨癒合〔症〕 しゆこんこつゆごう〔しょう〕

手根屈筋 しゆこんくつきん

手根伸筋 しゆこんしんきん

手根中手骨比 しゆこんちゆうしゆこつひ

手根不安定〔症〕 しゆこんふあんてい〔しょう〕

手関節(旧3)→intercarpal joint 手根間関  
節(改)

手根靱帯 しゆこんじんたい

→scaphoid [bone] 舟状骨

手根列 しゆこんれつ

人工舟状骨 じんこうしゆうじようこつ, 舟状骨  
インプラント しゆうじようこつインプラント

手根管 しゆこんかん

手根管開放〔術〕 しゆこんかんかいほう〔じゆつ〕

手根管症候群 しゆこんかんしやうこうぐん

手根骨切除〔術〕 しゆこんこつせつじよ〔じゆつ〕

Carpenter 症候群(改) カーペンターしやうこう  
ぐん〔橈骨動脈〕背側手根枝 〔とうこつどうみやく〕  
はいそくしゆこんし

<b>carpodorsal ulnar branch</b>	[尺骨動脈]背側手根枝 [しやっこつどうみやく]はいそくしゆこんし
<b>carpometacarpal boss</b>	手根中手こぶ しゆこんちゆうしゆこぶ
<b>carpometacarpal, CM</b>	手根中手(関節) しゆこんちゆうしゆ
<b>carpometacarpal joint, CM joint(改), CMJ(旧3)</b>	手根中手(CM)関節 しゆこんちゆうしゆ(CM)かんせつ
<b>carpometacarpal joint of thumb</b>	母指手根中手(CM)関節 ぼししゆこんちゆうしゆ(CM)かんせつ
<b>carpometacarpal longitudinal arch</b>	手根中手縦(軸)アーチ しゆこんちゆうしゆたて[じく]アーチ
<b>carpometacarpal transverse arch</b>	手根中手横(軸)アーチ しゆこんちゆうしゆよこ[じく]アーチ
<b>carpus</b>	手根 しゆこん
<b>carrier</b>	保有者 ほゆうしゃ, キャリア
<b>carrying angle</b>	肘外偏(反)角 ひじ(ちゆう)がいへん(ほん)かく, キャリングアングル
<b>cartilage</b>	軟骨 なんこつ
articular cartilage	関節軟骨 かんせつなんこつ
elastic cartilage	弾性軟骨 だんせいなんこつ
fibrous cartilage	線維軟骨 せんいなんこつ
hyaline cartilage	硝子軟骨 しょうしなんこつ
joint cartilage	関節軟骨 かんせつなんこつ
radioulnar triangular cartilage	→triangular fibrocartilage 三角線維軟骨
<b>cartilage graft</b>	軟骨移植[片] なんこついしよく[へん]
<b>cartilage plate</b>	軟骨板 なんこつばん
<b>cartilaginous exostosis</b>	軟骨性外骨(腫)症 なんこつせいがいこつ[しゆ]しょう
<b>cast</b>	ギプス包帯 ギプスほうたい
corrective cast	矯正ギプス包帯 きょうせいギプスほうたい
cylinder cast	筒状ギプス包帯 つつじょうギプスほうたい
hanging [arm] cast	吊下げギプス包帯 つりさげギプスほうたい
long-arm thumb spica cast	上腕母指ギプス包帯 じょうわんぼしギプスほうたい
plaster cast	ギプス包帯 ギプスほうたい
serial cast	連続矯正ギプス[法] れんぞくきょうせいギプス[ほう]



short-arm thumb spica cast	前腕母指ギプス包帯 ぜんわんぼしギプスほうたい
thumb spica plaster cast	母指ギプス包帯 ぼしギプスほうたい
catching phenomenon	ひっかかり現象 ひっかかりげんしょう
causalgia	カウザルギー
cavernous hemangioma	海綿状血管腫 かいめんじょうけつかんしゅ
cavity	腔 かう, 窩 か
cellulitis	蜂巣炎 ほうそうえん
central band	中央索 ちゅうおうさく
central dislocation	中心性脱臼 ちゅうしんせいだつきゅう
central paralysis	中枢〔性〕麻痺 ちゅうすう〔せい〕まひ
central polydactyly	中央列多指〔症〕 ちゅうおうれつたし〔しょう〕
central ray deficiency (dysplasia)	中央列欠損〔症〕 ちゅうおうれつつけつそん〔しょう〕, 中央列形成不全〔症〕 ちゅうおうれつつけいせいふぜん〔しょう〕
central slip	→central band 中央索
centralization	中央化手術 ちゅうおうかしゅじゅつ
centrifugal nerve	→efferent fiber (nerve) 遠心性線維(神経)
centripetal nerve	→afferent fiber (nerve) 求心性線維(神経)
cephalic vein	橈側皮静脈 とうそくひじょうみやく
cerebral palsy, CP	脳性麻痺 のうせいまひ
cervical plexus	頸神経叢 けいしんけいそう
cervical rib	頸肋 けいろく
cervical rib syndrome	頸肋症候群 けいろくしょうこうぐん
chauffeur's fracture	運転手(シヨフル)骨折 うんでんしゅこっせつ (橈骨茎状突起骨折)
checkrein ligament	手綱(たづな)靱帯 たづなじんたい
chemical burn	化学熱(損)傷 かがくねつ(そん)しょう
cheiralgia paresthetica	異常感覚性手痛(橈骨神経浅枝の) いじょうかんかくてつう
chemical synovectomy	化学的滑膜切除〔術〕 かがくてきかつまくせつじょ〔じゅつ〕
chemosurgery	化学的外科療法 かがくてきげかりょうほう
chest flap	胸部皮弁 きょうぶひべん
chevron incision	シェヴロン型切開 シェヴロンがたせつかい, 山型切開 やまがたせつかい

chevron osteotomy	シェヴロン型骨切り術 シェヴロンがたこつき りじゅつ, 山型骨切り術 やまがたこつきりじゅつ
chiasma	交差 こうさ
chiasma tendinum	[浅指屈筋]腱交差 [せんしくつきん]けんこうさ
chilblain[s]	凍瘡 とうそう
Chinese flap	→radial forearm flap 橈側前腕皮弁
chip fracture	細片骨折 さいへんこつせつ
chondrectomy	軟骨切除[術] なんこつせつじよ[じゅつ]
chondritis	軟骨炎 なんこつえん
chondrocyte	軟骨細胞 なんこつさいぼう
chondrodysplasia	軟骨形成異常[症] なんこつけいせいいじょう [しょう], 軟骨異形成[症] なんこついけいせい い[しょう]
chondroma	軟骨腫 なんこつしゅ
chondrosarcoma	軟骨肉腫 なんこつにくしゅ
chuck pinch	三指つまみ さんしつまみ
cicatricial contracture	癍痕拘縮 はんこんこうしゅく
cicatrix, 複cicatrices	癍痕 はんこん = scar
cicatrization	癍痕形成術 はんこんけいせいじゅつ
cineradiography	X線動態連続撮影 Xせんどうたいれんぞくさつ えい
circulation	循環 じゆんかん
circumduction	分回し運動 ぶんまわしうんどう
circumferential burn	全周[性]熱傷 ぜんしゅう[せい]ねっしょう
circumferential wiring	環状鋼線締結[法] かんじょうこうせんていけつ [ほう]
circumscribed scleroderma	限局性強皮症 げんきょくせいぎょうひしょう
clamp	鉗子 かんし, クランプ
clasped thumb	握り母指[症] にぎりぼし[しょう]
claw deformity	鉤(かぎ)爪変形 かぎつめへんけい
clawfinger	鉤(かぎ)爪指 かぎつめゆび
clawhand	鷲手 わして, 鉤(かぎ)爪手 かぎつめて
cleft	裂 れつ
cleft hand	裂手[症] れつしゅ[しょう]
cleft hand complex	複合裂手 ふくごうれつしゅ
Cleland's ligament	Cleland 靭帯 クリーランドじんたい
clenched fist syndrome	握りこぶし症候群 にぎりこぶししょうこうぐん

clenched thumb	→clapsed thumb 握り母指〔症〕
click sign	クリック徴候 クリックちょうこう
climber's finger	クライマー指 クライマーゆび
clinodactyly	斜指〔症〕 しゃし〔しょう〕
clinomicrodactyly	小斜指〔症〕 しょうしゃし〔しょう〕
closed dislocation	閉鎖脱臼 へいさだつきゅう
closed flap	閉鎖皮弁 へいさひべん
closed fracture	皮下骨折 ひかこっせつ, 閉鎖骨折 へいさこっせつ
closed [intramedullary] nailing	閉鎖式髓内釘〔法〕 へいさしきずいないてい〔ほう〕
closed reduction	非観血的整復〔術〕 ひかんけつてきせいふく〔じゅつ〕
closed (closing) wedge osteotomy	くさび閉じ骨切り術 くさびとじこつきりじゅつ
club hand	内反手〔症〕 ないほんて〔しょう〕, 弯手(旧3) わんで
clubbed finger	[太鼓]ばち指 [たいこ]ばちゆび
CM(改)	→carpometacarpal 手根中手〔関節〕
CMJ(旧3)	→carpometacarpal joint, CM joint(改) 手根中手関節
coalition	癒合 ゆごう
coaptation	接合 せつごう, 癒合 ゆごう
coaptation splint	双面副子 そうめんふくし
coaptation suture	接合縫合〔法〕 せつごうほうごう〔ほう〕
"cocked hat" procedure	帽子状皮弁法 ぼうしじょうひべんほう
cock-up splint	手関節背屈副子 て(しゅ)かんせつはいくつふくし
cold intolerance	寒冷不耐性 かんれいふたいせい
cold sensation	冷感 れいかん
cold tolerance test	耐寒テスト たいかんテスト
collapse	1) 虚脱 きよだつ 2) 圧潰 あつかい
collar button abscess	カラーボタン膿瘍 カラーボタンのうよう
collateral circulation	側副循環 そくふくじゅんかん
collateral ligament	側副靭帯 そくふくじんたい
Colles' fracture	Colles 骨折 カルス(コレス)(コリーズ)こっせつ
comminuted fracture	粉碎骨折 ふんさいこっせつ
comminution	粉碎 ふんさい

commissure flap	指間皮弁 しかんひべん
common digital artery	総掌側指動脈 そうしょうそくゆびどうみやく
common digital nerve	総指神経 そうし(ゆび)しんけい
common interosseous artery	総骨間動脈 そうこつかんどうみやく
common nail	共有爪 きょうゆうそう
compartment	区画 くかく
compartment syndrome	区画症候群 くかくしょうこうぐん
compatibility	適合〔性〕 てきごう〔せい〕
compass test	→two-point discrimination, 2PD 二点識別〔覚〕(改)
complete carpal amputation	→wrist disarticulation 手関節離断〔術〕
complete dislocation	完全脱臼 かんぜんだつきゅう
complete fracture	完全骨折 かんぜんこっせつ
complex regional pain syndrome, CRPS	複合性局所疼痛症候群 ふくごうせいきよくしょうつうしょうこうぐん
composite graft	複合移植〔片〕 ふくごういしょく〔へん〕
composite joint	複関節 ふくかんせつ
composite tissue transplantation	複合組織移植 ふくごうそしきいしょく
compound dislocation	→open dislocation 開放脱臼
compound flap	複合皮弁 ふくごうひべん
compound fracture	→open fracture 開放骨折
compound joint	複関節 ふくかんせつ
compound splint	複合副子 ふくごうふくし
compress	1) 湿布 しつぷ 2) 圧迫包帯 あつぱくほうたい
compression	圧迫〔症〕 あつぱく〔しょう〕
compression bandage	圧迫包帯 あつぱくほうたい
compression clamp	圧迫締め具 あつぱくしめぐ
compression dressing	圧迫包帯 あつぱくほうたい
compression neuropathy	圧迫〔性〕神経障害 あつぱく〔せい〕しんけいしよ うがい
compression plate	圧迫プレート あつぱくプレート
concealed polydactyly	不顕性多指〔症〕 ふけんせいいたし〔しょう〕
conduction anesthesia	伝達麻酔〔法〕 でんたつますい〔ほう〕
condylar fracture	顎部骨折 かぶこっせつ
condyle	顎 か

conexus intertendineus	腱間結合 けんかんけつごう
congenital absence of fingerprints	先天性指紋欠損〔症〕 せんてんせいしもんけつそん〔しょう〕
congenital amputation	先天性切断 せんてんせいせつだん
congenital analgesia	先天性無痛覚症 せんてんせいむつうかくしょう
congenital anomaly	先天異常 せんてんいじょう
congenital constriction band (ring) syndrome	先天性絞扼輪(溝)症候群 せんてんせいこうやくりん(こう)しょうこうぐん
congenital contractural arachnodactyly	先天性拘縮性くも指〔症〕 せんてんせいこうしゆくせいくもし〔しょう〕
congenital contracture	先天性拘縮 せんてんせいこうしゆく
congenital differences	先天異常 せんてんいじょう
congenital dislocation	先天性脱臼 せんてんせいだつきゅう
congenital flexion-adduction deformity of the thumb	→clapsed thumb 握り母指〔症〕
congenital lymphedema	先天性リンパ浮腫 せんてんせいリンパふしゆ
congenital malformation	先天異常 せんてんいじょう
congenital nail defect	先天性爪甲欠損症 せんてんせいそうこうけつそんしょう
congenital nail dysplasia	爪形成障害 つめけいせいしょうがひ
congenital radial head dislocation	先天性橈骨頭脱臼 せんてんせいとうこつとうだつきゅう
congenital radioulnar synostosis	先天性橈尺骨癒合症 せんてんせいとうしゃくこつゆごうしょう
congenital ulnar drift (deviation) [of the digits]	先天性指尺側偏位〔手〕 せんてんせいゆびしゃくそくへんい〔しゆ〕, 風車翼〔状〕手 ふうしゃよく〔じょう〕しゆ
congestion	1) うっ滞 うったい, 滞留 たいりゅう 2) うっ血 うけつ
congruency (e)	適合〔性〕 てきごう〔せい〕
connective tissue	結合〔組〕織 けつごう〔そ〕しき
constricting scar	絞扼性癍痕 こうやくせいほんこん
constriction band	→constriction ring (groove)
constriction ring (groove)	絞扼輪(溝) こうやくりん(こう)
contact [heat] burn	接触熱傷 せつしよくねつしょう
continuous passive motion, CPM	持続的他動運動〔改〕 じぞくてきたどううんどう
continuous suture	連続縫合〔法〕 れんぞくほうごう〔ほう〕

**continuous Z-plasty**

**contracted scar**

**contracture**

articular contracture  
 cicatricial contracture  
 congenital contracture  
 deltoid[eus] contracture  
 dermatogenic contracture  
 Dupuytren's contracture  
 extension contracture  
 flexion contracture  
 interosseous contracture  
 intrinsic contracture  
 intrinsic minus contracture

intrinsic plus contracture

ischemic contracture  
 joint contracture  
 lumbrical plus contracture

muscle contracture  
 muscular contracture  
 myostatic contracture  
 paralytic contracture  
 scar contracture  
 Volkmann's contracture  
 web space contracture

**contralateral**

**contusion**

**cord**

**cord-like portion of the  
 collateral ligament**

**cord of brachial plexus**

連続 Z 形成術 れんぞく Z けいせいじゆつ

収縮性癍痕 しゆうしゆくせいほんこん

拘縮 こうしゆく

→joint contracture 関節拘縮

癍痕拘縮 ほんこんこうしゆく

先天性拘縮 せんてんせいこうしゆく

三角筋拘縮症 さんかくきんこうしゆくしょう

皮膚性拘縮 ひふせいこうしゆく

Dupuytren 拘縮 デュピユイトランこうしゆく

伸展拘縮 しんでんこうしゆく

屈曲拘縮 くつきよくこうしゆく

骨間筋拘縮 こつかんきんこうしゆく

内在筋拘縮 ないざいきんこうしゆく

内在筋マイナス(劣位)拘縮 ないざいきん  
 マイナス(れつゐ)こうしゆく

内在筋プラス(優位)拘縮 ないざいきんプラ  
 ス(ゆうゐ)こうしゆく

阻血性拘縮 そけつせいこうしゆく

関節拘縮 かんせつこうしゆく

虫様筋プラス(優位)拘縮 ちゆうようきんプ  
 ラス(ゆうゐ)こうしゆく

筋拘縮[症] きんこうしゆく[しょう]

筋[性]拘縮 きん[せい]こうしゆく

筋短縮性拘縮 きんたんしゆくせいこうしゆく

麻痺性拘縮 まひせいこうしゆく

癍痕拘縮 ほんこんこうしゆく

Volkmann 拘縮 フォルクマンこうしゆく

指間拘縮 しかんこうしゆく

[反]対側の [はん]たいそくの

挫傷 ざしょう, 打撲傷 だぼくしょう

1) 束 そく(たば)

2) 靱帯 じんたい

3) 脊髓 せきずい

4) 腱 けん

側副靱帯索状部 そくふくじんたいさくじょうぶ

腕神経叢神経束 わんしんけいそうしんけいそく

coronoid process	鉤状突起 こうじょうとつき
correction	矯正 きょうせい
corrective cast	矯正ギプス包帯 きょうせいギプスほうたい
corrective splint	矯正副子 きょうせいふくし
corrective surgery	矯正手術 きょうせいしゅじゅつ
cortical bone	皮質骨 ひしつこつ
cortical graft	皮質骨移植〔片〕 ひしつこついしょく〔へん〕
corticocancellous graft	皮質海綿骨移植〔片〕 ひしつかいめんこついしょく〔へん〕
cosmetic prosthesis	装飾用義肢(指) そうしよくようぎし
cosmetic surgery	美容外科 びようげか
costoclavicular compression test	肋鎖圧迫テスト ろくさあっぱくテスト
cotton bandage	綿包帯 めんほうたい
countertraction	対〔抗〕牽引 たい〔こう〕けんいん, 反対牽引 はんたいけんいん
CP	→cerebral palsy 脳性麻痺
CPM	→continuous passive motion 持続的他動 運動〔改〕
crab-claw deformity	カニ爪変形 カニづめへんけい
cramp	痙攣 けいれん
craniocarpotarsal dysplasia	頭蓋手根足根異形成〔症〕 とうがいしゅこん そつこんいけいせい〔しょう〕
crayfish-claw deformity	ザリガニ爪変形 ザリガニづめへんけい
crease	皮線 ひせん
distal interphalangeal crease	遠位指節間皮線〔改〕 えんいしせつかんひせん
distal palmar crease	遠位手掌皮線 えんいしゅしょうひせん
distal wrist crease〔新〕	遠位手くび(首)皮線 えんいてくびひせん
dorsal finger crease	背側指皮線 はいそくゆびひせん
hypotenar crease	小指球皮線 しょうしきゅうひせん
interphalangeal crease of the thumb	母指指節間皮線〔改〕 ぼししせつかんひせん
median crease	正中皮線 せいちゅうひせん
middle finger crease〔旧〕	→proximal interphalangeal crease 近位指 節間皮線〔改〕
middle palmar crease	→proximal palmar crease
palmar crease	手掌皮線 しゅしょうひせん

palmophalangeal crease(旧3)	手掌指節皮線(旧3)→palmar digital crease 手掌指皮線(改) しゅしょうゆびひせん
palmophalangeal crease of the thumb(旧3)	母指手掌指節皮線(旧3)→palmar digital crease of the thumb 母指手掌指皮線(改) ほしゅしょうゆびひせん
proximal interphalangeal crease	近位指節間皮線(改) きんいしせつかんひせん
proximal palmar crease	近位手掌皮線 きんいしゅしょうひせん
proximal wrist crease(新)	近位手くび(首)皮線 きんいてくびひせん
simian crease	サル皮線(皺) サルひせん(しわ)
thenar crease	母指球皮線 ほしきゅうひせん
wrist crease	手くび(首)皮線 てくびひせん
crepe bandage	クレープ包帯 クレープほうたい
crepitation	1)捻髪音 ねんぱつおん, 轆音 れきおん 2)コツコツ音 コツコツおん
cross bone	横走骨 おうそうこつ
cross-union	交差癒合 こうさゆうごう
cross-arm flap	腕交差皮弁 うでこうさひべん
cross-digital artery flap	指交差動脈皮弁 ゆびこうさどうみやくひべん
cross(ed) finger	交差指 こうさし
crossed intrinsic transfer	内在筋交差移行〔術〕 ないざいきんこうさいこう〔じゅつ〕
cross-finger flap	指交差皮弁 ゆびこうさひべん
cross-innervation	神経交差(叉)支配 しんけいこうさしはい
CRPS	→complex regional pain syndrome 複合性局所疼痛症候群
cruciate fiber	十字線維 じゅうじせんい
cruciate pulley	十字滑車 じゅうじかつしゃ
crush fracture	圧壊骨折 あつかいこつせつ
crush injury	挫滅損傷 ざめつそんしょう
crush syndrome	挫滅症候群 ざめつしょうこうぐん, 圧挫症候群 あつざしょうこうぐん
crushed wound	挫滅創 ざめつそう
crust	痂皮 かひ
cryopreservation	凍結保存法 とうけつほぞんほう
cryosurgery	冷凍外科 れいとうげか



<b>cryotherapy</b>	冷凍療法 れいとりょうほう
<b>CTS(新)</b>	→carpal tunnel syndrome 手根管症候群
<b>cubital tunnel (canal)</b>	肘部管 ちゅうぶかん
<b>cubital (elbow) fossa</b>	肘窩 ちゅうか
<b>cubital joint</b>	肘関節 ちゅう(ひじ)かんせつ
<b>cubital tunnel (canal) syndrome</b>	肘部管症候群 ちゅうぶかんしょうこうぐん
<b>cubitus</b>	肘 ひじ
<b>cubitus recurvatus</b>	反張肘 はんちようひじ
<b>cubitus valgus</b>	外反肘 がいはんちゅう
<b>cubitus varus</b>	内反肘 ないはんちゅう
<b>cuff</b>	カフ, 腕支え うでささえ
<b>curettage</b>	搔爬〔術〕 そうは〔じゆつ〕
<b>curette</b>	銳匙 えいひ, キュレット
<b>cutaneous flap</b>	皮〔膚〕弁 ひ〔ふ〕べん
<b>cutaneous ligament</b>	皮膚靱帯 ひふじんたい
<b>cutaneous nerve</b>	皮神経 ひしんけい
<b>cutaneous syndactyly</b>	皮膚性合指〔症〕 ひふせいごうし〔しょう〕
<b>cuticle</b>	小爪 しょうそう, 甘皮 あまがわ
<b>cutting injury</b>	切創 せつそう
<b>cutting needle</b>	角針 かくばり
<b>cyclist's palsy</b>	自転車麻痺 じてんしゃまひ
<b>cylinder cast</b>	筒状ギプス包帯 つつじょうギプスほうたい
<b>cylindrical grip</b>	筒状握り つつじょうにぎり
<b>cyst</b>	囊〔胞〕腫 のう〔ほう〕しゆ
<b>cystic hygroma</b>	囊胞性リンパ管腫 のうほうせいリンパかんしゆ

## D

<b>dactylitis</b>	指炎 しえん
<b>Darrach procedure</b>	Darrach 法 ダラックほう, 尺骨遠位端切除術 しゃっこつえんいたんせつつじよじゆつ
<b>DASH(新)</b>	→disabilities of the arm, shoulder and hand 上肢障害評価表
<b>dashboard injury</b>	ダッシュボード損傷 ダッシュボードそんしょう
<b>dead space</b>	死腔 しくう

débridement (debridement)	[創面(病巣)] 清掃[術] [そうめん(びょうそうう)]せいそう[じゆつ], デブリドマン
debris	破片 はへん, 挫滅組織片 ざめつそしきへん, 壊死組織片 えしそしきへん
debulking	→defatting 脂肪除去[術]
decalcification	脱灰 だっかい
decapitation	[骨]頭切除[術] [こつ]とうせつじよ[じゆつ]
decompression	除圧 じよあつ
decompression incision	除圧切開[術, 法] じよあつせつかい[じゆつ, ほう]
decubitus(改)	褥瘡 じよくそう→pressure sore, bedsore
decussation	→chiasma tendinum [浅指屈筋]腱交差
deep burn	深達性熱傷 しんたつせいねっしょう
deep dermal burn	深達性真皮熱傷 しんたつせいしんぴねっしょう
deep fascia	深筋膜 しんきんまく
deep head of flexor pollicis brevis	短母指屈筋深頭 たんぼしくつきんしんとう
deep metacarpal artery	→palmar metacarpal artery 掌側中手動脈
deep [motor] branch of the ulnar nerve	尺骨神經深枝(運動枝) しゃつこつしんけいしんし(うんどうし)
deep palmar arterial arch	深掌動脈弓 しんしょうどうみやくきゆう
deep reflex	深部反射 しんぶはんしゃ
deep transverse metacarpal (intermetacarpal) ligament	深横中手靭帯 しんおうちゆうしゆじんたい
deepitheli[ali]zation	表皮切除[術](形3) ひょうひせつじよ[じゆつ]
deepitheli[ali]zed flap	表皮剝離[皮]弁(形3) ひょうひはくり[ひ]べん
defatting	脂肪除去[術] しぼうじよきよ[じゆつ]
defect	1) 欠損 けつそん 2) 欠陥 けつかん
deformity	変形 へんけい
boutonnière deformity	→buttonhole deformity
buttonhole deformity	ボタン穴変形 ボタンあなへんけい
claw deformity	鉤(かぎ)爪変形 かぎづめへんけい
congenital flexion-adduction deformity of the thumb	→clapsed thumb 握り母指[症]
crab-claw deformity	カニ爪変形 カニづめへんけい
crayfish-claw deformity	ザリガニ爪変形 ザリガニづめへんけい

duck-neck deformity	あひるのくび変形 あひるのくびへんけい, ダックネック変形 ダックネックへんけい
Kirner's deformity	Kirner 変形 キルナーへんけい
Krukenberg deformity	Krukenberg 変形 クルケンベルグへんけい
Madelung's deformity	Madelung 変形 マーデルングへんけい
mallet deformity	マレット変形 マレットへんけい
plastic bowing deformity	塑性弯曲変形 そせいわんきょくへんけい
swan-neck deformity	白鳥のくび変形 はくちょうのくびへんけい, スワンネック変形 スワンネックへんけい
thumb-in-palm [deformity]	掌内母指[変形] しょうないぼし[へんけい]
trap door deformity	トラップドア変形 トラップドアへんけい
degenerative arthritis	→osteoarthritis 骨関節症, 変形性関節症
degloving injury	手袋状剥皮損傷 てぶくろじょうはくひそんしょう, デグロービング損傷 デグロービングそんしょう
dehiscenced wound	し(哆)開創 しかいそう
dehiscence	し(哆)開 しかい
delay procedure	遷延法 せんえんほう
delayed fixation	二次的固定 にじてきこてい
delayed flap	遷延(ディレイ)皮弁 せんえん(ディレイ)ひべん
delayed [nerve] palsy	遅発性[神経]麻痺 ちはつせい[しんけい]まひ
delayed primary closure	遷延一次創閉鎖 せんえんいちじそうへいさ
delayed primary repair	遷延一次修復[術] せんえんいちじしゅうふく [じゅつ]
delayed radiation injury	遅発性放射線障害 ちはつせいほうしゃせんしょうがい
delayed suture	待機縫合 たいきほうごう, 繰り延べ縫合 くりのべほうごう
delayed union	遷延治癒(骨折の) せんえんちゆ
delta bone	三角状骨 さんかくじょうこつ
delta phalanx	三角指節骨 さんかくしせつこつ
deltoid(eus) contracture	三角筋拘縮症 さんかくきんこうしゆくしょう
deltopectoral flap	三角胸筋部皮弁 さんかくきょうきんぶひべん
demarcation	分画[形成] ぶんかく[けいせい]
denervation	脱神経 だつしんけい, 除神経 じょしんけい
deposit	沈着物 ちんちやくぶつ
deposition	沈着 ちんちやく

depressed fracture	陥没骨折 かんぼつこっせつ
depressed scar	陥凹性癍痕 かんおうせいほんこん
depression	1) 陥没 かんぼつ 2) 引下げ(肩甲骨の) ひきさげ 3) 下制(肩甲帯の) かせい
depression fracture	陥没骨折 かんぼつこっせつ
de Quervain's disease (tenosynovitis)	de Quervain 病(腱鞘炎) ドケルバンびょう(けんしやうえん)
derm[at]oplasty	皮膚形成〔術〕 ひふけいせい〔じゆつ〕
dermabrasion	削皮〔術〕 さくひ〔じゆつ〕
dermal flap	真皮皮弁 しんびひべん
dermal(mis) fat flap	真皮脂肪皮弁 しんびしぼうひべん
dermal(mis) graft	真皮移植〔片〕 しんびいしよく〔へん〕
dermal suture(新)	真皮縫合〔術, 法〕 しんびほうごう〔じゆつ, ほう〕
dermatochalasis	皮膚弛緩〔症〕 ひふしかん〔しょう〕
dermatogenic contracture	皮膚性拘縮 ひふせいこうしゆく
dermatoglyphic pattern	皮膚紋理 ひふもんり
dermatoglyphics	皮膚紋理学 ひふもんりがく
dermatome	1) 皮膚感(知)覚帯 ひふかん(ち)かくたい 2) ダーマトーム, 採皮刀(器) さいひとう(き)
dermatomyositis	皮膚筋炎 ひふきんえん
dermodesis	皮膚縫縮制動〔術〕 ひふほうしゆくせいどう〔じゆつ〕
dermoid cyst	類皮囊腫 るいひのうしゆ
dermolipectomy	皮膚脂肪切除〔術〕 ひふしぼうせつじよ〔じゆつ〕
developmental anomaly	発生異常 ほうせいいじよう
developmental arrest	發育停止 ほういくていし
deviation	1) 偏位 へんい 2) 屈曲(橈屈, 尺屈の場合) くつきよく
device	装置 そうち, 器具 きぐ
diaphysis, ㊦diaphyses	骨幹 こつかん
diastasis	離開 りかい
didactyly	二指症 にししょう
die-punch fracture (fragment)	ダイパンチ骨折(骨片) ダイパンチこっせつ(こつぺん)
Dieterich disease	Dieterich 病 ディートリッヒびょう
difference	形態異常 けいたいいじよう

<b>digit</b>	指(母指を含む) ゆび, 趾 あしゆび, 足ゆび あしゆび
<b>digital block</b>	指ブロック ゆびブロック
<b>digital flexor tendon injury</b>	指屈筋腱損傷 ゆびくつきんけんそんしょう
<b>digital grip</b>	指つまみ ゆびつまみ
<b>digital impression</b>	指圧痕 ゆびあつこん
<b>digital nerve</b>	指神経 ゆびしんけい
<b>digital ray</b>	指列 しれつ
<b>digital ray transfer (transposition)</b>	指列移行(所)術 しれついこう(しょ)じゅつ
<b>digital sheath</b>	指屈筋腱〔腱〕鞘 ゆびくつきんけん〔けん〕しょう
<b>digital transfer</b>	指移行術 ゆびいこうじゅつ
<b>digital triradius</b>	指三叉 ゆびさんさ
<b>digitus valgus</b>	外反指(趾) がいはんゆび(し)
<b>digitus varus</b>	内反指(趾) ないはんゆび(し)
<b>dimelia(形3)</b>	重複肢〔症〕 じゅうふく(ちょうふく)し〔しょう〕
<b>DIP(改)</b>	→distal interphalangeal 遠位指節間〔関節〕
<b>diphalangia(改)</b>	二指(趾)節〔症〕 にしせつ〔しょう〕
<b>DIPJ(旧3)</b>	→distal interphalangeal joint, DIP joint(改) 遠位指節間関節
<b>diplomelia(整7)</b>	〔重〕複肢〔症〕 〔じゅう(ちょう)〕ふくし〔しょう〕
<b>direct flap</b>	直接皮弁 ちよくせつひべん
<b>direct force</b>	直達外力 ちよくたつがいらよく
<b>direct fracture</b>	直達骨折 ちよくたつこっせつ, 直接骨折 ちよ くせつこっせつ
<b>disabilities of the arm, shoulder and hand, DASH(新)</b>	上肢障害評価表 じょうししょうがいはひょうか ひょう
<b>disability</b>	能力低下(障害) のうりよくていか(しょうがい)
<b>disabled</b>	障害者 しょうがいはしゃ, 不自由者 ふじゅう しゃ
<b>disarticulation</b>	関節離断〔術〕 かんせつりだん〔じゅつ〕
<b>discharge</b>	1) 放電 ほうでん, 発射 はつしゃ 2) 分泌〔物〕 ぶんびつ〔ぶつ〕, 排出〔物〕 はい しゅつ〔ぶつ〕 3) 退院 たいいん
<b>disc(k)</b>	1) 円板 えんばん 2) 関節円板 かんせつえんばん

## DISI

→dorsal intercalated segment instability

近位手根列背側回転型手根不安定症

## dislocation

central dislocation  
 closed dislocation  
 complete dislocation  
 compound dislocation  
 congenital dislocation  
 congenital radial head dislocation

fracture-dislocation  
 habitual dislocation  
 midcarpal dislocation

Monteggia fracture-dislocation

open dislocation  
 pathologic[al] dislocation  
 perilunar (perilunate) dislocation

tendon dislocation (luxation)  
 traumatic dislocation

## displacement

## dissociation

## distal carpal row

## distal carpus

## distal finger crease(旧)

## distal finger joint(旧)

## distal interphalangeal, DIP(改)

## distal interphalangeal crease

## distal interphalangeal joint, DIP

## Joint(改), DIPJ(旧3)

## distal latency

## distal palmar crease

1)脱臼 だつきゅう

2)転位 てんい

中心性脱臼 ちゅうしんせいだつきゅう

閉鎖脱臼 へいさだつきゅう

完全脱臼 かんぜんだつきゅう

→open dislocation 開放脱臼

先天性脱臼 せんてんせいだつきゅう

先天性橈骨頭脱臼 せんてんせいとうこつとうだつきゅう

脱臼骨折 だつきゅうこつせつ

習慣性脱臼 しゅうかんせいだつきゅう

手根中央関節脱臼 しゅこんちゅうおうかんせつだつきゅう

Monteggia 脱臼骨折 モンテジアだつきゅうこつせつ

開放脱臼 かいほうだつきゅう

病的脱臼 びょうてきだつきゅう

月状骨周围脱臼 げつじょうこつしゅういだつきゅう

腱脱臼 けんだつきゅう

外傷性脱臼 がいしょうせいだつきゅう

1)移動 いどう

2)転位 てんい, 変位 へんい

解離 かいり

遠位手根〔骨〕列 えんいしゅこん〔こつ〕れつ

遠位手根骨 えんいしゅこんこつ

→distal interphalangeal crease

遠位指節間皮線(改)

→distal interphalangeal joint, DIP joint(改)

遠位指節間〔関節〕 えんいしせつかん

遠位指節間皮線(改) えんいしせつかんひせん

遠位指節間(DIP)関節 えんいしせつかん(DIP)かんせつ

遠位潜時(医) えんいせんじ

遠位手掌皮線 えんいしゅしょうひせん

distal phalanx	末節〔骨〕 まっせつ〔こつ〕
distal radioulnar joint, DRUJ(新)	遠位橈尺関節 えんいとうしゃくかんせつ, 下橈 尺関節(旧3) かとうしゃくかんせつ
distal radius fracture	橈骨遠位端骨折 とうこつえんいたんこっせつ
distal segment	末節 まっせつ
distally based flap	遠位茎皮弁 えんいけいひべん
distant (indirect) flap	遠隔(間接)皮弁 えんかく(かんせつ)ひべん
distant pedicle skin flap(改)	遠隔〔有茎〕皮弁 えんかく〔ゆうけい〕ひべん
distortion	1) 歪 ひずみ 2) 捻挫 ねんざ→sprain
distraction	延長〔術〕 えんちょう〔じゆつ〕
distraction device	伸長器 しんちょうき
disuse atrophy	廃用〔性〕萎縮 はいよう〔せい〕いしゆく, 非活動 〔性〕萎縮 ひかつどう〔せい〕いしゆく
dominant hand	利き手 ききて
donor	1) ドナー, 供与者(部) きょうよしゃ(ぶ) 2) 供(給)血者(改) きょう(きゆう)けつしゃ
donor site	採取部 さいしゆぶ, 供与部 きょうよぶ
dorsal aponeurosis	手背腱膜 しゅはいけんまく
dorsal branch of ulnar nerve	尺骨神経背側枝 しゃこつしんけいはいそくし
dorsal carpal arch	背側手根アーチ はいそくしゅこんアーチ
dorsal carpal artery	〔橈骨動脈〕背側手根枝 〔とうこつどうみやく〕 はいそくしゅこんし
dorsal carpal branch	背側手根枝 はいそくしゅこんし
dorsal carpal ligament(旧3)	背側手根靭帯 はいそくしゅこんじんたい
dorsal carpal rete	背側手根動脈網 はいそくしゅこんどうみやくもう
dorsal carpometacarpal ligament	背側手根中手靭帯 はいそくしゅこんちゆうしゅ じんたい
dorsal expansion	指背腱膜 しはいけんまく
dorsal extensor tunnel	伸筋腱〔鞘〕区画 しんきんけん〔しょう〕くかく
dorsal finger crease	背側指皮線 はいそくゆびひせん
dorsal flexion	→dorsiflexion 背屈
dorsal forearm flap	前腕背側皮弁 ぜんわんはいそくひべん
dorsal intercalated segment instability, DISI	近位手根列背側回転型手根不安定症 きん いしゅこんれつはいそくかいてんがたしゅこんふあん ていしょう
dorsal intercarpal ligament	背側手根間靭帯 はいそくしゅこんかんじんたい

dorsal interosseous artery	→posterior interosseous artery 後骨間動脈
dorsal interosseous ligament	背側手根骨間靭帯 はいそくしゅこんこつかんじんたい
dorsal interosseous muscle	背側骨間筋 はいそくこつかんきん
dorsal interosseous nerve	→posterior interosseous nerve 後骨間神経
dorsal interosseous nerve syndrome	→posterior interosseous nerve syndrome 後骨間神経症候群
dorsal lunotriquetral ligament	背側月状三角骨靭帯 はいそくげつじょうさんかくこつじんたい
dorsal metacarpal artery	背側中手動脈 はいそくちゅうしゅどうみやく
dorsal metacarpal ligament	背側中手靭帯 はいそくちゅうしゅじんたい
dorsal radial tubercle	→Lister tubercle Lister 結節
dorsal radiocarpal ligament	背側橈骨手根靭帯 はいそくとうこつしゅこんじんたい
dorsal radioulnar ligament	背側橈尺靭帯 はいそくとうしゃくじんたい
dorsal roof	背蓋 はいがい
dorsal rotational instability	背側回転(旋)不安定症 はいそくかいてん(せん)ふあんていしゅう
dorsal scapholunate ligament	背側舟状月状骨靭帯 はいそくしゅうじょうげつじょうこつじんたい
dorsal skin fold	背側皮膚ひだ はいそくひふひだ
dorsal splint	背側副子 はいそくふくし
dorsal subaponeurotic (subtendinous) space	手背腱膜下腔 しゅはいけんまくかくう
dorsal subcutaneous space	手背皮下腔 しゅはいひかくう
dorsal transverse interosseous ligament	背側横骨間靭帯 はいそくおうこつかんじんたい
dorsal ulnar recurrent artery	背尺側反回動脈 はいしゃくそくはんかいどうみやく
dorsalis pedis flap	足背動脈皮弁 そくはいどうみやくひべん
dorsiflexion	背屈 はいくつ
dorsodigital artery	背側指動脈 はいそくゆびどうみやく
dorsolateral scaphotrapezial ligament	背外側舟状大菱形骨靭帯 はいがいそくしゅうじょうだいらいようけいこつじんたい
dorsoradial carpal artery	橈骨動脈背側手根枝 とうこつどうみやくはいそくしゅこんし
double breasted suture	重ね縫合 かさねほうごう



<b>double crush syndrome(Upton)</b>	二重(重複)神経圧迫症候群 にじゅう(じゅうふく)(ちょうふく)しんけいあつぱくしょうこうぐん
<b>double fracture</b>	二重骨折 にじゅうこつせつ
<b>double innervation</b>	二重神経支配 にじゅうしんけいしはい
<b>double lesion neuropathy</b>	二重(重複)神経圧迫症候群 にじゅう(じゅうふく)(ちょうふく)しんけいあつぱくしょうこうぐん
<b>double ligature</b>	二重結紮[法] にじゅうけつさつ[ほう]
<b>double pedicle flap</b>	→bipedicle flap 双茎皮弁
<b>double right-angle suture</b>	[腱]二重直角縫合 [けん]にじゅうちよつかくほうごう
<b>drain</b>	ドレーン
<b>drainage</b>	排液法 はいえきほう
<b>drape</b>	ドレープ, 覆い布 おおいぬの
<b>draping</b>	ドレーピング, 布覆いぬのおおい
<b>dressing</b>	被覆 ひふく, 包帯 ほうたい, ドレッシング
<b>dressing change</b>	包帯交換 ほうたいこうかん, 包交 ほうこう
<b>drill</b>	穿孔器 せんこうき, ドリル
<b>drilling</b>	穿孔[術] せんこう[じゆつ]
<b>drop finger</b>	下垂指 かすいし
<b>drop hand</b>	下垂手 かすいて(しゆ)(改)
<b>DRUJ(新)</b>	→distal radioulnar joint 遠位橈尺関節
<b>duck-neck deformity</b>	あひるのくび変形 あひるのくびへんけい, ダックネック変形 ダックネックへんけい
<b>dull pain</b>	鈍痛 どんつう
<b>duplicated thumb</b>	重複母指 じゅうふく(ちょうふく)ぼし(改)
<b>Dupuytren's contracture</b>	Dupuytren 拘縮 デュピユイトランこうしゆく
<b>dynamic brace</b>	動的装具 どうてきそうぐ
<b>dynamic digital traction</b>	動的指牽引 どうてきゆびけんいん
<b>dynamic prosthesis</b>	能動義肢 のうどうぎし
<b>dynamic splint</b>	動的副子 どうてきふくし
<b>dynamic stability</b>	動的安定性 どうてきあんていせい
<b>dynamic tenodesis effect</b>	動的腱固定効果 どうてきけんこていこうか
<b>dyschondroplasia</b>	軟骨形成不全 なんこつけいせいふぜん →enchondromatosis 内軟骨腫症, Ollier 病
<b>dysesthesia</b>	自発性異常感覚(改) じはつせいいじょうかんかく
<b>dysfunction</b>	機能不全 きのうふぜん

dysgenesis	發育異常症 はついくいじょうしょう
dysmelia	異肢症 いししょう
dysostosis	異骨症 いこつしょう
dysplasia	異形成〔症〕 いけいせい〔しょう〕, 形成異常 けいせいいじょう
dysplastic thumb	母指形成不全 ぼしけいせいふぜん
dystelephalangy	末節骨異形成 まつせつこついけいせい
dystrophy	異栄養症 いていようしょう
<b>E</b>	
early active extension exercise	早期自動伸展法(Kleinert 法) そうきじどうし んてんほう
early active motion exercise	早期自動屈伸法 そうきじどうくっしんほう
early mobilization exercise	早期運動療法(腱修復後の) そうきうんどう りょうほう
ecchondroma	外軟骨腫 がいなんこつしゅ
ECRB	→extensor carpi radialis brevis 短〔橈側〕手 根伸筋
ECRL	→extensor carpi radialis longus 長〔橈側〕 手根伸筋
ectoderm	外胚葉 がいはいよう
ectodermal dysplasia	外胚葉性形成異常〔症〕 がいはいようせいけい せいいじょう〔しょう〕
ectopic ossification	異所〔性〕骨化 いしよ〔せい〕こつか
ectrodactyly	ゆび欠損〔症〕 ゆびけつそん〔しょう〕, 欠指〔症〕 けっし〔しょう〕
ectromely	欠肢〔症〕 けっし〔しょう〕
ectrosyndactyly	欠合指(趾)症 けつごうし(し)しょう
ECU	→extensor carpi ulnaris 尺側手根伸筋
EDC	→extensor digitorum communis 総指伸筋
edema	浮腫 ふしゅ
EDM	→extensor digiti minimi 小指伸筋
EDQ, extensor digiti quinti	→EDM
efferent (centrifugal) fiber (nerve)	遠心性線維(神経) えんしんせいせんい(しんけい)

effusion	滲(浸)出液 しんしゅつえき
EIP	→extensor indicis proprius 固有示指伸筋
elastic bandage	弾性包帯 だんせいほうたい
elastic cartilage	弾性軟骨 だんせいなんこつ
elastic fiber	弾性線維 だんせいせんい
elastic splint	弾性副子 だんせいふくし
elastic tape	弾性テープ だんせいテープ
elastic traction	弾力牽引〔法〕 だんりよくけんいん〔ほう〕
elbow	肘 ひじ
elbow disarticulation	肘関節離断〔術〕 ちゅう(ひじ)かんせつりだん〔じゅつ〕
elbow joint	肘関節 ちゅう(ひじ)かんせつ
electric bone saw	電動骨鋸 でんどうこつきよ
electric hand	電動義手 でんどうぎしゅ
electric injury	電撃〔損〕傷 でんげき〔そん〕しょう
electrical burn	電撃〔熱〕傷 でんげき〔ねつ〕しょう
electrical coagulation	電気凝固 でんきぎょうこ
electromyogram, EMG	筋電図 きんでんず
electromyography, EMG	筋電図検査〔法〕 きんでんずけんさ〔ほう〕
electrothermal burn	電撃火〔熱〕傷 でんげきか〔ねつ〕しょう
elongation	延長〔術〕 えんちょう〔じゅつ〕
EMG	→electromyogram, electromyography
en block	一塊に(の) いっかいに(の)
enchondroma	内軟骨腫 ないなんこつしゅ
enchondromatosis	内軟骨腫症 ないなんこつしゅしょう, Ollier 病 オリエびょう
endoderm	内胚葉 ないはいよう
endoneurium	神経内膜 しんけいないまく
endoneurolysis	神経内剝離〔術〕 しんけいないはくり〔じゅつ〕
[endo]prosthesis	人工挿入物 じんこうそうにゅうぶつ
endoscopic carpal tunnel	鏡視下手根管開放術 きょうしかしゅこんかんか
release, ECTR	いほうじゅつ
endoscopic operation (surgery)	内視鏡手術〔改〕〔医〕 ないしきょうしゅじゅつ
endoscopy	内視鏡検査〔法〕 ないしきょうけんさ〔ほう〕
endosteum	骨内膜 こつないまく
endotenon	腱内膜 けんないまく
end-plate	終板 しゅうばん

end-to-end anastomosis	端々吻合〔術, 法〕 たんたんふんごう〔じゅつ, ほう〕
end-to-end suture	端々縫合〔術, 法〕 たんたんほうごう〔じゅつ, ほう〕
end-to-side anastomosis	端側吻合〔術, 法〕 たんそくふんごう〔じゅつ, ほう〕
end-to-side suture	端側縫合〔術, 法〕 たんそくほうごう〔じゅつ, ほう〕
enthesopathy	腱〔靱帯〕附着部症 けん〔じんたい〕ふちやくぶしょう
entrapment neuropathy	絞扼〔性〕神経障害 こうやく〔せい〕しんけいしょうがい
enucleation	核出術 かくしゅつじゅ
EPB	→extensor pollicis brevis 短母指伸筋
epicondyle	上顆 じょうか
epicondylitis	上顆炎 じょうかえん
epicritic sensation	判別性感覚 はんべつせいかんかく
epidermoid cyst	類上皮嚢腫(胞) るいじょうひのうしゅ(ほう)
epidermolysis	表皮剝離(形3) ひょうひはくり
epidermolysis bullosa	表皮水疱症 ひょうひすいほうしょう
epigastric flap	上腹部皮弁 じょうふくぶひべん
epineurectomy	神経上膜切除〔術〕 しんけいじょうまくせつじょ〔じゅつ〕
epineur〔i〕al suture	神経上膜縫合〔術〕 しんけいじょうまくほうごう〔じゅつ〕
epineurium	神経上膜 しんけいじょうまく
epineurotomy	神経上膜切開〔術〕 しんけいじょうまくせつかい〔じゅつ〕
epiperineur〔i〕al suture	神経上膜周膜縫合〔術〕 しんけいじょうまくしゅうまくほうごう〔じゅつ〕
epiphyseal arrest	成長軟骨板閉鎖 せいちょうなんこつばんへいさ, 骨端線成長停止 こつたんせんせいちょうていし
epiphyseal closure	→epiphyseal arrest
epiphyseal fracture	骨端骨折 こつたんこつせつ
epiphyseal injury	骨端〔部〕損傷 こつたん〔ぶ〕そんしょう, 成長軟骨板損傷 せいちょうなんこつばんそんしょう
epiphyseal line	骨端線 こつたんせん
epiphyseal necrosis	骨端〔部〕壊死 こつたん〔ぶ〕えし
epiphyseal nucleus〔center〕	骨端核 こつたんかく
epiphyseal separation	骨端離開 こつたんりかい
epiphyseal plate	→growth plate 成長軟骨板(帯)

epiphyse (i) odesis	骨端固定〔術〕 こったんこてい〔じゅつ〕
epiphyse (i) olysis	骨端離開 こったんりかい
epiphysis	骨端〔部〕 こったん〔ぶ〕
epiphysitis	骨端症 こったんしょう
epipyramis	→epitriquetrum 副三角骨
epitenon	腱上膜 けんじょうまく
epitheli(ali)zation	上皮化 じょうひか, 上皮形成 じょうひけいせい
epithelioma	上皮腫 じょうひしゅ
epitriquetrum	副三角骨 ふくさんかくこつ
EPL	→extensor pollicis longus 長母指伸筋
eponychia	近位爪郭炎 きんいそうかくえん
eponychium	上爪皮 じょうそうひ, 近位爪郭 きんいそうかく
Erb point	Erb 点 エルブてん
Erb-Duchenne paralysis	Erb-Duchenne 麻痺 エルブ・デュシェンヌまひ
erosion	びらん, 侵食 しんしょく
eschar	燒痂 しょうか, 熱〔壞〕死組織 ねつ〔え〕しそしき
escharotomy	燒痂切開〔術〕 しょうかせつかい〔じゅつ〕
Esmarch rubber bandage	Esmarch 駆血帯 エスマルヒくけつたい
Essex-Lopresti	Essex-Lopresti 脱臼骨折 エセックス・ロブレ
fracture-dislocation	スティだつきゅうこつせつ
everting suture	外反縫合〔術〕 がいはんほうごう〔じゅつ〕
evoked potential	誘発電位 ゆうはつでんい
excision	切除〔術〕 せつじょ〔じゅつ〕
excisional biopsy	切除生検〔術〕 せつじょせいけん〔じゅつ〕
excoriation	すりきず, 擦過傷 さっかしょう
excursion	1) 可動域(関節の場合) かどういき 2) 〔腱〕滑動域(改) 〔けん〕かつどういき =amplitude
exercise	1) 練習 れんしゅう, 訓練 くんれん 2) 体操 たいそう
exostosis	外骨腫〔症〕 がいこつしゅ〔しょう〕
expanded flap	拡張皮弁(改) かくちょうひべん
expansion hood	指背腱膜腱帽 しばいけんまくけんぼう
explosion injury	爆傷 ばくしょう
exposure	1) 展開 てんかい 2) 露出 ろしゅつ
extended flap	拡大皮弁(形3) かくだいひべん

<b>extension</b>	1) 伸展 しんてん
	2) 牽引 けんいん
<b>extension contracture</b>	伸展拘縮 しんてんこうしゅく
<b>extension fracture</b>	伸展骨折 しんてんこっせつ
<b>extension injury</b>	伸展損傷 しんてんそんしょう
<b>extension lag</b>	伸展不全 しんてんふぜん
<b>extensive fasciectomy</b>	広範〔囲〕筋膜切除〔術〕 こうはん〔い〕きんまく せつじょ〔じゅつ〕
<b>extensor</b>	伸筋 しんきん
carpal extensor	手根伸筋 しゅこんしんきん
thumb extensor	母指伸筋 ぼししんきん
wrist extensor	手根伸筋 しゅこんしんきん
<b>extensor aponeurosis</b>	指背腱膜 しばいけんまく
<b>extensor apparatus</b>	→extensor mechanism 伸展機構
<b>extensor carpi radialis brevis, ECRB</b>	短〔橈側〕手根伸筋 たん〔とうそく〕しゅこんしん きん
<b>extensor carpi radialis longus, ECRL</b>	長〔橈側〕手根伸筋 ちょう〔とうそく〕しゅこんし んきん
<b>extensor carpi ulnaris, ECU</b>	尺側手根伸筋 しゃくそくしゅこんしんきん
<b>extensor compartment</b>	伸筋腱〔鞘〕区画 しんきんけん〔しょう〕くかく
<b>extensor digiti minimi, EDM</b>	小指伸筋 しょうししんきん
<b>extensor digiti quinti, EDQ</b> (旧 3)	→extensor digiti minimi, EDM
<b>extensor digitorum〔communis〕, EDC</b>	〔総〕指伸筋 〔そう〕し〔ゆび〕しんきん
<b>extensor hood</b>	指背腱膜腱帽 しばいけんまくけんぼう
<b>extensor indicis proprius, EIP</b>	固有示指伸筋 こゆうじししんきん
<b>extensor mechanism</b>	伸展機構 しんてんきこう
<b>extensor pollicis brevis, EPB</b>	短母指伸筋 たんぼししんきん
<b>extensor pollicis longus, EPL</b>	長母指伸筋 ちょうぼししんきん
<b>extensor retinaculum</b>	伸筋支帯 しんきんしだい
<b>extensor-supinator〔muscle〕group</b> (旧 3)	伸筋回外筋群 しんきんかいがいきんぐん
<b>external fixation</b>	1) 創外固定〔法〕 そうがいこてい〔ほう〕 2) 外固定〔法〕 がいこてい〔ほう〕
<b>external fixator</b>	創外固定器 そうがいこていき
<b>external lengthening device</b>	創外骨延長器 そうがいこつえんちようき

external rotation  
 external skeletal fixation  
 extirpation  
 extra finger  
 extra thumb  
 extra-articular  
 extrinsic

extrinsic extensor fiber  
 extrinsic extensor (tendon)  
 extrinsic flexor (muscle)  
 extrinsic minus

extrinsic muscle  
 extrinsic plus

外旋 がいせん  
 創外固定〔法〕 そうがいこてい〔ほう〕  
 摘出〔術〕 てきしゅつ〔じゅつ〕  
 過剰指〔症〕 かじょうし〔しょう〕  
 過剰母指 かじょうぼし  
 関節外〔の〕 かんせつがい〔の〕  
 1) 外在〔の〕 がいざい〔の〕  
 2) 外因性〔の〕 がいいんせい〔の〕  
 外在伸筋線維 がいざいしんきんせんい  
 外在伸筋(腱) がいざいしんきん(けん)  
 外在屈筋 がいざいくつきん  
 外在筋マイナス(劣位)〔の〕 がいざいきんマイ  
 ナス(れつゐ)〔の〕  
 外在筋 がいざいきん, 手外筋 て(しゅ)がいきん  
 外在筋プラス(優位)〔の〕 がいざいきんプラス  
 (ゆうゐ)〔の〕

## F

failure of differentiation  
 failure of formation  
 false aneurysm  
 false joint  
 fan-like portion of the collateral  
 ligament

fascia  
 fascial compartment  
 fascial flap  
 fascial septum  
 fascial space  
 fascicle  
 fascicular graft  
 fascicular neurorrhaphy

分化障害 ふんかしょうがい  
 形成障害 けいせいしょうがい, 發育停止 はつ  
 いくていし  
 偽〔性〕動脈瘤 ぎ〔せい〕どうみやくりゅう  
 →pseud(o)arthrosis 偽関節  
 側副韌帶扇狀部 そくふくじんたいせんじょうぶ  
 筋膜 きんまく, 腱膜 けんまく(改)  
 筋膜区画 きんまくくかく  
 筋膜弁 きんまくべん  
 筋膜中隔 きんまくちゅうかく  
 筋膜腔 きんまくくう  
 →funiculus 索, 束  
 →funicular graft 神經束移植〔片〕  
 →funicular [nerve] suture(改)  
 神經〔線維〕束縫合〔術〕(改)

fascicular [nerve] suture	→funicular [nerve] suture(改) 神経〔線維〕束縫合〔術〕(改)
fascicular pattern	→funicular pattern 神経〔線維〕束配列(改)
fasciectomy	筋(腱)膜切除〔術〕(改) きん(けん)まくせつじょ 〔じゅつ〕
fasci[i]tis	筋膜炎 きんまくえん
fasciocutaneous flap	筋膜皮弁 きんまくひべん
fasciotomy	筋(腱)膜切開〔切離〕〔術〕(改) きん(けん)ま くせつかい〔せつり〕〔じゅつ〕
fatigue fracture	→stress fracture 疲労骨折
FCR	→flexor carpi radialis 橈側手根屈筋
FCU	→flexor carpi ulnaris 尺側手根屈筋
FDM	→flexor digiti minimi brevis 短小指屈筋
FDP	→flexor digitorum profundus 深指屈筋
FDQ	flexor digiti quinti brevis→FDM 短小指屈筋
FDS	→flexor digitorum superficialis 浅指屈筋
feeding artery	栄養動脈 えいようどうみゃく
felon	ひょう(癩)疽 ひょうそ(指腹部化膿炎)
fenestrated syndactyly	有窓合指〔症〕 ゆうそうごうし〔しょう〕
fenestration [operation]	開窓術 かいそうじゅつ
FES	→functional electrical stimulation 機能的 電気刺激
fibrocartilaginous plate	→palmar plate 掌側板
fibro-osseous canal (tunnel)	線維骨性管 せんいこつせいかん
fibrous cartilage	線維軟骨 せんいなんこつ
fibrous digital sheath	→ligamentous [tendon] sheath 靱帯性腱鞘
fibrous pulley	→ligamentous [tendon] sheath 靱帯性腱鞘
fibrous septum	線維性隔壁 せんいせいかくへき, 腱膜中隔 けんまくちゅうかく
fibrous [tendon] sheath	→ligamentous [tendon] sheath 靱帯性腱鞘
figure-of-eight suture	8字縫合 はちじほうごう
fillet[ed] flap	骨抜き皮弁 こつぬきひべん
finger	指(母指以外の) ゆび
banana finger	バナナ指 バナナゆび
baseball finger	→mallet finger 槌(つち)指
border finger	辺縁指(示指小指を指す) へんえんし(ゆび)
claw finger	鉤(かぎ)爪指 かぎづめゆび



- climber's finger  
 clubbed finger  
 cross[ed] finger  
 drop finger  
 extra finger  
 floating little finger  
 index finger, I(新)  
 little finger  
 locked finger  
 locking finger  
 long finger  
 lumbrical plus finger  
  
 mallet finger  
 marginal finger  
 middle finger, M(新)  
 overlapping finger  
 ring finger, R(新)  
 small finger, S(新)  
 snapping finger  
 sublimis finger  
 trigger digit [finger]  
 ulnar fingers  
 webbed finger  
**finger joint implant**  
**finger joint replacement**  
 [arthroplasty]  
**finger nail**  
**finger palm distance**  
  
**finger pulp**  
**finger ray**  
**finger splint**  
**finger sucking**  
**finger transposition**  
**finger trap**
- クライマー指 クライマーゆび  
 [太鼓]ばち指 [たいこ]ばちゆび  
 交差指 こうさし  
 下垂指 かすいし  
 過剰指 かじょうし  
 浮遊小指 ふゆうしょうし  
 示指 じし, ひとさし指 ひとさしゆび  
 →small finger 小指, こ指  
 →locking finger  
 ロッキング指 ロッキングゆび  
 →middle finger 中指, なか指  
 虫様筋プラス(優位)指 ちゅうようきんプラス(ゆうい)し  
 槌(つち)指 つちゆび(ついし)  
 辺縁指(示指小指を指す) へんえんし(ゆび)  
 中指 ちゅうし, なか指 なかゆび  
 →cross[ed] finger 交差指  
 環指 かんし, くすり指 くすりゆび  
 小指 しょうし, こ指 こゆび  
 ばね指 ばねゆび, 弾発指 だんぱつし  
 浅指屈筋指 せんしくつきんし  
 →snapping finger  
 尺側指 しゃくそくし  
 みずかき指 みずかきゆび  
 指関節インプラント ゆびかんせつインプラント  
 [人工]指関節置換[術] [じんこう]ゆびかんせつちちかん[じゆつ]  
 [指の]爪 [ゆびの]つめ  
 →tip-palm distance(改), TPD(新)  
 指尖手掌距離(改)  
 指腹 しふく  
 指列 しれつ  
 指副子 ゆびふくし  
 指しやぶり ゆびしやぶり  
 指移所(動)術 ゆびいしょ[どう]じゆつ  
 フィンガートラップ(改)

finger trap traction	フィンガートラップ牽引(改) フィンガート ラップけんいん
fingerprint	指紋 しもん
finger tip	指尖 しせん
finger tip amputation	指尖切断〔術〕 しせんせつだん〔じゅつ〕
finger tip flap	指尖皮弁 しせんひべん
finger tip pinch	→tip pinch 指尖つまみ
Finkelstein's test	Finkelstein テスト フィンケルシュタインテスト
first dorsal interosseous muscle	第1背側骨間筋 だいいちはいそくこつかんきん
first interdigital space(旧3)	第1指間腔→thumb-index web space 第1 指間(改)
first phalanx	基節〔骨〕 きせつ〔こつ〕
fish-mouth amputation	魚口状切断〔術〕 ぎょこうじょうせつだん〔じゅつ〕
fish-mouth suture	魚口状縫合 ぎょこうじょうほうごう
fistula	瘻孔 ろうこう
fistulectomy	瘻孔切除〔術〕 ろうこうせつじょ〔じゅつ〕
fitting	1) 装着 そうちやく 2) 適合 てきごう 3) 仮合わせ かりあわせ
five-fingered hand	五指手〔症〕 ごししゅ〔しょう〕
fixation	固定 こてい
fixator	1) 固定筋 こていきん 2) 固定器 こていき
flaccid palsy (paralysis)	弛緩〔性〕麻痺 しかん〔せい〕まひ
flaccid paresis	弛緩性不全麻痺 しかんせいふぜんまひ
flag flap	旗状皮弁 はたじょうひべん
flail joint	動揺関節 どうようかんせつ
flame burn	火焰熱傷 かえんねつしょう
flap	皮弁 ひべん, 弁(組織の) べん (形3)
flexed position	屈曲位 くつきよくい
flexible implant	柔軟性インプラント じゅうなんせいインプラント
flexion	屈曲 くつきよく
flexion contracture	屈曲拘縮 くつきよくこうしゆく
flexion fracture	屈曲骨折 くつきよくこつせつ
flexor	屈筋 くつきん
thumb flexor	母指屈筋 ぼしくつきん
wrist flexor	手根屈筋 しゅこんくつきん

flexor carpi radialis, FCR	橈側手根屈筋 とうそくしゅこんくつきん
flexor carpi ulnaris, FCU	尺側手根屈筋 しゃくそくしゅこんくつきん
flexor digiti minimi brevis, FDM	短小指屈筋 たんしょうしくつきん
flexor digiti quinti brevis, FDQ (旧 3)	→flexor digiti minimi brevis, FDM 短小指 屈筋
flexor digitorum profundus, FDP	深指屈筋 しんしくつきん
flexor digitorum superficialis (sublimis(旧 3)), FDS	浅指屈筋 せんしくつきん
flexor hinge splint	指屈筋腱動的固定副子 ゆびくつきんけんどう てきこていふくし
flexorplasty(旧 3)	屈筋形成〔術〕 くつきんけいせい〔じゆつ〕
flexor pollicis brevis, FPB	短母指屈筋 たんぼしくつきん
flexor pollicis longus, FPL	長母指屈筋 ちょうぼしくつきん
flexor pronator [muscle] group	屈筋回内筋群 くつきんかいないきんぐん
flexor retinaculum	屈筋支帯 くつきんしたい
flexor [tendon]	屈筋〔腱〕 くつきん〔けん〕
flexor tendon replacement	〔人工〕〔指〕屈筋腱置換〔術〕 〔じんこう〕〔し(ゆ び)〕くつきんけんちかん〔じゆつ〕
floating elbow fracture	浮遊肘骨折 ふゆうひじこっせつ (同側上腕 骨・前腕骨骨折のこと)
flexor plasty	屈筋形成 くつきんけいせい
floating little finger	浮遊小指 ふゆうしょうし
floating thumb	浮遊母指 ふゆうぼし
forceps	摂子 せつし, ピンセット
forearm	前腕 ぜんわん
forearm flap	前腕皮弁 ぜんわんひべん
forearm hypoplasia	前腕形成不全〔症〕 ぜんわんけいせいふぜん 〔しょう〕
forefinger(旧)	→index finger, I(新) 示指, ひとさし指
foreign body	異物 いぶつ
formication	蟻走感 ぎそうかん
four-flap Z-plasty	四皮弁 Z 形成〔術〕 よんひべん Z けいせい〔じゆつ〕
FPB	→flexor pollicis brevis 短母指屈筋
FPL	→flexor pollicis longus 長母指屈筋
fractional lengthening	分節状筋腱延長〔術〕 ぶんせつじょうきんけんえ んちょう〔じゆつ〕
fracture	骨折 こっせつ

avulsion fracture	裂離骨折 れつりこっせつ, 剝離骨折 はく りこっせつ
Barton fracture	Barton 骨折 バートンこっせつ
Bennett's fracture(改)	Bennett 骨折, ベネット骨折 ベネットこっせつ
bicondylar fracture	両顆骨折 りょうかこっせつ
birth fracture	分娩骨折 ぶんべんこっせつ
boxer's fracture	ボクサー骨折(中手骨頸部骨折) ボクサー こっせつ
burst[ing] fracture	破裂骨折 はれつこっせつ
butterfly fracture	蝶形骨折 ちょうけいこっせつ
chauffeur's fracture	運転手(シヨフル)骨折 うんてんしゅこっ せつ(橈骨茎状突起骨折)
chip fracture	細片骨折 さいへんこっせつ
closed fracture	皮下骨折 ひかこっせつ, 閉鎖骨折 へいさ こっせつ
Colles' fracture	Colles 骨折 カルス(コレス)こっせつ
comminuted fracture	粉碎骨折 ふんさいこっせつ
complete fracture	完全骨折 かんぜんこっせつ
compound fracture	→open fracture 開放骨折
condylar fracture	顆部骨折 かぶこっせつ
crush fracture	圧壊骨折 あつかいこっせつ
depressed fracture	陥没骨折 かんぼつこっせつ
depression fracture	陥没骨折 かんぼつこっせつ
die-punch fracture (fragment)	ダイパンチ骨折(骨片) ダイパンチこっせつ (こっぺん)
direct fracture	直達骨折 ちよくたつこっせつ, 直接骨折 ちよくせつこっせつ
distal radius fracture	橈骨遠位端骨折 とうこつえんいたんこっせつ
double fracture	二重骨折 にじゅうこっせつ
epiphyseal fracture	骨端骨折 こつたんこっせつ
extension fracture	伸展骨折 しんでんこっせつ
fatigue fracture	→stress fracture 疲労骨折
fissure fracture	亀裂骨折 ぎれつこせつ
flexion fracture	屈曲骨折 くつきよくこっせつ
floating elbow fracture	浮遊肘骨折 ふゆうひじこっせつ(同側上腕 骨・前腕骨骨折のこと)
Galeazzi fracture(改)	Galeazzi 骨折(改) ガレアッツィこっせつ

greenstick fracture	若木骨折 わかぎこっせつ
impacted fracture	嵌入骨折 かんにゆうこっせつ
incomplete fracture	不全骨折 ふぜんこっせつ
indirect fracture	介達骨折 かいだつこっせつ
intra-articular fracture	関節内骨折 かんせつないこっせつ
malunited fracture	変形治癒骨折 へんけいちゆこっせつ
oblique fracture	斜骨折 しゃこっせつ
occult fracture	不顕性骨折 ふけんせいこっせつ
open fracture	開放骨折 かいほうこっせつ
osteochondral fracture	骨軟骨骨折 こつなんこつこっせつ
pathologic[al] fracture	病的骨折 びょうてきこっせつ
plastic bowing fracture	塑性弯曲骨折(整7) そせいわんきよくこっせつ
Rolando's fracture	Rolando 骨折 ローランドこっせつ
segmental fracture	分節骨折 ぶんせつこっせつ
shearing fracture	剪断骨折 せんだんこっせつ
simple fracture	→closed fracture 皮下骨折, 閉鎖骨折
Smith's fracture	Smith 骨折 スミスこっせつ
spiral fracture	螺旋骨折 らせんこっせつ
stress fracture	疲労骨折 ひろうこっせつ
supracondylar fracture	顆上骨折 かじょうこっせつ
torus fracture	膨隆(隆起)骨折 ぼうりゆう(りゆうき)こっせつ
transcondylar fracture	通顆骨折 つうかこっせつ
transverse fracture	横骨折 おうこっせつ
tuft fracture	末節骨粗面骨折 まっせつこつそめんこっせつ
unicondylar fracture	単顆骨折 たんかこっせつ
<b>fracture-dislocation</b>	脱臼骨折 だつきゆうこっせつ
<b>fracture line</b>	骨折線 こっせつせん
<b>fragmentation</b>	1) 分断〔化〕 ぶんだん〔か〕
	2) 細片〔化〕 さいへん〔か〕
<b>free body</b>	→loose body 遊離体
<b>free composite flap</b>	遊離複合皮弁 ゆうりふくごうひべん
<b>free graft</b>	遊離移植〔片〕 ゆうりいしょく〔へん〕
<b>free nerve ending</b>	自由神経終末 じゆうしんけいしゆうまつ
<b>free [skin] flap</b>	遊離〔皮〕弁 ゆうり〔ひ〕べん
<b>free skin graft</b>	遊離植皮〔片〕 ゆうりしょくひ〔へん〕
<b>free tendon graft</b>	遊離腱移植 ゆうりけんいしょく
<b>free tissue transfer</b>	遊離組織移植〔術〕 ゆうりそしきいしょく〔じゆつ〕

free [vascularized] flap	遊離〔血管柄付き〕〔皮〕弁 ゆうり〔けっかんへいつき〕〔ひ〕べん
friction neuritis	摩擦性神経炎 まさつせいしんけいえん
frog felon	→collar button abscess カラーボタン膿瘍
Frohse arcade	Frohse アーケード フローゼアーケード
Froment's sign	Froment 徴候 フロマンちょうこう
frostbite	凍傷 とうしょう
full-thickness burn	全層熱傷 ぜんそうねっしょう
full-thickness skin graft, FTSG	全層植皮〔片〕 ぜんそうしょくひ〔へん〕
functional brace	機能〔的〕装具 きのう〔てき〕そうぐ
functional electrical stimulation, FES	機能的電気刺激 きのうてきでんきしげき
functional muscle transfer	機能的筋移植〔術〕 きのうてききんいしょく〔じゅつ〕
functional position	機能〔良〕肢位 きのう〔りょう〕しい
functional splint	機能〔的〕副子 きのう〔てき〕ふくし
funicular graft	神経束移植〔片〕 しんけいそくいしょく〔へん〕
funicular [nerve] suture〔改〕	神経〔線維〕束縫合〔術〕〔改〕 しんけい〔せんい〕そくほうごう〔じゅつ〕
funicular pattern	神経〔線維〕束配列〔改〕 しんけい〔せんい〕そくはいれつ
funiculus	索 さく, 束 そく
fusion	1) 固定〔術〕 こてい〔じゅつ〕 2) 癒合 ゆごう

## G

Galeazzi fracture〔改〕	Galeazzi 骨折〔改〕 ガレアッツィこっせつ
gamekeeper's thumb	ゲームキーパー母指 ゲームキーパーぼし 〔母指 MP 関節尺側側副韌帯損傷〕
ganglion	1) ガングリオン 2) 神経節 しんけいせつ
gangli〔on〕ectomy	1) 神経節切除〔術〕 しんけいせつせつじょ〔じゅつ〕 2) ガングリオン摘出 ガングリオンてきしゅつ
gangrene	壊疽 えそ
Gantzer muscle	Gantzer 筋 ガンツァーきん

gas gangrene	ガス壊疽 ガスえそ
gauntlet flap	籠手皮弁 こてひべん
gauze bandage	ガーゼ包帯 ガーゼほうたい
germinal matrix	爪母 そうぼ
giant cell tumor [of tendon sheath]	〔腱鞘〕巨細胞腫 〔けんしょう〕きよさいぼうしゅ
giant digit	→macroductyly 巨指〔症〕
glabrous skin	無毛皮膚(手掌の, 足底の) むもうひふ
glassfiber cast	グラスファイバーキャスト
glenoidal ligament	→palmar plate 掌側板
gliding floor	滑走床 かっそうしょう
glioma	神経膠腫 しんけいこうしゅ
glomus tumor	グロムス腫瘍 グロムスしゅよう
glove anesthesia	手袋状感覚脱(消)失 てぶくろじょうかんかくだつ(しょう)しつ
golden period (time)	ゴールドンピリオド(タイム)
goniometer	角度計 かくどけい
gout	痛風 つうふう
gracilis muscle transfer	薄筋移植〔術〕 はつきんいしよく〔じゅつ〕, 薄筋移行〔術〕 はつきんいこう〔じゅつ〕
graft	1) 移植 いしよく
	2) 移植片 いしよくへん
allogen[e]ic graft	〔同種〕異系移植〔片〕 〔どうしゅ〕いけいいしよく〔へん〕→allograft
allograft	同種〔異系〕移植〔片〕〔改〕 どうしゅ〔いけい〕いしよく〔へん〕
autograft	自家移植〔片〕 じかいいしよく〔へん〕
bone graft	1) 移植骨 いしよくこつ
	2) 骨移植 こついしよく
bridge graft	橋渡し移植 はしわたしいしよく
cable graft	ケーブル移植 ケーブルいしよく
cartilage graft	軟骨移植〔片〕 なんこついしよく〔へん〕
composite graft	複合移植〔片〕 ふくごういしよく〔へん〕
cortical graft	皮質骨移植〔片〕 ひしつこついしよく〔へん〕
corticocancellous graft	皮質海綿骨移植〔片〕 ひしつかいめんこついしよく〔へん〕
dermal (mis) graft	真皮移植〔片〕 しんびいしよく〔へん〕

dermis	真皮 しんぴ
fascicular graft	→funicular graft 神経束移植〔片〕
free graft	遊離移植〔片〕 ゆうりいしょく〔へん〕
free skin graft	遊離植皮〔片〕 ゆうりしょくひ〔へん〕
free tendon graft	遊離腱移植 ゆうりけんいしょく
full-thickness skin graft, FTSG	全層植皮〔片〕 ぜんそうしょくひ〔へん〕
funicular graft	神経束移植〔片〕 しんけいそくいしょく〔へん〕
graft versus host disease, GVHD(改)	移植片対宿主病(改) いしょくへんたいいしゅくしゅびょう
heterogenous graft	→xenograft 異種移植 いしゅいしょく
homogenous graft	→allograft 同種〔異系〕移植〔片〕
homologous graft	→allograft 同種〔異系〕移植〔片〕
inlay graft	埋め込み移植 うめこみいしょく
interfascicular〔nerve〕 graft	→interfunicular〔nerve〕 graft
interfunicular〔nerve〕 graft	神経束間〔神経〕移植〔片〕 しんけいそくかん〔しんけい〕いしょく〔へん〕
isogen〔e〕ic graft	→isograft
isograft	〔同種〕同系移植〔片〕(改)〔どうしゅ〕どうけいいいしょく〔へん〕
joint graft	関節移植〔術〕 かんせついしょく〔じゅつ〕
many tailed tendon graft	多分割腱移植〔術〕 たぶんかつけんいしょく〔じゅつ〕
mesh〔skin〕 graft	網状植皮〔片〕 もうじょうしょくひ〔へん〕, メッシュ植皮〔片〕 メッシュしょくひ〔へん〕
muscle graft	筋移植〔片〕 きんいしょく〔へん〕
muscle pedicle bone graft	筋茎付き骨移植 きんけいつきこついしょく
nail graft	爪移植〔片〕 つめいしょく〔へん〕
nerve graft	神経移植〔片, 術〕 しんけいいしょく〔へん, じゅつ〕
neurovascular island graft	神経血管付き島状移植 しんけいけっかんつきとうじょういしょく
neurovascular pedicle graft	神経血管茎(柄)付き移植〔片〕 しんけいけっかんけい(へい)つきいしょく〔へん〕
onlay graft	上のせ移植 うわのせいしょく
osteoarticular graft	骨関節移植 こつかんせついしょく
osteochondral graft	骨軟骨移植 こつなんこついしょく



osteoperiosteal graft	骨膜付き骨移植〔片〕 こつまつきこつい しよく〔へん〕
patch graft	パッチ植皮 パッチしよくひ, 切りばり植皮 きりばりしよくひ
pedicle graft	有茎移植 ゆうけいしよく
skin graft	植皮〔片, 術〕 しよくひ〔へん, じゆつ〕, 皮膚 移植〔片, 術〕 ひふいしよく〔へん, じゆつ〕
split [thickness] skin graft	分層植皮 ぶんそうしよくひ, 中間層植皮 ちゅうかんそうしよくひ
tendon graft	〔遊離〕腱移植 [ゆうり]けんいしよく
toenail graft	足爪移植 あしづめいしよく
two-stage tendon graft	二段階腱移植〔術〕 にだんかいけんいしよく 〔じゆつ〕
vascular graft	血管移植 けつかんいしよく
vascularized bone graft	血管〔柄付き〕骨移植〔片〕 けつかん〔へいつ き〕こついしよく〔へん〕
vein graft	静脈移植〔片〕 じょうみやくいしよく〔へん〕
xenogen[e]ic graft	→xenograft
xenograft	異種移植 いしゆいしよく
graft versus host disease, GVHD(改)	移植片対宿主病(改) いしよくへんたいしよく しゆびょう
grafting	移植〔術〕 いしよく〔じゆつ〕
granulation	肉芽 にくげ
graphospasm	書痙 しよけい
grasp	つかみ, 把握 はあく
Grayson's ligament	Grayson 靭帯 グレイソンじんたい
grease gun injury	グリースガン損傷 グリースガンそんしょう
greater multangular [bone]	→trapezium 大菱形骨
greenstick fracture	若木骨折 わかぎこっせつ
grip	握り にぎり
grip strength	握力 あくりよく
groin	単径部 そけいぶ
groin [skin] flap	単径皮弁 そけいひべん
groove for the radial nerve	橈骨神経溝 とうこつしんけいこう
growth abnormality	發育異常 はついくいじょう
growth plate	成長軟骨板(帯) せいちょうなんこつばん(たい)
guillotine amputation	1) 断裁切断〔術〕 だんさいせつだん〔じゆつ〕

gunshot wound

gutter splint

Guyon's canal

Guyon's canal syndrome

GVHD

## H

habitual dislocation

half-buried suture

hamate (hamatum)

hand

all median nerve hand

all ulnar nerve hand

ape hand

artificial hand

atypical cleft (split) hand

balloon hand

benediction hand

claw hand

cleft hand

club hand

dominant hand

drop hand

electric hand

five-fingered hand

intrinsic minus hand

2) ギロチン切断〔術〕 ギロチンせつだん〔じゅつ〕

射創 しゃそう, 銃創 じゅうそう

溝型副子 みぞかたふくし

Guyon (尺骨神経)管 ギヨン(しゃっこつしんけい)かん〔改〕

Guyon (尺骨神経)管症候群 ギヨン(しゃっこつしんけい)かんしょうこうぐん〔改〕

graft versus host disease 移植片対宿主病〔改〕 いしよくへんたいしゆくしゅびょう

習慣性脱臼 しゅうかんせいだつきゅう

半埋没縫合 はんまいぼつほうごう

有鉤骨 ゆうこうこつ

手 て

全正中神経支配手 ぜんせいちゆうしんけいしはいて

全尺骨神経支配手 ぜんしゃっこつしんけいしはいて

猿(さる)手〔改〕 さるて

義手 ぎしゅ

非定型裂手〔症〕 ひていけいれつしゅ〔しょう〕

風船手 ふうせんて

誓いの手 ちかいのて

鉤(かぎ)爪手 かぎづめて

裂手〔症〕 れつしゅ〔しょう〕

内反手〔症〕 ないはんて〔しょう〕, 弯手〔旧 3〕 わんて

利き手 ききて

下垂手 かすいて(しゅ)〔改〕

電動義手 でんどうぎしゅ

五指手〔症〕 ごししゅ〔しょう〕

内在筋マイナス(劣位)手 ないざいきんマイナス(れつ)いて

intrinsic plus hand	内在筋プラス(優位)手 ないざいきんプラス (ゆうい)て
lobster-claw hand	→cleft hand 裂手〔症〕
metacarpal hand	中手〔骨〕部手 ちゅうしゅ【こつ】ぶて, 中手 残存手 ちゅうしゅざんぞんて
mirror hand	かがみ(鏡)手〔症〕 かがみて〔しょう〕
mitten hand	ミット状合指〔症〕 ミットじょうごうし〔しょう〕
mitten-scoop type hand	→mitten hand
mutilated hand	重度損傷手 じゅうどそんしょうて
opera-glass hand	オペラグラス手 オペラグラスて
pill-roller hand	風車翼手 ふうしゃよくて(しゅ)
[radial] club hand	〔橈側〕内反手 〔とうそく〕ないはんて→club hand
rheumatoid hand	リウマチ手 リウマチて
simian hand	→ape hand 猿(さる)手
spastic hand	痙性〔麻痺〕手〔改〕 けいせい〔まひ〕て
split hand	→cleft hand 裂手〔症〕
spoon hand	完全合指〔症〕 かんぜんごうし〔しょう〕, ス プーン状手 スプーンじょうて
stiff hand	拘縮手 こうしゅくて
ulnar club hand	尺側内反手 しゃくそくないはんて
windblown hand	→windmill-vane hand
windmill-vane hand	風車翼〔状〕手 ふうしゃよく〔じょう〕しゅ
hand-dynamometer	握力計〔医〕 あくりよくけい
hand splint	手の副子 てのふくし
hand therapist	ハンドセラピスト
hand therapy	ハンドセラピー
handedness	利き手 ききて
handicap	社会的不利 しゃかいてきふり
handicapped	障害者 しょうがいしゃ, 不自由者 ふじゆうしゃ
hanging [arm] cast	吊下げギブス包帯 つりさげギブスほうたい
heat burn	→contact [heat] burn 接触熱傷
heat-press injury	熱圧挫傷 ねつあつぎしょう
Heberden's nodes	Heberden 結節 ヘバーデンけつせつ
hemangioma	血管腫 けっかんしゅ
hemarthrosis	関節血症 かんせつけっしょう
hemiarthroplasty	半関節形成術 はんかんせつけいせいじゅつ

hemihypertrophy	片側肥大〔症〕 へんそくひだい〔しょう〕
hemimelia	半肢症 はんししょう
hemiresection interposition arthroplasty (Bowers)	半截中間物挿入関節形成術 はんさいちゅうか んぶつそうにゆうかんせつけいせいじゆつ
hemogenous graft	→allograft 同種〔異系〕移植〔片〕〔改〕
hemostat	1) 止血鉗子 しけつかんし 2) 止血剤 しけつざい
hemostatic forceps (clamp)	止血鉗子 しけつかんし
heterogenous graft	→xenograft 異種移植
heterograft	→xenograft 異種移植
heterotopic ossification	異所〔性〕骨化 いしょ〔せい〕こっか
heterotransplantation	→xenograft 異種移植
high-pressure injection injury	高圧注入損傷 こうあつちゆうにゆうそんしょう
high-voltage injury	高電圧損傷 こうでんあつそんしょう
hinge flap	蝶番皮弁 ちょうつかいひべん, 反転皮弁 はん てんひべん
hinge joint	蝶番関節 ちょうつかい(ちょうばん)かんせつ, 単 軸ヒンジ継手 たんじくヒンジつぎて
histocompatibility	組織適合性 そしきてきごうせい
Hoffmann reflex	Hoffmann 反射 ホフマンはんしや
Hoffmann-Tinel sign	Hoffmann-Tinel 徴候 ホフマン・ティネルちょう こう→Tinel's sign
homogenous graft	→allograft 同種〔異系〕移植〔片〕〔改〕
homograft	→allograft
homologous graft	→allograft
homotransplantation	→allograft
hook grip	引っかけ握り ひっかけにぎり
hook of the hamate	有鉤骨鉤 ゆうこうこつこう
horizontal mattress suture	水平マットレス縫合〔法〕 すいへいマットレス ほうごう〔ほう〕
hot pack	ホットパック
humeralradial joint	腕橈関節 わんとうかんせつ
humeralradial synostosis	腕橈骨癒合〔症〕 わんとうこつゆごう〔しょう〕
humeraloulnar synostosis	腕尺骨癒合〔症〕 わんしやくこつゆごう〔しょう〕
humeraloulnar joint	腕尺関節 わんしやくかんせつ
hyaline cartilage	硝子軟骨 しょうしなんこつ
hydrops	水腫 すいしゆ

hydrotherapy	浴〔治〕療法 よく〔ち〕りょうほう, 水治療法 すい(みず)ちりょうほう
hypalg(es)ia	痛覚鈍麻(改) つうかくどんま
hyperabduction test	過外転テスト かがいてんテスト
hyperalgesia	痛覚過敏 つうかくかびん
hyperbaric oxygenation(改)	高圧酸素療法 こうあつさんそりょうほう
hyperdactyly	過剰指〔症〕 かじょうし〔しょう〕
hyperemia	充血 じゅうけつ
hyperesthesia	感(触)覚過敏(改) かん(しよつ)かくかびん
hyperextension	過伸展 かしんでん
hyperhidrosis	多汗〔症〕 たかん〔しょう〕
hyperkeratosis	〔過〕角化〔症〕(形3) 〔か〕かくか〔しょう〕
hypermobility	過度可動性 かどかどうせい, 過度運動性 かどうんどうせい
hyperphalangism	過剰指節〔症〕 かじょうしせつ〔しょう〕
hyperplasia	過形成 かけいせい, 増殖 ぞうしょく
hypersensitivity	感(知)覚過敏〔症〕 かん(ち)かくかびん〔しょう〕
hyperthermia	1) 高体温 こうたいおん 2) 温熱療法 おんねつりょうほう
hypertherm(o)esthesia	温覚過敏〔症〕 おんかくかびん〔しょう〕
hypertrophic pulmonary osteoarthritis	肺性肥厚(大)性骨関節症 はいせいひこう(だ い)せいこつかんせつしょう
hypertrophic scar	肥厚性瘢痕 ひこうせいはんこん
hypertrophy	肥大 ひだい, 肥厚 ひこう
hypesthesia	感(触)覚鈍麻(改) かん(しよつ)かくどんま
hypodactyly	→oligodactyly 乏指〔症〕
hyponychium	爪下皮 そうかひ
hypophalangism	指節(骨)減少〔症〕 しせつ(こつ)げんしょう 〔しょう〕
hypoplasia	形成不全 けいせいふぜん, 發育不全 はついく ふぜん, 低成長 ていせいちよう, 低形成 て いけいせい
hypothenar crease	小指球皮線 しょうしきゅうひせん
hypothenar [eminence]	小指球〔部〕 しょうしきゅう〔ぶ〕
hypothenar muscle	小指球筋 しょうしきゅうきん

I

I(新)

idiopathic phalangeal osteolysis

→index finger 示指

特発性指節骨溶解症 とくはつせいしせつこつよ  
うかいしやう

immobilization splint

固定副子 こていふくし

impacted fracture

嵌入骨折 かんにゆうこつせつ

impairment

機能障害 きのうしやうがい

impending gangrene

切迫壊疽 せつぱくえそ

impingement

1) 衝突 しょうとつ

2) はさみこみ

3) インピンジメント

implant

1) インプラント, 挿入物 そうにゆうぶつ

2) 移植片 いしょくへん

implant arthroplasty

インプラント(関節)形成〔術〕 インプラント  
(かんせつ)けいせい〔じゆつ〕

implant replacement

インプラント(関節)置換〔術〕 インプラント  
(かんせつ)ちかん〔じゆつ〕

implantation

体内移植〔術〕 たいないいしょく〔じゆつ〕

incision

切開〔術〕 せつかい〔じゆつ〕

chevron incision

シェヴロン型切開 シェヴロンがたせつかい,

山型切開 やまがたせつかい

decompression incision

除圧切開〔術, 法〕 じょあつせつかい〔じゆつ,  
ほう〕

midaxial incision(新)

軸正中切開 じくせいちゆうせつかい

midlateral incision

正側方切開 せいそくほうせつかい,

側正中切開 そくせいちゆうせつかい

relaxation incision

減張切開〔術, 法〕 げんちやうせつかい〔じゆ  
つ, ほう〕

incision and drainage

切開排液 せつかいはいえき

incision line

切開線 せつかいせん

incised wound

切創 せつそう

incisional biopsy

切開生検〔術〕 せつかいせいけん〔じゆつ〕

incomplete fracture

不全骨折 ふぜんこつせつ

incongruity

適合不良 てきごうふりやう

incurvated nail

巻き爪 まきづめ

<b>index finger, I</b> (新)	示指 じし, ひとさし指 ひとさしゆび
<b>index ray transfer</b> (transposition)	示指列移行(移所)術 じしれついうこう(いしよ)じゆつ
<b>indirect (distant) flap</b>	間接(遠隔)皮弁 かんせつ(えんかく)ひべん
<b>indirect fracture</b>	介達骨折 かいだつこっせつ
<b>induration</b>	硬結 こうけつ
<b>inferior radioulnar joint</b> (旧 3)	→distal radioulnar joint, DRUJ 遠位橈尺関節
<b>infection</b>	感染 かんせん
<b>infraction</b>	不全骨折 ふぜんこっせつ →incomplete fracture
<b>ingrown nail</b>	陥入爪 かにゆうそう(つめ)
<b>initial delay</b>	初期遅延 しょきちえん
<b>injury</b>	損傷 ぞんしょう
<b>inlay graft</b>	埋込み移植 うめこみいしょく
<b>innervation</b>	神経支配 しんけいしはい
<b>insertion</b>	1)停止 ていし, 附着 ふちやく 2)挿入 そうにゆう
<b>instability</b>	1)不安定〔性〕 ふあんでい〔せい〕 2)不安定症 ふあんでいしょう
<b>instrument [al] tie</b>	器械結び きかいむすび
<b>insufficiency</b>	機能不全 きのうふぜん
<b>intercalary</b>	介在〔の〕 かいざい〔の〕
<b>intercalary [limb] deficiency</b>	〔肢〕中間欠損〔症〕 〔し〕ちゅうかんけつぞん〔しょう〕
<b>intercalary postaxial (ulnar) deficiency</b>	中間軸後(尺側)欠損〔症〕 ちゅうかんじくご(しゃくそく)けつぞん〔しょう〕
<b>intercarpal dislocation</b>	手根間関節脱臼 しゅこんかんかんせつだつきゅう
<b>intercarpal joint</b>	手根間関節(改) しゅこんかんかんせつ
<b>intercarpal ligament</b>	手根間靭帯(改) しゅこんかんじんたい
<b>intercostal nerve transfer</b>	肋間神経移行術 ろつかんしんけいいうこうじゆつ
<b>interdigital fold</b>	指間ひだ しかんひだ
<b>interdigital ligament</b>	→natory ligament みずかき靭帯, 指間靭帯
<b>interdigital space</b>	指間 しかん
<b>interfascicular [nerve] graft</b>	→interfunicular [nerve] graft
<b>interfunicular [nerve] graft</b>	神経束間(神経)移植〔片〕 しんけいそくかん〔しんけい〕いしょく〔へん〕

interlacing suture	編み込み縫合〔法〕 あみこみほうごう〔ほう〕
intermetacarpal angle	中手骨間角 ちゅうしゅこつかんかく
intermetacarpal joint	中手骨間関節 ちゅうしゅこつかんかんせつ
intermetacarpal space	中手骨間腔 ちゅうしゅこつかんくう
internal fixation	内固定 ないこてい
internal neurolysis	神経内剝離〔術〕 しんけいないはくり〔じゅつ〕
internervous plane	神経支配界面 しんけいしはいかいめん
interosseous, 複interossei	骨間〔の〕 こっかん〔の〕
interosseous contracture	骨間筋拘縮 こっかんきんこうしゅく
interosseous dorsalis	背側骨間筋 はいそくこっかんきん
interosseous expansion	指背腱膜骨間筋腱部 しばいけんまくこっかんきんけんぶ
interosseous hood	骨間筋腱帽 こっかんきんけんぼう
interosseous membrane	骨間膜 こっかんまく
interosseous muscle	骨間筋 こっかんきん
interosseous palmaris	掌側骨間筋 しょうそくこっかんきん
interosseous tendon	骨間筋腱 こっかんきんけん
interphalangeal, IP	指節間〔関節〕 せせつかん
interphalangeal crease of the thumb	母指指節間皮線 ぼしせせつかんひせん
interphalangeal joint, IP joint(改), IPJ(旧3)	指節間(IP)関節 せせつかん(IP)かんせつ
interposition	1) 介在〔物〕 かいざい〔ぶつ〕 2) 中間挿入〔物〕 ちゅうかんそうにゅう〔ぶつ〕
interposition arthroplasty	中間物挿入関節形成〔術〕 ちゅうかんぶつそうにゅうかんせつけいせい〔じゅつ〕
interposition〔al〕 material	中間挿入〔物〕 ちゅうかんそうにゅう〔ぶつ〕
interrupted suture	結節縫合 けつせつほうごう
interscalene block	斜角筋間ブロック しゃかくきんかんブロック
intersection syndrome	腱交差症候群 けんこうさしょうこうぐん
intertendinous fascia	腱間筋膜 けんかんきんまく
intima	内膜 ないまく
intra-articular fracture	関節内骨折 かんせつないこつせつ
intrafocal pinning (Kapandji)	骨折内鋼線刺入整復法 こつせつないこうせんしにゅうせいふくほう
intrafunicular (intrafascicular) fibrosis	神経束内線維化 しんけいそくないせんいか



<b>intramedullary fixation</b>	髄内固定〔法〕 ずいないこてい〔ほう〕
<b>intraaneural neurolysis</b>	神経内剥離〔術〕 しんけいはいはくり〔じゅつ〕
<b>intraaneural topography</b>	神経束配列図 しんけいそくはいれいず
<b>intraosseous ganglion</b>	骨内ガングリオン こつないガングリオン
<b>intraosseous wire fixation</b>	→intraosseous wiring
<b>intraosseous wiring</b>	骨内鋼線締結〔法〕 こつないこうせんていけつ〔ほう〕
<b>intrauterine regional amputation</b>	子宮内(特発性)切断 しきゅうない(とくはつせい)せつだん
<b>intravenous regional anesthesia</b>	静脈内区(領)域麻酔〔法〕 じょうみやくないく(りょう)いきますい〔ほう〕
<b>intrinsic</b>	1) 内在〔の〕 ないざい〔の〕 2) 内因性〔の〕 ないいんせい〔の〕
<b>intrinsic contracture</b>	内在筋拘縮 ないざいきんこうしゆく
<b>intrinsic lateral band</b>	内在筋側索 ないざいきんそくさく
<b>intrinsic minus</b>	内在筋マイナス(劣位) ないざいきんマイナス(れつゐ)
<b>intrinsic minus contracture</b>	内在筋マイナス(劣位)拘縮 ないざいきんマイナス(れつゐ)こうしゆく
<b>intrinsic minus hand</b>	内在筋マイナス(劣位)手 ないざいきんマイナス(れつゐ)て
<b>intrinsic minus position</b>	内在筋マイナス(劣)位 ないざいきんマイナス(れつゐ)
<b>intrinsic muscle</b>	内在筋 ないざいきん, 手内筋 しゅないきん
<b>intrinsic plus</b>	内在筋プラス(優位) ないざいきんプラス(ゆうゐ)
<b>intrinsic plus contracture</b>	内在筋プラス(優位)拘縮 ないざいきんプラス(ゆうゐ)こうしゆく
<b>intrinsic plus hand</b>	内在筋プラス(優位)手 ないざいきんプラス(ゆうゐ)て
<b>intrinsic plus position</b>	内在筋プラス(優)位 ないざいきんプラス(ゆうゐ)
<b>intrinsic release</b>	内在筋〔拘縮〕解離〔術〕 ないざいきん〔こうしゆく〕かいり〔じゅつ〕
<b>intrinsic tightness</b>	内在筋緊張 ないざいきんきんちよう
<b>inverting suture</b>	内反縫合〔法〕 ないはんほうごう〔ほう〕
<b>IP</b>	→interphalangeal 指節間(関節)

## IPJ(旧3)

→interphalangeal joint, IP joint(改), 指節間(IP)関節

## irrigation

1) 洗浄 せんじょう

2) 灌注 かんちゅう

## ischemia

阻血 そけつ, 虚血 きょけつ

## ischemic contracture

阻血性拘縮 そけつせいこうしゆく

## ischemic necrosis

阻血性壊死 そけつせいえし

## ischemic ulcer

阻血性潰瘍 そけつせいかいよう

## island flap

島状皮弁 とうじょうひべん

## island pedicle flap

島状有茎皮弁 とうじょうゆうけいひべん

## isogen(e)ic graft

〔同種〕同系移植〔片〕〔どうしゆ〕どうけいいしよく〔へん〕→isograft

## isograft

〔同種〕同系移植〔片〕(改)〔どうしゆ〕どうけいいしよく〔へん〕

## isometric contraction

等尺性収縮 とうしやくせいしゆうしゆく

## isotonic contraction

等張性収縮 とうちようせいしゆうしゆく

## J

## jig

治具 じく

## joint

1) 関節 かんせつ

2) 継手 つぎて

artificial joint

人工関節 じんこうかんせつ

ball-and-socket joint

球〔状〕関節 きゆう〔じょう〕かんせつ

basal thumb joint

母指手根中手(CM)関節 ぼししゆこんちゆうしゆ(CM)かんせつ

carpometacarpal joint, CM joint  
(改), CMJ(旧3)

手根中手(CM)関節 しゆこんちゆうしゆ(CM)かんせつ

compound joint

複関節 ふくかんせつ

cubital joint

肘関節 ちゆう(ひじ)かんせつ

distal finger joint

→distal interphalangeal joint

distal interphalangeal joint, DIP  
joint(改), DIPJ(旧3)

遠位指節間(DIP)関節 えんいしせつかん(DIP)かんせつ

distal radioulnar joint, DRUJ(新)

遠位橈尺関節 えんいとうしやくかんせつ, 下橈尺関節(旧3) かとうしやくかんせつ

elbow joint

肘関節 ちゆう(ひじ)かんせつ

false joint	→pseud(o)arthrosis 偽関節
flail joint	動揺関節 どうようかんせつ
hinge joint	1) 蝶番関節 ちょうつがい(ちょうばん)かんせつ 2) 単軸ヒンジ継手 たんじくヒンジつぎて
humero-radial joint	腕橈関節 わんとうかんせつ
humero-ulnar joint	腕尺関節 わんしゃくかんせつ
intercarpal joint	手根〔骨〕間関節 しゅこん〔こつ〕かんかんせつ
inferior radioulnar joint	→distal radioulnar joint, DRUJ
intermetacarpal joint	中手間関節 ちゅうしゅかんかんせつ
interphalangeal joint, IP joint(改), IPJ(旧 3)	指節間 (IP) 関節 しせつかん (IP)かんせつ
joint fusion	関節固定〔術〕 かんせつこてい〔じゆつ〕
loose joint	動揺関節 どうようかんせつ
metacarpophalangeal joint, M〔C〕P joint(改), MPJ(旧 3)	中手指節 (M〔C〕P) 関節 ちゅうしゅせつ (M〔C〕P)かんせつ
midcarpal joint	手根中央関節 しゅこんちゅうおうかんせつ
middle finger joint	→proximal interphalangeal joint
proximal finger joint	→metacarpophalangeal joint
proximal interphalangeal joint, PIP joint(改), PIPJ(旧 3)	近位指節間 (PIP) 関節 きんいしせつかん (PIP)かんせつ
proximal radioulnar joint, PRUJ(新)	近位橈尺関節 きんいとうしゃくかんせつ
radiocarpal joint	橈骨手根関節 とうこつしゅこんかんせつ
radioulnar joint	橈尺関節 とうしゃくかんせつ
saddle joint	鞍関節 くらかんせつ
scapho-trapezio-trapezoid joint	舟状大菱形小菱形骨間関節 しゅうじょう だいらょうけいしゅうりょうけいこつかんかんせつ
scaphotrapezium joint	舟状大菱形骨関節 しゅうじょうだいらょうけい いこつかんせつ
trapeziometacarpal joint	大菱形中手〔骨〕関節 だいらょうけいちゅう しゅ〔こつ〕かんせつ, 第 1 CM 関節 だいい ち CM かんせつ
triscaphe joint	→scapho-trapezio-trapezoid joint
wrist joint	手関節 て(しゅ)かんせつ
joint capsule	関節包 かんせつほう
joint cartilage	関節軟骨 かんせつなんこつ
joint cavity	関節腔 かんせつくう
joint contracture	関節拘縮 かんせつこうしゅく

joint fluid	関節液 かんせつえき, 滑液 かつえき
joint graft	関節移植 かんせついしょく
joint laxity	関節弛緩〔症〕 かんせつしかん〔しょう〕
joint mobility	関節可動性 かんせつかどうせい
joint mouse	関節ねずみ かんせつねずみ
joint replacement	関節置換〔術〕 かんせつちかん〔じゅつ〕
joint sensation	関節感覚(改) かんせつかんかく
joint space	関節裂隙 かんせつれつげき
joint spacer	関節挿入物 かんせつそうにゅうぶつ
joint stiffness	関節硬直 かんせつこうちよく
joint surface	関節面 かんせつめん
jump flap	跳躍皮弁 ちょうやくひべん
junctura tendinum	腱間結合 けんかんけつごう

## K

Kanavel's sign	Kanavel 徴候 カナベルちょうこう
Kaplan's cardinal line	Kaplan の基本線 カプランのきほんせん
keloid[al] scar	癭痕ケロイド ほんこんケロイド
keratosis	角化症 かくかしょう
key pinch	鍵つまみ かぎつまみ
Kienböck's disease	Kienböck 病 キーンベックびょう, 月状骨軟化症 げつじょうこつなんかしょう
Kirner's deformity	Kirner 変形 キルナーへんけい
Kirschner wire	Kirschner 鋼線 キルシュナーこうせん
Klumpke's paralysis	Klumpke 麻痺 クルンペケまひ
knife	刀 とう, メス
knotted suture	結節縫合 けつせつほうごう →interrupted suture
knuckle	ナックル(屈曲時の指関節背面)
knuckle bender splint	ナックルベンダー副子 ナックルベンダーふくし, MP 関節屈曲副子 MPかんせつくつきよくふくし
knuckle pads	ナックルパッド(指関節背側の皮膚肥厚)
koilonychia	さじ状爪 さじじょうづめ
Krukenberg's deformity	Krukenberg 変形 クルケンベルグへんけい
Kutler flap	Kutler 皮弁 カトラひべん

## L

<b>lacerated wound</b>	裂創 れつそう
<b>laceration</b>	1) 裂創 れつそう 2) 断裂 だんれつ
<b>lacertus fibrosus</b>	→bicipital aponeurosis 上腕二頭筋腱膜
<b>lacertus fibrosus syndrome</b>	→bicipital aponeurosis syndrome 上腕二頭筋腱膜症候群
<b>lag screw</b>	ラグスクリュー
<b>Landsmeer ligament</b>	Landsmeer 靱帯 ランズメアじんたい
<b>latency</b>	潜時 せんじ
distal latency	遠位潜時 えんいせんじ
terminal latency	終末潜時 しゅうまつせんじ→distal latency
<b>lateral antebrachial cutaneous nerve</b>	外側前腕皮神経 がいそくぜんわんひしんけい
<b>lateral band</b>	側索 そくさく
<b>lateral condyle</b>	外〔側〕顆 がい〔そく〕か
<b>lateral extensor band</b>	指伸筋腱側索 ゆびしんきんけんそくさく
<b>lateral interosseous band</b>	骨間筋腱側索 こつかんきんけんそくさく
<b>lateral pinch</b>	→side pinch 側方つまみ, 横つまみ
<b>lateral slip</b>	→lateral band
<b>lengthening</b>	延長〔術〕 えんちょう〔じゆつ〕
fractional lengthening	分節状筋腱延長〔術〕 ぶんせつじょうきんけんえんちょう〔じゆつ〕
<b>length-to-base ratio</b>	縦横比 たてよこひ
<b>leptometacarp</b>	狭小中手骨〔症〕 きょうしょうちゅうしゅこつ〔しょう〕
<b>lesser multangular [bone]</b>	→trapezoid 小菱形骨
<b>letter test</b>	活字試験 かつじしけん
<b>leveling procedure</b>	水平化術(橈尺骨遠位端の) すいへいかじゆつ
<b>ligament</b>	靱帯 じんたい
accessory [collateral] ligament	副〔側副〕靱帯 ふく〔そくふく〕じんたい
an〔n〕ular ligament	輪状靱帯 りんじょうじんたい
anterior radioulnar ligament	掌側橈尺靱帯 しょうそくとうしゃくじんたい
anterior ulnar	掌尺側三角月状靱帯 しょうしゃくそくさん
intertriquetrolunate ligament	かくげつじょうじんたい

arcuate ligament	弓状靭帯 きゅうじょうじんたい
capsular ligament	関節包靭帯 かんせつほうじんたい
carpal ligament	手根靭帯 しゅこんじんたい
checkrein ligament	手綱(たづな)靭帯 たづなじんたい
Cleland's ligament	Cleland 靭帯 クリーランドじんたい
collateral ligament	側副靭帯 そくふくじんたい
cord-like portion of the collateral ligament	側副靭帯索状部 そくふくじんたいさくじょうぶ
cutaneous ligament	皮膚靭帯 ひふじんたい
deep transverse metacarpal (intermetacarpal) ligament	深横中手靭帯 しんおうちゅうしゅじんたい
dorsal carpal ligament	背側手根靭帯 はいそくしゅこんじんたい
dorsal carpometacarpal ligament	背側手根中手靭帯 はいそくしゅこんちゅうしゅじんたい
dorsal intercarpal ligament	背側手根間靭帯 はいそくしゅこんかんじんたい
dorsal lunotriquetral ligament	背側月状三角骨靭帯 はいそくげつじょうさんかくこつじんたい
dorsal metacarpal ligament	背側中手靭帯 はいそくちゅうしゅじんたい
dorsal radiocarpal ligament	背側橈骨手根靭帯 はいそくとうこつしゅこんじんたい
dorsal radioulnar ligament	背側橈尺靭帯 はいそくとうしゃくじんたい
dorsal scapholunate ligament	背側舟状月状骨靭帯 はいそくしゅうじょうげつじょうこつじんたい
dorsal transverse interosseous ligament	背側横骨間靭帯 はいそくおうこつかんじんたい
dorsolateral scaphotrapezial ligament	背外側舟状大菱形骨靭帯 はいがいそくしゅうじょうだいいりょうけいこつじんたい
fan-like portion of the collateral ligament	側副靭帯扇状部 そくふくじんたいせんじょうぶ
glenoidal ligament	→palmar plate 掌側板
Grayson's ligament	Grayson 靭帯 グレイソンじんたい
intercarpal ligament	手根〔骨〕間靭帯 しゅこん〔こつ〕かんじんたい
interdigital ligament	→natatory ligament みずかき靭帯, 指間靭帯
Landsmeer ligament	Landsmeer 靭帯 ランズメアじんたい
ligament of Struthers	Struthers 靭帯 ストラツサースじんたい
link ligament	連鎖靭帯 れんさじんたい

long radiolunate ligament	長橈骨月状骨靱帯 ちょうとうこつげつじょうこつじんたい
lunotriquetral ligament	月状三角骨靱帯 げつじょうさんかくこつじんたい
metacarpal ligament	中手靱帯 ちゅうしゅじんたい
natatory ligament	みずかき靱帯 みずかきじんたい, 指間靱帯 しかんじんたい
oblique retinacular ligament	斜支靱帯 しゃしじんたい
palmar accessory ligament	掌副靱帯 しょうふくじんたい
palmar carpal ligament	掌側手根靱帯 しょうそくしゅこんじんたい
palmar carpometacarpal ligament	掌側手根中手靱帯 しょうそくしゅこんちゅうしゅじんたい
palmar intercarpal ligament	掌側手根間靱帯 しょうそくしゅこんかんじんたい
palmar lunotriquetral ligament	掌側月状三角骨靱帯 しょうそくげつじょうさんかくこつじんたい
palmar metacarpal ligament	掌側中手靱帯 しょうそくちゅうしゅじんたい
palmar radiocarpal ligament	掌側橈骨手根靱帯 しょうそくとうこつしゅこんじんたい
palmar radioulnar ligament	掌側橈尺靱帯 しょうそくとうしゃくじんたい
palmar scapholunate ligament	掌側舟状月状骨靱帯 しょうそくしゅうじょうげつじょうこつじんたい
palmar transverse interosseous ligament	掌側横骨間靱帯 しょうそくおうこつかんじんたい
pisiform hamate ligament	→pisohamate ligament
pisohamate ligament	豆状有鉤骨靱帯 とうじょうゆうこうこつじんたい
posterior radioulnar ligament	背側橈尺靱帯 はいそくとうしゃくじんたい
quadrate ligament	方形靱帯 ほうけいじんたい
radial collateral ligament	橈側側副靱帯 とうそくそくふくじんたい
radiocapitate ligament	橈骨有頭骨靱帯 とうこつゆうとうこつじんたい
radiocarpal ligament	橈骨手根靱帯 とうこつしゅこんじんたい
radiolunate ligament	橈骨月状骨靱帯 とうこつげつじょうこつじんたい
radioscaphoid ligament	橈骨舟状骨靱帯 とうこつしゅうじょうこつじんたい

radioscapho(id) capitate ligament	橈骨舟状有頭骨靱帯 とうこつしゅうじょう ゆうとうこつじんたい
radioscapholunate ligament	橈骨舟状月状骨靱帯 とうこつしゅうじょう げつじょうこつじんたい
radiotriquetral ligament	橈骨三角骨靱帯 とうこつさんかくこつじんたい
retinacular ligament	支靱帯 しじんたい
scaphocapitate ligament	舟状有頭骨靱帯 しゅうじょうゆうとうこつじ んたい
scapholunate ligament	舟状月状骨靱帯 しゅうじょうげつじょうこつ じんたい
scaphotriquetral ligament	舟状三角骨靱帯 しゅうじょうさんかくこつじ んたい
short radiolunate ligament	短橈骨月状骨靱帯 たんとうこつげつじょうこ つじんたい
skin ligament	皮靱帯 ひじんたい
Struthers ligament	→ligament of Struthers Struthers 靱帯
transverse carpal ligament	横手根靱帯 おうしゅこんじんたい
transverse retinacular ligament	横支靱帯 おうしじんたい
transverse superficial carpal ligament	手掌腱膜浅横靱帯 しゅしょうけんまくせんお うじんたい
triangular ligament	指三角靱帯 ゆびさんかくじんたい
triquetrohamatecapitate ligament	三角有鉤有頭骨靱帯 さんかくゆうこうゆう とうこつじんたい
triquetrohamate ligament	三角有鉤骨靱帯 さんかくゆうこうこつじんた い
triquetrum-scaploid-trapezium- trapezoid ligament	三角舟状大菱形小菱形骨靱帯 さんかく しゅうじょうだいらりょうけいしょうりょうけいこ つじんたい
ulnar collateral ligament	尺側側副靱帯 しやくそくそくふくじんたい
ulnocapitate ligament	尺骨有頭骨靱帯 しやくこつゆうとうこつじん たい
ulnocarpal ligament	尺骨手根靱帯 しやくこつしゅこんじんたい
ulnolunate ligament	尺骨月状骨靱帯 しやくこつげつじょうこつじ んたい
ulnotriquetral ligament	尺骨三角骨靱帯 しやくこつさんかくこつじん たい
vaginal ligament	→ligamentous sheath 靱帯性腱鞘



volar carpal ligament	掌側手根韌帯 しょうそくしゅこんじんたい
ligamentotaxis	韌帶性整復 じんたいせいせいふく
ligamentous syndactyly	韌帶性合指〔症〕 じんたいせいごうし〔しょう〕
ligamentous [tendon] sheath	韌帶性腱鞘 じんたいせいけんしょう
ligature suture	縫合結紮〔法〕 ほうごうけっさつ〔ほう〕
light touch test	觸覚検査 しょくかくけんさ
Limberg flap	Limberg 皮弁 リンバークヒベン
limited fasciectomy	部分的腱膜切除〔改〕 ぶぶんできけんまくせつ じょ
linear scar	線状瘢痕 せんじょうはんこん
link ligament	連鎖韌帯 れんさじんたい
link system	連鎖機構 れんさきこう
liposuction	吸引脂肪除去〔術〕 きゅういんしぼうじょきよ 〔じゅつ〕
liquid nitrogen therapy	液体窒素療法 えきたいちつそりょうほう
Lister tubercle	Lister 結節 リスターけっせつ
little finger	→small finger, S〔新〕 小指, こ指
lobster-claw hand	→cleft hand 裂手〔症〕
local anesthesia	局所麻酔〔法〕 きょくしょますい〔ほう〕
local flap	局所皮弁 きょくしょひベン
localized nodular synovitis	限局性結節性滑膜炎 げんきょくせいけっせつせ いかつまくえん
localized scleroderma	限局性強皮症 げんきょくせいきょうひしょう
locked finger	→locking finger
locking	ロッキング
locking finger	ロッキング指 ロッキングゆび
locking phenomenon	ロッキング現象 ロッキングげんしょう
long extensor	外在指伸筋 がいざいゆびしんきん
long finger	→middle finger, M〔新〕 中指, なか指
long flexor	外在指屈筋 がいざいゆびくつきん
long opponens wrist hand orthosis	長対立装具 ちょうたいりつそうぐ
long radiolunate ligament	長橈骨月状骨韌帯 ちょうとうこつげつじょうこ つじんたい
long vinculum	長腱ひも ちょうけんひも
long-arm thumb spica cast	上腕母指ギプス包帯 じょうわんぼしギプスほう たい

longitudinal arch	縦アーチ たてアーチ
longitudinal defect	縦軸欠損 たてじくけつそん
longitudinal deficiency	縦軸形成障害 たてじくけいせいしょうがい
longitudinal hypoplasia	縦軸低形成 たてじくていけいせい
loop operation	ループ手術 ループしゅじゅつ
loop suture	ループ縫合 ループほうごう
loose body	遊離体 ゆうりたい
loose joint	動揺関節 どうようかんせつ
loosening	弛み ゆるみ
lower arm	→forearm 前腕
lumbrical artery	虫様筋動脈 ちゅうようきんどうみやく
lumbrical bar	虫様筋バー ちゅうようきんバー
lumbrical canal	虫様筋管 ちゅうようきんかん
lumbrical muscle	虫様筋 ちゅうようきん
lumbrical plus	虫様筋プラス(優位) ちゅうようきんプラス(ゆうい)
lumbrical plus contracture	虫様筋プラス(優位)拘縮 ちゅうようきんプラス(ゆうい)こうしゆく
lumbrical plus finger	虫様筋プラス(優位)指 ちゅうようきんプラス(ゆうい)し
lumbrical space	虫様筋腔 ちゅうようきんくう
lumbrical tendon	虫様筋腱 ちゅうようきんけん
lunate	月状骨 げつじょうこつ
lunate implant	月状骨インプラント げつじょうこつインプラント
lunatomalacia	月状骨軟化症 げつじょうこつなんかしょう, Kienböck 病 キーンベックびょう
lunotriquetral ligament	月状三角骨靭帯 げつじょうさんかくこつじんたい
lunula	爪半月 そうはんげつ
luxation	→dislocation 脱臼
lymph node	リンパ節 リンパせつ
lymphangiography	リンパ管造影〔法〕 リンパかんぞうえい〔ほう〕
lymphangioma	リンパ管腫 リンパかんしゅ
lymphangioma circumscriptum	限局性リンパ管腫 げんきょくせいリンパかんしゅ
lymphangioplasty	リンパ管形成〔術〕 リンパかんけいせい〔じゅつ〕
lymphangitis	リンパ管炎 リンパかんえん
lymphatic anastomosis	リンパ管吻合〔術〕 リンパかんふんごう〔じゅつ〕

lymphatic drainage  
 lymphatic vessel  
 lymphedema  
 lymphedema praecox  
 lymphnode venous shunt

lymphoma

リンパ液排出 リンパえきはいしゅつ  
 リンパ管 リンパかん  
 リンパ浮腫 リンパふしゅ  
 早発性リンパ浮腫 そうはつせいリンパふしゅ  
 リンパ節静脈短絡〔術〕 リンパせつじょうみや  
 くたんらく〔じゅつ〕  
 リンパ腫 リンパしゅ

## M

M(新)

M wave

macroch(e)iria

macroductyly

macro dystrophia lipomatosa

macromelia

macronychia

Madelung's deformity

Maffucci's syndrome

magnetic resonance imaging,

MRI

major amputation

major forearm space

malformation

malignant melanoma

mallet finger (thumb)

mallet deformity

malposition

malrotation

malunion

malunited fracture

manipulative reduction

manual muscle testing, MMT

→middle finger 中指, なか指

M波 Mは

大手症 だいしゅしょう

巨指〔症〕 きよし〔しょう〕

脂肪腫性巨大〔症〕 しぼうしゅせいきよだい  
 〔しょう〕

大肢症 だいししょう

巨爪〔症〕 きよそう〔しょう〕

Madelung 変形 マーデルングへんけい

Maffucci 症候群 マフッチしょうこうぐん

磁気共鳴撮像法 じききょうめいさつぞうほう

MRI

肢切断 しせつだん

大前腕腔 だいぜんわんかう

奇形 きけい, 形態異常 けいたいじょう

悪性黒色腫 あくせいこくしよくしゅ

槌(つち)指 つちゆび(ついし)

マレット変形 マレットへんけい

不良肢位 ふりょうしい

異常回転(旋) いじょうかいてん(せん)

変形治癒 へんけいちゆ, 変形癒合 へんけいゆ  
 ごう

変形治癒骨折 へんけいちゆこっせつ

徒手整復 としゅせいふく, 用手整復 ようしゅ  
 せいふく

徒手筋力テスト としゅきんりよくテスト

manual correction	徒手矯正 としゆきようせい, 用手矯正 ようしゆきようせい
manus	手 て(しゆ)
manus cava	凹手 おうしゆ
manus plana	扁平手 へんぺいしゆ
manus valga	外反手 がいはんて(しゆ)
manus vara	内反手 ないはんて(しゆ)
many tailed tendon graft	多分割腱移植〔術〕 たぶんかつけんいしよく〔じゆつ〕
marginal excision	腫瘍辺縁部切除〔術〕 しゆようへんえんぶせつじよ〔じゆつ〕
marginal finger	辺縁指(示指小指を指す) へんえんし(ゆび)
Martin-Gruber anastomosis	Martin-Gruber 吻合 マーティン・グルーバーふんごう
mattress suture	マットレス縫合 マットレスほうごう
M〔C〕P〔旧3〕	→metacarpophalangeal, MP 中手指節(関節)
MCV	→motor nerve conduction velocity 運動神経伝導速度
medial antebrachial cutaneous nerve	内側前腕皮神経 ないそくぜんわんひしんけい
medial band	→central band 中央索
medial brachial cutaneous nerve	内側上腕皮神経 ないそくじょうわんひしんけい
medial condyle	内〔側〕顆 ない〔そく〕か
medial cutaneous nerve of the arm	内側上腕皮神経 ないそくじょうわんひしんけい
medial cutaneous nerve of the forearm	内側前腕皮神経 ないそくぜんわんひしんけい
medial epicondylectomy	上腕骨内上顆切除術 じょうわんこつないじょうかせつじよじゆつ
medial extensor band	指伸筋腱中央索 ゆびしんきんけんちゅうおうさく
medial interosseous band	骨間筋腱中央索 こつかんきんけんちゅうおうさく
median artery	正中動脈 せいちゅうどうみやく
median basilic vein	尺側正中皮静脈 しゃくそくせいちゅうひじょうみやく
median cephalic vein	橈側正中皮静脈 とうそくせいちゅうひじょうみやく

median crease	手掌正中皮線	しゅしょうせいちゆうひせん
median cubital vein	肘正中皮静脈	ちゆう(ひじ)せいちゆうひじょうみやく
median motor branch	正中神経運動枝	せいちゆうしんけいいうんどうし
median nerve	正中神経	せいちゆうしんけい
median nerve palsy	正中神経麻痺	せいちゆうしんけいまひ
megalodactyly	→macroductyly	巨指〔症〕
Meissner corpuscle	Meissner 小体	マイスナーしょうたい
melanoma	黒色腫	こくしよくしゅ
melanosis	黒皮症	こくひしょう
membranous portion [of the volar plate]	掌側板膜様部	しょうそくばんまくようぶ
Merkel corpuscle	Merkel 小体	メルケルしょうたい
mesh dermatome	網状ダーマトーム	もうじょうダーマトーム
mesh [skin] graft	網状植皮〔片〕	もうじょうしよくひ〔へん〕, メッシュ植皮
mesotenon	メゾテノン, 腱〔鞘〕間膜	けん〔しょう〕かんまく
metacarpal	1) 中手〔骨〕	ちゆうしゆ〔こつ〕=metacarpus
	2) 中手骨の	ちゆうしゆこつの
metacarpal arch	中手アーチ	ちゆうしゆアーチ, 中手弓
		しゆきゆう
metacarpal artery	中手動脈	ちゆうしゆどうみやく
metacarpal bar	中手骨バー	ちゆうしゆこつバー
metacarpal descent	中手骨頭降下	ちゆうしゆこつとうこうか
metacarpal hand	中手〔骨〕部手	ちゆうしゆ〔こつ〕ぶて, 中手残存手
		ちゆうしゆざんぞんて
metacarpal ligament	中手靭帯	ちゆうしゆじんたい
metacarpal transfer	中手骨移行〔術〕	ちゆうしゆこついこう〔じゆつ〕
metacarpomultangular joint	大菱形中手〔骨〕関節	だいらりょうけいちゆうしゆ〔こつ〕かんせつ〔母指 CM 関節〕
metacarpophalangeal, MP〔改〕	中手指節〔関節〕	ちゆうしゆしせつ
metacarpophalangeal joint, MP joint〔改〕, MPJ〔旧 3〕	中手指節〔MP〕関節	ちゆうしゆしせつ〔MP〕かんせつ
metacarpus	中手〔骨〕	ちゆうしゆ〔こつ〕
metaphysis	骨幹端	こつかんたん
microarterial anastomosis	微小動脈吻合〔術〕	びしょうどうみやくふんごう〔じゆつ〕

microbrachia	小腕症 しょうわんしょう
microcheiria	小手〔症〕 しょうしゆ〔しょう〕
microdactyly	小指〔症〕 しょうし〔しょう〕
microgeodic disease	マイクロジオディク病 マイクロジオディク びょう, 小空洞病 しょうくうどうびょう
microhand	→microcheiria 小手〔症〕
microlymphatic anastomosis	微小リンパ管吻合〔術〕 びしょうリンパかんふ んごう〔じゅつ〕
micromelia	小肢〔症〕 しょうし〔しょう〕
microneurosurgery	微小神経外科 びしょうしんけいげか
micronychia	小爪〔症〕 しょうそう〔しょう〕
microsurgery	マイクロサージャリー, 微小外科 びしょう げか
microvascular anastomosis	微小血管吻合〔術〕 びしょうけっかんふんごう 〔じゅつ〕
microvascular flap	微小血管付き〔皮〕弁 びしょうけっかんつき〔ひ〕 べん
microvascular surgery	微小血管外科 びしょうけっかんげか
microvascular transfer	微小血管移行〔術〕 びしょうけっかんいこう 〔じゅつ〕
microvenous anastomosis	微小静脈吻合〔術〕 びしょうじょうみやくふんご う〔じゅつ〕
midaxial incision(新)	軸正中切開 じくせいちゆうせつかい
midcarpal dislocation	手根中央関節脱臼 しゅこんちゆうおうかんせつ だつきゆう
midcarpal joint	手根中央関節 しゅこんちゆうおうかんせつ
middle band	→central band 中央索
middle (long) finger, M(新)	中指 ちゆうし, なか指 なかゆび
middle finger crease(旧)	→proximal interphalageal crease 近位指節 間皮線(改)
middle finger joint(旧)	→proximal interphalangeal joint, PIP joint (改) 近位指節間関節, PIP 関節
middle palmar crease(旧)	→proximal palmar crease 近位手掌皮線
middle phalanx	中節〔骨〕 ちゆうせつ〔こつ〕
midlateral incision	側正中切開 そくせいちゆうせつかい
midpalm	手掌中央 しゅしょうちゆうおう
midpalmar [fascial] space	手掌中央腔 しゅしょうちゆうおうくう

milking	ミルキング
minor causalgia	マイナーカウザルギー
minus variance (variant)	→ulnar minus variance (variant) 尺骨マインラス変異
mirror hand	かがみ(鏡)手〔症〕 かがみて〔しょう〕
misdirection	過誤支配(再生神経の) かがしはい
mitten hand	ミトン状合指〔症〕(整7) ミトンじょうごうし〔しょう〕
mitten-scoop type hand	→mitten hand
mixed nerve	混合神経 こんごうしんけい
mixed tumor	混合腫瘍 こんごうしゅよう
MMT	→manual muscle testing 徒手筋力テスト
mobility	1) 可動性 かどうせい 2) 移動性 いどうせい
mobilization	授動〔術〕 じゅうどう〔じゅつ〕
mobilization operation	授動〔手〕術 じゅうどう〔しゅ〕じゅつ
mobilization splint	授動副子 じゅうどうふくし
model〔1〕ing	型どり かたどり, 採型 さいけい
mogigraphia	書瘻 しょけい
moist dressing	湿潤ドレッシング(被覆) しつじゅんドレッシング(ひふく)
monitoring flap	モニター皮弁 モニターひべん
monoarthritis	単関節炎 たんかんせつえん
monodactyly	単指〔症〕 たんし〔しょう〕
monofilament suture	単線維縫合糸(材) たんせんいほうごうし(ざい)
monteculus	小丘 しょうきゅう
Monteggia fracture-dislocation	Monteggia 脱臼骨折 モンテギアだつきゅうこつせつ
morning stiffness	朝のこわばり あさのこわばり
mosquito clamp	モスキート鉗子 モスキートかんし
motivation	動機づけ どうきづけ
motor	運動〔性〕の うんどう〔せい〕の
motor branch	運動枝 うんどうし
motor end-plate	運動終板 うんどうしゅうばん
motor nerve	運動神経 うんどうしんけい
motor nerve conduction velocity, MCV	運動神経伝導速度 うんどうしんけいでんどうそくど

motor neuron	運動ニューロン うんどうニューロン
motor paresis	運動不全麻痺 うんどうふぜんまひ
motor point	運動点 うんどうてん
motor source	力源 りきげん
motor unit	運動単位 うんどうたんい
mouse-tooth forceps	1) 有鉤摂子 ゆうこうせつし, 有鉤ピンセット ゆうこうピンセット
	2) 有鉤鉗子 ゆうこうかんし
moving two-point discrimination, m2PD	動的二点識別 どうてきにてんしきべつ
MP	→metacarpophalangeal 中手指節〔関節〕
M〔C〕PJ〔旧3〕	→metacarpophalangeal joint, M〔C〕P joint 〔改〕, 中手指節〔MP〕関節
MRI, magnetic resonance imaging	磁気共鳴撮像法 じききょうめいさつぞうほう
mucoïd cyst	類粘液嚢腫 るいねんえきのうしゅ
mucous cyst	粘液嚢腫 ねんえきのうしゅ
muff flap	マフ皮弁 マフひべん
multiple delay procedure	多数回遷延手術〔法〕 たすうかいせんえんしゅ じゅつ〔ほう〕
multiple Z-plasty	多〔数〕Z形成〔術〕 た〔すう〕Zけいせい〔じゅつ〕
muscle atrophy	筋萎縮 きんいしゆく
muscle belly	筋腹 きんぷく
muscle biopsy	筋生検〔術〕 きんせいけん〔じゅつ〕
muscle contracture	筋拘縮〔症〕 きんこうしゆく〔しょう〕
muscle exercise	筋訓練 きんくんれん
muscle fiber	筋線維 きんせんい
muscle flap	筋弁 きんべん
muscle gelling	筋硬症 きんこうしょう
muscle graft	筋移植〔片〕 きんいしょく〔へん〕
muscle imbalance	筋力不均衡 きんりよくふきんこう
muscle insertion	筋停止〔部〕 きんていし〔ぶ〕, 筋付着〔部〕 き んふちやく〔ぶ〕
muscle origin	筋起始〔部〕 きんぎし〔ぶ〕
muscle pedicle bone graft	筋茎付き骨移植 きんけいつきこついしょく
muscle release operation	筋解離術 きんかいりじゅつ
muscle rupture	筋断裂 きんだんれつ



muscle sliding	筋移動〔術〕 きんいどう〔じゅつ〕, 筋スライド〔法〕 きんスライド〔ほう〕
muscle spasm	筋〔肉〕痙攣 きん〔にく〕けいれん
muscle spindle	筋紡錘 きんぼうすい
muscle strengthening exercise	筋力増強訓練 きんりよくぞうきょうくんれん, 筋〔力〕強化訓練 きん〔りよく〕きょうかくんれん
muscle tonus	筋緊張 きんきんちよう
muscle transfer	筋移行〔術〕 きんいこう〔じゅつ〕
muscle weakness	筋力低下 きんりよくていか
muscular contracture	筋〔性〕拘縮 きん〔せい〕こうしゆく
muscular dystrophy	筋ジストロフィー (異栄養症) きんジストロフィー (いえいようしょう)
musculocutaneous flap	筋皮弁 きんひべん
musculocutaneous nerve	筋皮神経 きんびしんけい
musculofascial flap	筋筋膜弁 きんきんまくべん
musculoskeletal flap	筋骨弁 きんこつべん
musculotendinous junction	筋腱移行〔部〕 きんけんいこう〔ぶ〕
mutilated hand	重度損傷手 じゅうどそんしょうて
myalgia	筋肉痛 きんにくつう
myasthenia gravis	重症筋無力症 じゅうしょうきんむりよくしょう
myectomy	筋切除〔術〕 きんせつじよ〔じゅつ〕
myelin sheath	髓鞘 ずいしょう
myelinated nerve fiber	有髓神経線維 ゆうずいしんけいせんい
myocutaneous flap	→musculocutaneous flap 筋皮弁
myodesis	筋固定〔術〕 きんこてい〔じゅつ〕
myofibril	筋原線維 きんげんせんい
myofibroblast	筋線維芽細胞 きんせんいがかいぼう
myogenic	筋〔原〕性〔の〕 きん〔げん〕せい〔の〕
myolysis	筋融解 きんゆうかい
myonecrosis	筋壊死 きんえし
myopathy	ミオパチー, 筋障害 きんしょうがい
myoplastic stump	筋形成断端 きんけいせいだんたん
myorrhaphy	筋縫合〔術〕 きんほうごう〔じゅつ〕
myositis	筋炎 きんえん
myositis ossificans	骨化性筋炎 こつかせいきんえん
myostatic contracture	筋短縮性拘縮 きんたんしゆくせいこうしゆく
myotomy	筋切り〔術〕 きんぎり〔じゅつ〕

## N

## nail

common nail  
finger nail  
incurvated nail  
ingrown nail  
pincer nail  
split nail  
spoon nail  
toenail

## nail bed

## nail body

## nail defect

## nail deformity

## nail fold

## nail graft

## nail groove

## nail matrix

## nail palm distance, NPD

## nail plate

## nail prosthesis

## nail root

## nail traction

## nail wall

## nail-patella dysplasia

## natatory ligament

## navicular bone [of the hand]

## NCV

## nerve

afferent fiber (nerve)

anterior interosseous nerve

autonomic nerve

爪 つめ, 釘 くぎ

共有爪 きょうゆうそう

[指の]爪 [ゆびの]つめ

巻き爪 まきづめ

陥入爪 かにゆうそう(つめ)

巻き爪 まきづめ

割れ爪 われづめ, 分裂爪 ぶんれつづめ

スプーン状爪 スプーンじょうづめ

趾(足指)の爪 あしゆびのつめ

→sterile matrix 爪床

→nail plate 爪甲〔体〕

爪欠損 つめけつそん

爪変形 つめへんけい

爪郭 そうかく

爪移植〔片〕 つめいしょく〔へん〕

爪溝(洞) そうこう(どう)

→germinal matrix 爪母

爪手掌間距離 そうしゅしょうかんきより

爪甲〔体〕 そうこう〔たい〕

義爪 ぎそう, 人工爪 じんこうつめ

爪根 そうこん

爪牽引〔法〕 つめけんいん〔ほう〕

→nail fold 爪郭

爪膝蓋骨異形成症 つめ(そう)しつがいこついけいせいししょう

みずかき靭帯 みずかきじんたい, 指間靭帯  
しかんじんたい

→scaphoid [bone] 舟状骨

→nerve conduction velocity 神経伝導速度  
神経 しんけい

求心性線維(神経) きゅうしんせいせんい(しんけい)

前骨間神経 ぜんこつかんしんけい

自律神経 じりつしんけい

axillary nerve	腋窩神経 えきかしんけい
centrifugal nerve	→efferent fiber (nerve) 遠心性線維(神経)
centripetal nerve	→afferent fiber (nerve) 求心性線維(神経)
common digital nerve	総指神経 そうし(ゆび)しんけい
cutaneous nerve	皮神経 ひしんけい
deep branch of the ulnar nerve	尺骨神経深枝 しやっこつしんけいしんし
digital nerve	指神経 ゆび(し)しんけい
dorsal interosseous nerve	→posterior interosseous nerve 後骨間神経
efferent fiber (nerve)	遠心性線維(神経) えんしんせいせんい(しんけい)
lateral antebrachial cutaneous nerve	外側前腕皮神経 がいそくぜんわんひしんけい
medial antebrachial cutaneous nerve	内側前腕皮神経 ないそくぜんわんひしんけい
median nerve	正中神経 せいちゆうしんけい
mixed nerve	混合神経 こんごうしんけい
motor nerve	運動神経 うんどうしんけい
musculocutaneous nerve	筋皮神経 きんぴしんけい
palmar interosseous nerve	→anterior interosseous nerve 前骨間神経
parasympathetic nerve	副交感神経 ふくこうかんしんけい
peripheral nerve	末梢神経 まつしょうしんけい
pilomotor nerve	立毛神経 りつもうしんけい
posterior antebrachial cutaneous nerve	後前腕皮神経 こうぜんわんひしんけい
posterior interosseous nerve	後骨間神経 こうこつかんしんけい
proper digital nerve	固有指神経 こゆうゆびしんけい
radial nerve	橈骨神経 とうこつしんけい
recurrent branch of the median nerve	正中神経反回枝 せいちゆうしんけいはんかいし
sensory nerve	感覚神経(改) かんかくしんけい
somatic nerve	体神経 たいしんけい
sudomotor nerve	発汗神経 はつかんしんけい
sympathetic nerve	交感神経 こうかんしんけい
thenar branch of the median nerve	→recurrent branch of the median nerve 正中神経反回枝
ulnar nerve	尺骨神経 しやっこつしんけい

unmyelinated nerve	無髄神経 むずいしんけい
vasodilator nerve	血管拡張神経 けっかんかくちようしんけい
vasomotor nerve	血管運動神経 けっかんうんどうしんけい
nerve action potential	神経活動電位 しんけいかつどうでんい
nerve block	伝達麻酔〔法〕 でんたつますい〔ほう〕, 神経ブロック しんけいブロック
nerve branch	神経枝 しんけいし
nerve conduction velocity, NCV	神経伝導速度 しんけいでんどうそくど
nerve decompression	神経除圧〔術〕 しんけいじょあつ〔じゆつ〕
nerve degeneration	神経変性 しんけいへんせい
nerve ending	神経終末 しんけいしゆうまつ
nerve entrapment	神経絞扼 しんけいこうやく
nerve fiber	神経線維 しんけいせんい
nerve graft	神経移植〔片, 術〕 しんけいいいしょく〔へん, じゆつ〕
nerve growth factor	神経成長因子 しんけいせいちよういんし
nerve laceration	神経断裂〔開放創による〕 しんけいだんれつ
nerve regeneration	神経再生 しんけいさいせい
nerve repair	神経修復 しんけいしゆうふく
nerve root	神経根 しんけいこん
[nerve] root avulsion	〔神経〕根引き抜き 〔しんけい〕こんひきぬき
nerve root compression	神経根圧迫 しんけいこんあつぱく
nerve sheath	→epineurium 神経上膜
nerve suture	神経縫合〔術〕 しんけいほうごう〔じゆつ〕
nerve transfer	神経移行〔術〕 しんけいこう〔じゆつ〕
nerve transposition	神経移動〔所〕〔術〕 しんけいどう〔しょ〕〔じゆつ〕
nerve trunk	神経幹 しんけいかん
nerve-vessel (neurovascular, N-V) sheath	神経血管鞘 しんけいけっかんしょう
neuralgia	神経痛 しんけいつう
neuralgia amyotrophy	神経痛性筋萎縮〔症〕 しんけいつうせいぎんいしゆく〔しょう〕
neurapraxia	ニューラプラキシア, 一過性神経伝導障害 いっかせいしんけいでんどうしょうがい
neurectomy	神経切除〔術〕 しんけいせつじよ〔じゆつ〕
neurilemma	神経線維鞘 しんけいせんいしょう, Schwann鞘 シュワンしょう

neurilem〔m〕oma	神経鞘腫 しんけいしょうしゅ
neurinoma	→neurilem〔m〕oma, schwannoma
neuritis	神経炎 しんけいえん
neurofibril	神経原線維 しんけいげんせんい
neurofibroma	神経線維腫 しんけいせんいしゅ
neurofibromatosis	神経線維腫症 しんけいせんいしゅしょう
neurography	神経造影〔法〕 しんけいぞうえい〔ほう〕
neurolysis	神経剥離〔術〕 しんけいはくり〔じゅつ〕
neuroma	神経腫 しんけいしゅ
neuromuscular junction	神経筋結合〔部〕 しんけいきんけつごう〔ぶ〕
neuromuscular unit	神経筋単位 しんけいきんたんい
neuron	ニューロン
neuropathy	ニューロパシー, 神経障害 しんけいしょうがい
neuroplasty	神経形成〔術〕 しんけいけいせい〔じゅつ〕
neurorrhaphy	神経縫合〔術〕 しんけいほうごう〔じゅつ〕
neurosensory〔skin〕flap	感(知)覚神経〔付き〕皮弁 かん(ち)かくしんけい い〔つき〕ひべん
neurosurgery	神経外科〔学〕 しんけいげか〔がく〕
neurotization	神経植え込み〔術〕 しんけいうえこみ〔じゅつ〕
neurotmesis	ニューロトメシス, 神経断裂 しんけいだんれつ
neurotomy	神経切離〔術〕 しんけいせつり〔じゅつ〕
neurovascular bundle	神経血管束 しんけいけっかんそく
neurovascular compression syndrome	神経血管圧迫症候群 しんけいけっかんあつぱく しょうこうぐん
neurovascular dystrophy	神経血管ジストロフィー しんけいけっかんジ ストロフィー
neurovascular flap	神経血管弁 しんけいけっかんべん
neurovascular island flap	神経血管付き島状皮弁 しんけいけっかんつき とうじょうひべん
neurovascular island graft	神経血管付き島状移植 しんけいけっかんつき とうじょういしょく
neurovascular pedicle	神経血管茎(柄) しんけいけっかんけい(へい)
neurovascular pedicle graft	神経血管茎(柄)付き移植〔片〕 しんけいけっ かんけい(へい)つきいしょく〔へん〕
neurovascular sheath	神経血管鞘 しんけいけっかんしょう
neurovascular skin bridge	神経血管付き架橋皮膚移植 しんけいけっかん つきかきょうひいしょく

neurovascular skin flap	神経血管皮弁 しんけいけっかんひべん
neutral position	中間位 ちゅうかんい, 中立位 ちゅうりつゐ
night splint	夜間〔用〕副子 やかん〔よう〕ふくし
no man's land	ノーマンズランド
no reperfusion phenomenon	非還流現象 ひかんにりゅうげんしょう
node	結節 けっせつ, 節 せつ
nodular tenosynovitis	結節性腱鞘炎 けっせつせいけんしょうえん
nonabsorbable suture	非吸収性縫合糸(材) ひきゅうしゅうせいほうごうし(ざい)
non-hair-bearing area	無毛領域 むもうりょういき
non-marginal (border) finger	非辺縁指(中環指を指す) ひへんえんし(ゆび)
nonunion	骨癒合不全 こつゆごうふぜん
NPD	→nail palm distance 爪手掌間距離
nubbin	まめ指 まめゆび, 痕跡指 こんせきし
nutrient vessel	栄養血管 えいようけっかん
nylon suture	ナイロン〔縫合〕糸 ナイロン〔ほうごう〕し

## O

OA, osteoarthritis, osteoarthrosis	骨関節症 こつかんせつしょう, 変形性関節症 へんけいせいかんせつしょう
oblique cord	→oblique retinacular ligament 斜支靱帯
oblique fracture	斜骨折 しゃこっせつ
oblique head of adductor pollicis	母指内転筋斜頭 ぼしないてんきんしゃとう
oblique retinacular ligament	斜支靱帯 しゃしじんたい
obstetric〔al〕 palsy	→birth palsy 分娩麻痺
occlusion	閉塞 へいそく
occult fracture	不顕性骨折 ふけんせいこっせつ
occupational therapist, OT	作業療法士 さぎょうりょうほうし
occupational therapy, OT	作業療法 さぎょうりょうほう
OCD(旧 3)	→osteochondritis dissecans 離断性骨軟骨 炎
OCTR(旧 3)	→open carpal tunnel release 直視下手根管 開放術
oculodentodigital dysplasia	眼歯指異形成〔症〕 がんししいけいせい〔しょう〕
ODM	→opponens digiti minimi 小指対立筋

olecranon	肘頭 ちゅうとう
oligodactyly	乏指〔症〕 ぼうし〔しょう〕
Ollier's disease	Ollier 病 オリエびょう, 内軟骨腫症 ないなんこつしゅしょう
onlay graft	上のせ移植 うわのせいしょく
on-top plasty	オントップ形成〔術〕 オントップけいせい〔じゅつ〕
onychauxis	巨爪〔症〕 きょそう〔しょう〕
onychectomy	爪切除〔術〕 つめせつじょ〔じゅつ〕
onychia	爪炎 そうえん
onychia periungualis	爪周囲炎 つめしゅういえん
onychoclasia	爪破損 つめはそん
onychocryptosis	陥入爪 かにんゆうそう(つめ)→ingrown nail
onychogryp(h)osis	爪曲り症 つめまがりしょう
onycholysis	爪剥離〔症〕 そうはくり〔しょう〕
onychomadesis	爪脱落〔症〕 そうだつらく〔しょう〕
onycho-osteodysplasia	→nail-patella dysplasia 爪膝蓋骨異形成症
onychotomy	爪切開〔術〕 つめせつかい〔じゅつ〕
OP	→opponens pollicis 母指対立筋
open amputation	開放切断〔術〕 かいほうせつだん〔じゅつ〕
open biopsy	切開生検〔術〕 せつかいせいけん〔じゅつ〕
open carpal tunnel release, OCTR(旧 3)	直視下手根管開放術 ちよくしかしゅこんかんかいほうじゅつ
open dislocation	開放脱臼 かいほうだつきゅう
open fracture	開放骨折 かいほうこつせつ
open reduction	観血的整復〔術〕 かんけつてきせいふく〔じゅつ〕
open treatment	開放療法 かいほうりょうほう
open wedge osteotomy	くさび開き骨切り術 くさびびらきこつぎりじゅつ
open wound	開放創 かいほうそう
opera-glass hand	オペラグラス手 オペラグラスて
opponens digiti minimi, ODM, ODQ(旧 3)	小指対立筋 しょうしたいらつきん
opponensplasty	対立機能再建〔術〕 たいりつきのうざいけん〔じゅつ〕
opponens pollicis, OP	母指対立筋 ぼしたいらつきん
opponens splint	対立副子 たいりつふくし
opponoplasty	→opponensplasty 対立機能再建〔術〕

opposition	対立〔位〕 たいりつ〔い〕, 対立運動 たいりつう んどう
oro-digito-facial syndrome	口指顔面症候群 くちゆびがめんしょうこうぐん
orthosis	装具 そうぐ
orthotics	装具学 そうぐがく
oscillating bone saw	振動骨鋸 しんどうこつきよ
osseous flap	骨弁 こつべん
osseous syndactyly	骨性合指〔症〕 こつせいごうし〔しょう〕
ossification	骨化 こつか
ost〔e〕itis	骨炎 こつえん
ostectomy	骨切除〔術〕 こつせつじょ〔じゅつ〕
osteoarthritis, OA	骨関節症 こつかんせつしょう, 変形性関節症 へんけいせいかんせつしょう
osteoarthrosis, OA	骨関節症 こつかんせつしょう, 変形性関節症 へんけいせいかんせつしょう
osteoarticular graft	骨関節移植 こつかんせついしょく
osteochondral fracture	骨軟骨骨折 こつなんこつこつせつ
osteochondral graft	骨軟骨移植 こつなんこついしょく
osteochondritis dissecans	離断性骨軟骨炎 りだんせいこつなんこつえん
osteochondroma	骨軟骨腫 こつなんこつしゅ
osteocutaneous flap	骨〔付き〕皮弁 こつ〔つき〕ひべん
osteofibrous sheath	骨線維性腱鞘 こつせんいせいけんしょう
osteogenesis	骨形成 こつけいせい
osteoid osteoma	類骨骨腫 るいこつこつしゅ
osteolysis	骨溶解 こつようかい
osteoma	骨腫 こつしゅ
osteomyelitis	骨髓炎 こつずいえん
osteomyocutaneous flap	筋骨皮弁 きんこつひべん
osteonecrosis	骨壊死 こつえし
osteo-onycho-dysostosis	骨爪異骨症 こつつめ(そう)いこつしょう, 骨爪 異形成〔症〕 こつつめ(そう)いけいせい〔しょう〕
(nail-patella dysplasia)	
osteo-onycho-dysplasia	→osteo-onycho-dysostosis
osteoperiosteal graft	骨膜付き骨移植〔片〕 こつまくつきこついしょく 〔へん〕
osteophyte	骨棘 こつきよく
osteoplastic elongation	骨形成的延長 こつけいせいてきえんちょう
osteosynthesis	骨接合〔術〕 こつせつごう〔じゅつ〕



**osteotomy**

angulation osteotomy  
 ball-and-socket osteotomy  
 barrel vault osteotomy

chevron osteotomy

closed (closing) wedge osteotomy

open wedge osteotomy

rotation〔al〕 osteotomy

valgus osteotomy

varus osteotomy

wedge osteotomy

骨切り術 こつきりじゅつ

角状骨切り術 かくじょうこつきりじゅつ

球状骨切り〔術〕 きゅうじょうこつきり〔じゅつ〕

ドーム状(型)骨切り〔術〕(半円筒状骨切り術(整7)) ドームじょう(かた)こつきり〔じゅつ〕(はんえんとうじょうこつきりじゅつ)

シェヴロン型骨切り術 シェヴロンがたこつきりじゅつ, 山型骨切り術 やまがたこつきりじゅつ

くさび閉じ骨切り術 くさびとじこつきりじゅつ

くさび開き骨切り術 くさびひらきこつきりじゅつ

回旋骨切り術 かいせんこつきりじゅつ

外反骨切り術 がいはんこつきりじゅつ

内反骨切り術 ないはんこつきりじゅつ

くさび骨切り術 くさびこつきりじゅつ, 楔状骨切り術(旧3) けつ(せつ)じょうこつきりじゅつ

**OT**

→occupational therapist 作業療法士,

occupational therapy 作業療法

アウトリガー(張り出し支柱の)

過矯正 かきょうせい

過成長 かせいちょう

→cross〔ed〕 finger 交差指

使いすぎ症候群 つかいすぎしょうこうぐん

**outtrigger****overcorrection****overgrowth****overlapping finger****overuse syndrome****P****pachydactyly****pachydermoperiostosis****pain**

burning pain

dull pain

phantom〔limb〕 pain

prick pain

指肥厚〔症〕 ゆびひこう〔しょう〕

皮膚骨膜肥厚症 ひふこつまくひこうしょう

疼痛 とうつう

灼熱痛 しゃくねつつう

鈍痛 どんつう

幻肢痛 げんしつう

刺痛 しつう

pulsating pain	拍動痛 はくどうつう, ずぎずき痛 ずぎずきつう
radiating pain	放散痛 ほうさんつう
referred pain	関連痛 かんれんつう
sharp pain	鋭痛 えいつう
pain sensation	痛覚 つうかく
paint gun injury	塗装ガン損傷 とそうガンそんしょう
palliative treatment	姑息的療法 こそくてきりょうほう, 待機的療法 たいきてきりょうほう
palm	手掌 しゅしょう
palm print	掌紋 しょうもん
palmar (volar)	1) 手掌の しゅしょうの 2) 掌側の しょうそくの
palmar abduction	掌側外転(母指の) しょうそくがいてん
palmar accessory ligament	掌側副靭帯 しょうそくふくじんたい
palmar adduction	掌側内転(母指の場合) しょうそくないてん
palmar aponeurosis	手掌腱膜 しゅしょうけんまく
palmar arch	手掌アーチ しゅしょうアーチ
palmar carpal arch	掌側手根アーチ しょうそくしゅこんアーチ
palmar carpal branch	掌側手根枝 しょうそくしゅこんし
palmar carpal groove	掌側手根溝 しょうそくしゅこんこう
palmar carpal ligament	掌側手根靭帯 しょうそくしゅこんじんたい
palmar carpometacarpal ligament	掌側手根中手靭帯 しょうそくしゅこんちゅうしゅじんたい
palmar concavity (hollow)	手掌陥凹 しゅしょうかんおう
palmar crease	手掌皮線 しゅしょうひせん
palmar cutaneous branch	掌側皮神経枝 しょうそくひしんけいし
palmar digital crease(改)	手掌指皮線(改) しゅしょうゆびひせん
palmar digital crease of the thumb(改)	母指手掌指皮線(改) ぼししゅしょうゆびひせん
palmar fascia	→palmar aponeurosis 手掌腱膜
palmar fibromatosis	→Dupuytren's contracture Dupuytren 拘縮
palmar flap	手掌皮弁 しゅしょうひべん
palmar flexion	掌屈 しょうくつ
palmar intercarpal ligament	掌側手根間靭帯 しょうそくしゅこんかんじんたい
palmar interosseous artery	→anterior interosseous artery 前骨間動脈

<b>palmar interosseous ligament</b>	掌側手根骨間靱帯 しょうそくしゅこんこつかんじんたい
<b>palmar interosseous (PI) muscle</b>	掌側骨間筋 しょうそくこつかんきん
<b>palmar interosseous nerve</b>	→anterior interosseous nerve 前骨間神経
<b>palmar interosseous nerve palsy</b>	→anterior interosseous nerve palsy 前骨間神経麻痺
<b>palmar interosseous nerve syndrome</b>	→anterior interosseous nerve syndrome 前骨間神経症候群
<b>palmar lunotriquetral ligament</b>	掌側月状三角骨靱帯 しょうそくげつじょうさんかくこつじんたい
<b>palmar metacarpal artery</b>	掌側中手動脈 しょうそくちゅうしゅどうみやく
<b>palmar metacarpal ligament</b>	掌側中手靱帯 しょうそくちゅうしゅじんたい
<b>palmar pinch</b>	→pulp pinch 指腹つまみ
<b>palmar plate</b>	掌側板 しょうそくばん
<b>palmar plate arthroplasty</b>	掌側板関節形成〔術〕 しょうそくばんかんせつけいせい〔じゅつ〕
<b>palmar radiocarpal ligament</b>	掌側橈骨手根靱帯 しょうそくとうこつしゅこんじんたい
<b>palmar rotational instability</b>	掌側回旋不安定性(症) しょうそくかいせんふあんていせい(しょう)
<b>palmar scapholunate ligament</b>	掌側舟状月状骨靱帯 しょうそくしゅうじょうげつじょうこつじんたい
<b>palmar shelf arthroplasty</b>	手関節掌側棚形成〔術〕 て(しゅ)かんせつしょうそくたなけいせい〔じゅつ〕
<b>palmar surface</b>	掌〔側〕面 しょう〔そく〕めん
<b>palmar tactile surface</b>	掌側触覚面 しょうそくしよつかくめん
<b>palmar tilt</b>	〔橈骨遠位端〕掌側傾斜 〔とうこつえんいたん〕しょうそくけいしゃ
<b>palmar transverse interosseous ligament</b>	掌側横骨間靱帯 しょうそくおうこつかんじんたい
<b>palmar ulnar recurrent artery</b>	掌側尺骨反回動脈 しょうそくしゃっこつはんかいどうみやく
<b>palmaris brevis, PB</b>	短掌筋 たんしょうきん
<b>palmaris longus [tendon], PL</b>	長掌筋〔腱〕 ちょうしょうきん〔けん〕
<b>palmophalangeal crease(旧 3)</b>	手掌指節皮線(旧 3)→palmar digital crease 手掌指皮線(改)

<b>palmophalangeal crease of the thumb</b> (旧 3)	母指手掌指節皮線(旧 3)→palmar digital crease of the thumb 母指手掌指皮線(改)
<b>palsy</b>	麻痺 まひ
anterior interosseous nerve palsy	前骨間神経麻痺 ぜんこつかんしんけいまひ
birth palsy	分娩麻痺 ぶんべんまひ
brachial [plexus] palsy	腕神経叢麻痺 わんしんけいそうまひ
cerebral palsy, CP	脳性麻痺 のうせいまひ
cyclist's palsy	自転車麻痺 じてんしゃまひ
delayed (tardy) palsy	遅発性麻痺 ちはつせいまひ
flaccid palsy (paralysis)	弛緩〔性〕麻痺 しかん〔せい〕まひ
obstetric[al] palsy	→birth palsy 分娩麻痺
palmar interosseous nerve palsy	→anterior interosseous nerve palsy 前骨間神経麻痺
rucksack palsy	リュックサック麻痺 リュックサックまひ
spastic palsy (paralysis)	痙性麻痺 けいせいまひ
<b>panaritium</b>	ひょう(癬)疽 ひょうそ→felon, whitlow
<b>pancytopenia-dysmelia syndrome</b>	汎血球減少肢形成異常症候群 はんけつきゅううげんしょうしけいせいいじょうしょうこうぐん, Fanconi 症候群 ファンコニしょうこうぐん
<b>Panner's disease</b>	Panner 病 パンナーびょう
<b>paradoxical phenomenon</b>	奇異現象 きいげんしょう
<b>paraffin bath</b>	パラフィン浴 パラフィンよく
<b>paralysis</b>	麻痺 まひ
<b>paralytic contracture</b>	麻痺性拘縮 まひせいこうしゆく
<b>parasympathetic nerve</b>	副交感神経 ふくこうかんしんけい
<b>paratenon</b>	パラテノン, 腱傍組織 けんぼうそしき
<b>paratrapezium</b>	副大菱形骨 ふくだいりょうけいこつ
<b>paresthesia</b>	錯感覚 さくかんかく, 自発性感(知)覚異常(旧 3) じはつせいかん(ち)かくいじょう
<b>paresis</b>	不全麻痺 ふぜんまひ
<b>Parona's space</b>	Parona 腔 パロナくう, 大前腕腔 だいぜんわんくう
<b>paronychia</b>	爪周囲炎 つめしゅういえん
<b>paronychium</b>	爪側部 そうそくぶ
<b>partial ankylosis</b>	不全強直 ふぜんきょうちよく

partial wrist fusion	手関節部分固定〔術〕 てかんせつぶぶんこてい 〔じゅつ〕
passive exercise	他動運動訓練 たどううんどうくんれん
passive movement	他動運動 たどううんどう
patch graft	パッチ植皮 パッチしよくひ, 切りばり植皮 きりばりしよくひ
patella cubiti	肘蓋骨 ちゅうがいこつ
patency test	開存試験 かいぞんしけん
pathologic〔al〕 dislocation	病的脱臼 びょうてきだつきゅう
pathologic〔al〕 fracture	病的骨折 びょうてきこっせつ
PB	→palmaris brevis 短掌筋
pectoralis major musculo (myo)-cutaneous flap	大胸筋皮弁 だいきょうきんひべん
pedicle graft	有茎移植 ゆうけいいいしよく
pedicle〔skin〕 flap	有茎皮弁 ゆうけいひべん
perception(改)	知覚
percutaneous approach	経皮アプローチ けいひアプローチ
perfect O	パーフェクトO パーフェクトオー
perforating fibers	→Sharpey fiber Sharpey 線維
perforating vessel	穿通血管 せんつうけつかん
perforator	穿通枝 せんつうし, 穿孔器 せんこうき
perfusion	〔局所〕灌流 〔きょくしょ〕かんりゅう
perichondrium	軟骨膜 なんこつまく
perichondritis	軟骨膜炎 なんこつまくえん
perilunar(perilunate) dislocation	月状骨周囲脱臼 げつじょうこつしゅういだつ きゅう
perimysium	筋周膜 きんしゅうまく
perineur〔i〕al	神経周囲の しんけいしゅういの
perineur〔i〕al suture	神経周膜縫合 しんけいしゅうまくほうごう
perineurium	神経周膜 しんけいしゅうまく
perionychium	爪郭 そうかく→nail fold, nail wall
periosteal elevator	骨膜起子 こつまくきし, エレバ〔トリウム〕
periosteal flap	骨膜弁 こつまくべん
periosteum	骨膜 こつまく
peripheral nerve	末梢神経 まつしょうしんけい
peritendineum	腱周膜 けんしゅうまく
peritendinitis	1) 腱周囲炎 けんしゅういえん

peritendinous cutaneous fiber	2) 腱鞘〔滑膜〕炎 けんしょう〔かつまく〕えん
peritenon(旧3)	腱周囲皮膚線維 けんしゅういひふせんい
	外腱鞘 がいけんしょう→腱鞘 tendon sheath
perniosis	凍瘡 とうそう→chiblain
perodactyly	指先天異常 ゆびせんてんいじょう
peromelia	四肢重度先天異常 ししじゅうどせんてんいじょう
phalangeal	指節骨の しせつこつ
phalangeal bone	指節骨 しせつこつ
phalangectomy	指節骨切除〔術〕 しせつこつせつじょ〔じゅつ〕
phalangitis	指骨炎 しこつえん
phalangism	癒合指節 ゆごうしせつ
phalangization	指節化〔術〕 しせつか〔じゅつ〕
phalanx	1) 指節 しせつ
	2) 指骨 しこつ
Phalen's test	Phalen テスト ファレンテスト
phantom limb	幻覚肢 げんかくし
phantom [limb] pain	幻肢痛 げんしつう
phlebitis	静脈炎 じょうみやくえん
phlebogram	静脈〔造影〕図 じょうみやく〔ぞうえい〕ず
phlebography	静脈造影〔法〕 じょうみやくぞうえい〔ほう〕
phlebolith	静脈石 じょうみやくせき
phocomelia	フォコメリー, あざらし肢症 あざらしししょう
physical therapist, PT	理学療法士 りがくりょうほうし
physical therapy, PT	理学療法 りがくりょうほう
physiotherapy, PT	→physical therapy
physis	→growth plate 成長軟骨板(帯)
PI muscle	→palmar interosseous muscle 掌側骨間筋
piano key sign	ピアノキーサイン
pick-up (picking up) test	つまみあげ検査 つまみあげけんさ
pill-roller hand	→windmill-vane hand 風車翼〔状〕手
pilomotor nerve	立毛神経 りつもうしんけい
pin prick test	針刺し〔痛覚〕テスト はりさし〔つうかく〕テスト
pin tract (track) infection	ピン孔感染 ピンこうかんせん
pincer nail	巻き爪 まきづめ
pinch	つまみ
chuck pinch	三指つまみ さんしつまみ

key pinch	鍵つまみ かぎつまみ→side pinch
lateral pinch	→side pinch
palmar pinch	→pulp pinch
pulp pinch	指腹つまみ しふくつまみ
pulp-to-pulp pinch	指腹つまみ しふくつまみ
side pinch	側方つまみ そくほうつまみ, 横つまみ よこつまみ
tip pinch	指尖つまみ しせんつまみ
three point pinch	→chuck pinch 三指つまみ
three-digit pinch	→chuck pinch
<b>pinning</b>	1) 鋼線(釘) 刺入 こうせん(くぎ) しにゆう
	2) 鋼線(釘) 固定 こうせん(くぎ) こてい
<b>PIP</b>	→proximal interphalangeal 近位指節間(関節)
<b>PIPJ(旧 3)</b>	→proximal interphalangeal joint, PIP joint (改) 近位指節間関節
<b>pisiform (bone)</b>	豆状骨 とう(ず)じょうこつ
<b>pisiform hamate ligament</b>	→pisohamate ligament
<b>pisohamate ligament</b>	豆状有鉤骨靱帯 とうじょうゆうこうこつじんたい
<b>pivot-shift test</b>	軸移動テスト じくいどうテスト
<b>PL</b>	→palmaris longus 長掌筋[腱]
<b>plantaris tendon</b>	足底筋腱 そくていきんけん
<b>plaster</b>	ギプス
<b>plaster bandage</b>	ギプス包帯 ギプスほうたい
<b>plaster cast</b>	ギプス包帯 ギプスほうたい
<b>plaster of Paris</b>	→plaster
<b>plaster slab</b>	ギプス殻 ギプスかく, ギプスシーネ
<b>plaster splint</b>	ギプス副子 ギプスふくし
<b>plastic bowing deformity</b>	塑性弯曲変形 そせいわんきょくへんけい
<b>plastic bowing fracture</b>	塑性弯曲骨折(整7) そせいわんきょくこつせつ
<b>plastic orthosis</b>	プラスチック装具 プラスチックそうぐ
<b>plastic surgery</b>	形成外科[学] けいせいげか[がく]
<b>plasty</b>	形成[術] けいせい[じゆつ]
amputation stump plasty	断端形成[術] だんたんけいせい[じゆつ]
four-flap Z-plasty	四弁 Z 形成[術] よんべん Z けいせい[じゆつ]
on-top plasty	オントップ形成[術] オントップけいせい [じゆつ]

opponensplasty	対立機能再建〔術〕 たいりつきのうさいけん〔じゅつ〕
opponoplasty	→opponensplasty
tendon plasty	→tenoplasty
tenoplasty	腱形成〔術〕 けんけいせい〔じゅつ〕
Y-V plasty	Y-V 形成術 Y-V けいせいじゅつ
Z-plasty	Z 形成〔術〕 Z けいせい〔じゅつ〕
<b>plethysmography</b>	指尖容積脈波 しせんようせきみやくは
<b>plexus [brachial] block</b>	腕神経叢ブロック わんしんけいそうブロック
<b>plexus brachialis</b>	腕神経叢 わんしんけいそう
<b>plexus palsy</b>	神経叢麻痺 しんけいそうまひ
<b>plexus paralysis</b>	→plexus palsy
<b>plication</b>	ひだ形成〔術〕 ひだけいせい〔じゅつ〕, ひだ付け短縮〔術〕 ひだつけたんしゆく〔じゅつ〕
<b>plus variance (variant)</b>	→ulnar plus variance (variant) 尺骨プラス変異
<b>pneumatic splint</b>	空気副子 くうきふくし
<b>pneumatic tourniquet</b>	1) 空気止血帯 くうきしけつたい 2) 駆血帯 くけつたい
<b>pocket-type flap</b>	ポケット型皮弁〔術〕 ポケットがたひべん〔じゅつ〕
<b>Poirier space</b>	Poirier 腔 ポワリエウ
<b>Poland syndactyly</b>	Poland 合指症 ポーランドごうししょう
<b>Poland's syndrome</b>	Poland 症候群 ポーランドしょうこうぐん
<b>pollex</b>	→thumb 母指
<b>pollex extensus</b>	過伸展母指 かしんでんぼし
<b>pollex flexus</b>	屈曲母指 くつきよくぼし
<b>pollex rigidus</b>	強剛母指 きょうごうぼし
<b>pollex valgus</b>	外反母指 がいはんぼし
<b>pollex varus</b>	内反母指 ないはんぼし
<b>pollicis proprius artery</b>	→princeps pollicis artery 母指主動脈
<b>pollicization</b>	母指化〔術〕 ぼしか〔じゅつ〕
<b>polydactyly (ism)</b>	多指〔症〕 たし〔しょう〕
<b>polymelia</b>	多肢症 たししょう
<b>polyonychia</b>	多爪〔症〕 たそう〔しょう〕
<b>polyphalangism</b>	→hyperphalangism 過剰指節〔症〕
<b>polysyndactyly</b>	多合指〔症〕 たごうし〔しょう〕
<b>portal</b>	刺入口〔関節鏡視での〕 しにゅうこう



<b>position</b>	1) 体位 たいい 2) 肢位 しい
flexed position	屈曲位 くつきよくい
functional position	機能(良)肢位 きのう(りょう)しい
intrinsic minus position	内在筋マイナス(劣位)位 ないざいきんマイ ナス(れつ)い
intrinsic plus position	内在筋プラス(優位)位 ないざいきんプラス (ゆう)い
malposition	不良肢位 ふりようしい
resting position	安静位 あんせいい
safe[ty] position	安全肢位 あんぜんしい
<b>positive sharp wave</b>	陽性鋭波 ようせいえいは
<b>post-adductor space</b>	後母指内転筋腔 こうぼしないてんきんくう
<b>postaxial duplication</b>	軸後(尺側)重複[症] じくご(しゃくそく)じゅう (ちょう)ふく[しょう]
<b>postaxial polydactyly</b>	軸後(尺側)多指[症] じくご(しゃくそく)たし [しょう]
<b>posterior antebrachial cutaneous nerve</b>	後前腕皮神経 こうぜんわんひしんけい
<b>posterior funiculus</b>	後索 こうさく
<b>posterior (dorsal) interosseous artery</b>	後骨間動脈 こうこつかんどうみやく
<b>posterior (dorsal) interosseous nerve</b>	後骨間神経 こうこつかんしんけい
<b>posterior (dorsal) interosseous nerve syndrome</b>	後骨間神経症候群 こうこつかんしんけいしょう こうぐん
<b>posterior radioulnar ligament</b>	背側橈尺靭帯 はいそくとうしゃくじんたい
<b>postganglionic injury</b>	節後損傷 せつごそんしょう
<b>power grip</b>	粗大握り そだいにぎり
<b>PPD(旧 3)</b>	pulp-palm distance(旧 3)→tip-palm distance, TPD(新) 指尖手掌距離(改)
<b>PQ</b>	→pronator quadratus 方形回内筋
<b>preaxial brachydactyly</b>	軸前(橈側)短指[症] じくぜん(とうそく)たんし [しょう]
<b>preaxial polydactyly</b>	軸前(橈側)多指[症] じくぜん(とうそく)たし [しょう]
<b>precision grasp</b>	巧緻つかみ こうちつかみ

precision grip	巧緻握り こうちにぎり
precision pinch	巧緻つまみ こうちつまみ
preganglionic injury	節前損傷 せつぜんそんしょう
prehension	把握 はあく
Preiser's disease	Preiser 病 プライザーびょう
press injury	圧挫損傷 あつざそんしょう
pressure bandage	圧迫包帯 あっぱくほうたい
pressure dressing	→compression dressing 圧迫包帯
pressure necrosis	圧迫壊死 あっぱくえし
pressure sore, bedsore, decubitus(改)	褥瘡 じよくそう
prestyloid recess	茎状突起前陥凹 けいじょうとつきぜんかんおう
pretendinous band	[手掌腱膜] 腱上索 [しゅしょうけんまく] けんじょうさく
prick pain	刺痛 しつう
primary	1) [第]一次 [だい]いちじ 2) 初発 しょはつ 3) 初期 しょき 4) 原発〔性〕 げんぱつ〔せい〕 5) 一期 いっき
primary closure	一次〔創〕閉鎖〔術〕 いちじ〔そう〕へいさ〔じゅつ〕
primary healing	一次治癒 いちじちゆ, [第]一期癒合 [だい]いっきゆごう
primary repair	一次修復〔術〕 いちじしゅうふく〔じゅつ〕
primary suture	一次縫合 いちじほうごう
primary [wound] closure	一次〔創〕閉鎖〔術〕 いちじ〔そう〕へいさ〔じゅつ〕
prime mover	主動筋 しゅどうきん
princeps pollicis artery	母指主動脈 ぼししゅどうみやく
probe	ゾンデ, 消息子 しょうそくし, プローブ
process	突起 とつき
proliferation(新)	増殖 ぞうしょく
pronation	回内 かいない
pronator quadratus, PQ	方形回内筋 ほうけいかいないきん
pronator ridge	回内筋付着線〔尺骨の〕 かいないきんふちやくせん
pronator teres, PT	円回内筋 えんかいないきん

**pronator syndrome(改)**

〔円〕回内筋症候群 [えん]かいないぎんしょうこうぐん

**proper digital artery**

固有指動脈 こゆうゆびどうみやく

**proper digital nerve**

固有指神経 こゆうゆびしんけい

**proprioception**

固有感覚 こゆうかんかく

**prosthesis**

1)人工挿入物 じんこうそうにゆうぶつ, 人工関節 じんこうかんせつ, プロステーシス

## above-elbow prosthesis(改)

2)義肢 ぎし

## artificial joint prosthesis

上腕義手 じょうわんぎしゅ

## aesthetic hand prosthesis

人工関節 じんこうかんせつ

## below-elbow prosthesis(改)

整容義手 せいようぎしゅ, 装飾義手 そうしよくぎしゅ

## cosmetic prosthesis

前腕義手 ぜんわんぎしゅ

## dynamic prosthesis

装飾用義肢(指) そうしよくようぎし(し)

## finger nail prosthesis

能動義肢 のうどうぎし

## silicone tendon prosthesis

指義爪 ゆびぎそう

## static prosthesis

シリコン人工腱 シリコンじんこうけん

**prosthetic replacement**

静的義肢 せいてきぎし

**prosthetics**プロステーシス置換〔術〕 プロステーシスちか  
ん〔じゅつ〕**protective sensation**

義肢学 ぎしがく

**proximal carpal row**

防御感覚(改) ぼうぎよかんかく

**proximal finger crease(旧3)**

近位手根〔骨〕列 きんいしゅこん〔こつ〕れつ

**proximal finger joint(旧)**

→palmar digital crease 手掌指皮線(改)

しゅしょうゆびひせん

**proximal interphalangeal, PIP**

→metacarpophalangeal joint, MPJ(旧3),

**proximal interphalangeal crease**

M〔C〕P joint(改) 中手指節関節,

**proximal interphalangeal joint,**

MP 関節

**PIP joint(改), PIPJ(旧3)**

近位指節間〔関節〕 きんいしせつかん

**proximal palmar crease**

近位指節間皮線(改) きんいしせつかんひせん

**proximal phalanx**近位指節間(PIP)関節 きんいしせつかん(PIP)  
かんせつ**proximal radioulnar joint,**

近位手掌皮線 きんいしゅしょうひせん

**PRUJ(新)**

基節〔骨〕 きせつ〔こつ〕

近位橈尺関節 きんいとうしやくかんせつ

proximal row carpectomy	近位手根列切除〔術〕 きんいしゅこんれつせつ じょ〔じゅつ〕
proximal wrist crease(新) PRUJ(新)	近位手くび(首)皮線(新) きんいてくびひせん →proximal radioulnar joint 近位橈尺関節
pseud〔o〕aneurysm	仮性動脈瘤 かせいどうみやくりゅう
pseud〔o〕arthrosis	偽関節 ぎかんせつ, 仮関節(旧3) かかんせつ
pseud〔o〕epiphysis	偽骨端〔核〕 ぎこつたん〔かく〕
pseud〔o〕neuroma	偽神経腫 ぎしんけいしゅ
psoriatic arthritis	乾せん(癬)性関節炎 かんせんせいいかんせつえん
psychogenic pain	心因性疼痛 しんいんせいとうつう
PT	1)→pronator teres 円回内筋 2)→physical therapist 理学療法士 3)→physical therapy 理学療法
pterygium cubitale	翼状肘(ひじ) よくじょうひじ
pulley	滑車 かっしゃ
pulley advancement	滑車前進〔術〕 かっしゃぜんしん〔じゅつ〕
pull-out suture	引き抜き縫合 ひきぬきほうごう
pull-out wire	引き抜き鋼線 ひきぬきこうせん
pulled elbow	肘内障 ちゅうないしょう
pulp	指腹 しふく
pulp pinch	指腹つまみ しふくつまみ
pulp space	指腹腔 しふくくう
pulp-crease distance(旧3)	→tip-palm distance(改), TPD(新) 指尖手 掌距離(改)
pulp-palm distance, PPD(旧3)	指腹手掌線間距離→tip-palm distance(改), TPD(新) 指尖手掌距離(改)
pulp-to-pulp pinch	指腹つまみ しふくつまみ
pulsating pain	拍動痛 はくどうつう, ずぎずぎ痛 ずぎずぎつう
puncture〔d〕 wound	→stab wound 刺創
purulent arthritis	化膿性関節炎 かのうせいいかんせつえん
purulent tenosynovitis	化膿性腱鞘炎 かのうせいけんしょうえん
pus	膿 のう
pyogenic	化膿〔性〕 かのう〔せい〕
pyogenic arthritis	化膿性関節炎 かのうせいいかんせつえん
pyogenic granuloma	化膿性肉芽腫 かのうせいにくげしゅ

## Q

quadrante ligament  
 quadriga phenomenon  
 quadrilateral space  
 quadrilateral space syndrome

quadriplegia  
 quilting suture

方形靭帯 ほうけいじんたい  
 四頭馬車現象 よんとうばしゃげんしょう  
 四辺形間隙(肩の) しへんけいかんげき  
 四辺形間隙症候群 しへんけいかんげきしょうこ  
 うぐん  
 四肢麻痺 ししまひ  
 キルティング縫合 キルティングほうごう

## R

R(新)  
 RA(新)  
 radial  
  
 radial abduction  
 radial artery  
 radial bursa  
  
 radial club hand  
  
 radial collateral ligament  
 radial deviation  
 radial dimelia  
  
 radial forearm flap  
  
 radial head implant  
 radial hemimelia  
 radial inclination (tilt)  
  
 radial indicis proprius artery  
 radial innervated flap

→ring finger 環指  
 →rheumatoid arthritis 関節リウマチ  
 1) 橈側の とうそくの  
 2) 橈骨の とうこつの  
 橈側外転 とうそくがいてん  
 橈骨動脈 とうこつどうみやく  
 橈側滑液鞘 とうそくかつえきしょう, 長母指屈  
 筋腱滑液鞘 ちょうぼしくつきんけんかつえき  
 しょう  
 [橈側]内反手 [とうそく]ないはんて→club  
 hand  
 橈側側副靭帯 とうそくそくふくじんたい  
 橈側偏位 とうそくへんい  
 橈側重複肢〔症〕 とうそくじゅうふく(ちょうふ  
 く)し[しょう]  
 橈側前腕皮弁 とうそくぜんわんひべん  
 =Chinese flap  
 橈骨頭インプラント とうこつとうインプラント  
 橈側半肢症 とうそくはんししょう  
 橈骨〔遠位〕端尺側傾斜〔改〕 とうこつ〔えんい〕  
 たんしゃくそくけいしゃ  
 固有示指橈側動脈 こゆうじしとうそくどうみやく  
 橈骨神経付き皮弁 とうこつしんけいつきひべん

radial length	橈骨遠位端長 とうこつえんいたんちよう
radial nerve	橈骨神経 とうこつしんけい
radial nerve palsy	橈骨神経麻痺 とうこつしんけいまひ
radial phocomelia	橈側あざらし肢〔症〕 とうそくあざらしし〔しょう〕
radial ray	橈側列 とうそくれつ
radial [ray] deficiency	橈側〔列〕欠損 とうそく〔れつ〕けつそん, 橈側〔列〕形成障害 とうそく〔れつ〕けいせいしょう がい
radial [ray] hypoplasia	橈側〔列〕低形成 とうそく〔れつ〕ていけいせい
radial sesamoid	橈側種子骨 とうそくしゆこつ
radial shortening	橈骨短縮〔術〕 とうこつたんしゆく〔じゆつ〕
radial styloid [process]	橈骨茎状突起 とうこつけいじようつき
radial tilt	→radial inclination
radial tubercle	橈骨結節 とうこつけつせつ
radial tuberosity	橈骨粗面 とうこつそめん
radial tunnel	橈骨神経管 とうこつしんけいかん
radial tunnel syndrome	橈骨神経管症候群 とうこつしんけいかんしょう こうぐん
radialization	橈側移動術 とうそくいどうじゆつ
radiating pain	放散痛 ほうさんつう
radiation	1)放射線 ほうしゃせん 2)放射 ほうしゃ
radiation burn	放射線熱傷 ほうしゃせんねつしょう
radiation dermatitis	放射線皮膚炎 ほうしゃせんひふえん
radiation injury	放射線損傷(障害) ほうしゃせんそんしょう (しょうがい)
radiation necrosis	放射線〔性〕壊死 ほうしゃせん〔せい〕えし
radiation therapy	放射線療法 ほうしゃせんりようほう
radiation ulcer	放射線潰瘍 ほうしゃせんかいよう
radiocapitate ligament	橈骨有頭骨靱帯 とうこつゆうとうこつじんたい
radiocarpal axis	橈骨手根軸 とうこつしゆこんじく
radiocarpal joint	橈骨手根関節 とうこつしゆこんかんせつ
radiocarpal ligament	橈骨手根靱帯 とうこつしゆこんじんたい
radiodermatitis	→radiation dermatitis 放射線皮膚炎
radiolunate ligament	橈骨月状骨靱帯 とうこつげつじようこつじんたい
radionecrosis	→radiation necrosis 放射線〔性〕壊死
radiopalmar abduction	橈掌側外転 とうしょうそくがいてん

<b>radioscaphoid ligament</b>	橈骨舟状骨靱帯 とうこつしゅうじょうこつじんたい
<b>radioscapho[id] capitate ligament</b>	橈骨舟状有頭骨靱帯 とうこつしゅうじょうゆうとうこつじんたい
<b>radioscapholunate ligament</b>	橈骨舟状月状骨靱帯 とうこつしゅうじょうげつじょうこつじんたい
<b>radiotherapy</b>	→radiation therapy 放射線療法
<b>radiotriquetral ligament</b>	橈骨三角骨靱帯 とうこつさんかくこつじんたい
<b>radioulnar joint</b>	橈尺関節 とうしやくかんせつ
<b>radioulnar plane</b>	橈尺面 とうしやくめん
<b>radioulnar synostosis</b>	橈尺骨癒合〔症〕 とうしやくこつゆごう〔しょう〕
<b>radioulnar triangular cartilage</b>	→triangular fibrocartilage 三角線維軟骨
<b>radius</b>	橈骨 とうこつ
<b>random pattern flap</b>	乱走〔型〕皮弁 らんそう〔かた〕ひべん
<b>range of motion, ROM</b>	可動域 かどういき
<b>Ranvier node</b>	ランビエ絞輪 ランビエこうりん
<b>rasp</b>	やすり
<b>raspatory</b>	骨膜剝離子 こつまくはくりし, ラスパトリウム
<b>raw surface</b>	創面 そうめん
<b>ray</b>	1)線(放射性の) せん 2)列(放射性の) れつ
<b>ray amputation</b>	指列切断〔術〕 しれつせつだん〔じゅつ〕
<b>ray excision</b>	指列切除 しれつせつじよ
<b>ray of digit</b>	指列 しれつ
<b>Raynaud's phenomenon</b>	Raynaud 現象 レイノーげんしょう
<b>reaming</b>	リーミング
<b>reamputation</b>	再切断 さいせつだん
<b>reattachment</b>	再接合 さいせつごう, 再縫着 さいほうちゃく
<b>receptor</b>	受容体〔器〕 じゅうようたい〔き〕
<b>recessive</b>	劣性 れつせい
<b>recess〔us〕</b>	陥凹 かんおう
<b>recessus sacciformis</b>	→sacciform recess〔us〕 嚢状陥凹
<b>recipient</b>	1)レシピエント, 受容者(部) じゅうようしゃ(ぶ) 2)受給者 じゅうきゅうしゃ 3)受血者 じゅうけつしゃ〔改〕
<b>recipient bed</b>	移植床 いしよくしょう
<b>recipient site</b>	移植部 いしよくぶ, 受容部 じゅうようぶ〔改〕

reciprocating saw	往復〔骨〕鋸 おうふく〔こつ〕きよ
reconstructed pulley	再建滑車 さいけんかつしゃ
reconstruction	再建〔術〕 さいけん〔じゆつ〕
reconstructive surgery	再建外科 さいけんげか
rectangular flap	矩形皮弁 くけいひべん
recurrence	1) 再発 さいはつ 2) 反復 はんぷく
recurrent branch	反回枝 はんかいし (正中神経の)
recurrent branch of the median nerve	正中神経反回枝 せいちゆうしんけいはんかいし
reduction tenoplasty	腱縮小〔形成〕術 けんしゆくしょう〔けいせい〕 じゆつ
redundant	1) 余剰〔の〕 よじょう〔の〕 2) 過長〔の〕 かちょう〔の〕
reefing	たたみ込み縫縮〔術〕 たたみこみほうしゆく 〔じゆつ〕
referred pain	関連痛 かんれんつう
reflex bone atrophy	反射性骨萎縮 はんしやせいこついしゆく
reflex sympathetic dystrophy, RSD(旧 3)	反射性交感神経性ジストロフィー はんしや せいこうかんしんけいせいジストロフィー →complex regional pain syndrome, CRPS 複合性局所疼痛症候群
regeneration	再生 さいせい
regional anesthesia	区(領)域麻醉 く(りょう)いきますい
reimplantation	1) 再置換〔術〕 さいちかん〔じゆつ〕 2) 再移植〔術〕 さいいしょく〔じゆつ〕
reinforcement〔operation〕	〔靱帯〕補強術 〔じんたい〕ほきょうじゆつ
reinnervation	神経再支配 しんけいさいしはい
rejection	拒絶〔反応〕 きよぜつ〔はんのう〕
rejection phenomenon	拒絶現象 きよぜつげんしょう
rejection reaction	拒絶〔反応〕 きよぜつ〔はんのう〕
relaxation	弛緩 しかん
relaxation incision	減張切開〔術, 法〕 げんちようせつかい〔じゆつ, ほう〕
relaxation suture	減張縫合 げんちようほうごう
release	解離術 かいりじゆつ, 剝離術 はくりじゆつ, 開放〔術〕(新) かいほう〔じゆつ〕



remnant	遺残組織 いざんそしき, 痕跡 こんせき
remodel(1)ing	リモデリング, 再造型(骨の) さいぞうけい
renervation	→reinnervation 神経再支配
reparative surgery	修復外科 しゅうふくげか
replacement arthroplasty	関節置換〔術〕 かんせつちかん〔じゅつ〕
replantation	再接着〔術〕 さいせつちやく〔じゅつ〕
replantation toxemia	再接着中毒症 さいせつちやくちゅうどくしょう
resection	切除〔術〕 せつじよ〔じゅつ〕
resection arthroplasty	切除関節形成〔術〕 せつじよかんせつけいせい〔じゅつ〕
rest splint	安静副子 あんせいふくし
resting position	安静位 あんせいゐ
restoration	1) 再建〔術〕 さいけん〔じゅつ〕 2) 回復 かいふく
restoration of thumb adduction	母指内転機能再建術 ぼしないてんきのうさいけいんじゅつ
retinacular ligament	支靭帯 しじんたい
retinaculum	支帯 したい
retraction	1) 退縮 たいしゆく 2) 後退 こうたい
retractor	1) 開創鉤 かいそうこう, レトラクター 2) 開創器 かいそうき
retroaponeurotic fat	手掌腱膜下脂肪 しゅしょうけんまくかしぼう
retroposition	1) 後位 こうゐ 2) 復位運動(対立運動の逆) ふくゐうんどう (antepulsion の逆, palmar abduction の逆)
retropulsion	
revascularization	1) 血管再生 けっかんさいせい 2) 血行再開(新) けっこうさいかい 3) 血行再建〔術〕 けっこうさいけん〔じゅつ〕
reverse [arterialized] flap	逆行性(動脈)皮弁 ぎゃっこうせい〔どうみやく〕ひべん
reverse knuckle bender splint	逆ナックルベンダー副子 ぎやくナックルベンダーふくし, MP 関節伸展副子 MP かんせつしんでんふくし
revision	修正〔手術〕 しゅうせい〔しゅじゅつ〕, 再手術 さいしゅじゅつ
rheumatoid arthritis, RA(新)	関節リウマチ かんせつりウマチ

rheumatoid hand	リウマチ手 リウマチて
rhizarthrosis	母指 CM 関節症 ぼし CM かんせつしょう
rhizarthrosis splint	母指 CM 関節副子 ぼし CM かんせつふくし
rhomboid flap	菱形皮弁 りょうけいひべん
rice body	米粒体 べいりゅうたい
Riche-Cannieu anastomosis	Riche-Cannieu 吻合 リシュ・カニユふんごう
ring constriction	→an[ <u>n</u> ]ular band (ring) 絞扼輪(溝)
ring finger, R(新)	環指 かんし, くすり指 くすりゆび
ring injury	指輪損傷 ゆびわそんしょう
rod	ロッド(シリコン)
Rolando's fracture	Rolando 骨折 ローランドこっせつ
ROM	→range of motion 可動域
rongeur	破骨鉗子 はこつかんし
root	根 こん
root avulsion	[神経]根引き抜き [しんけい]こんひきぬき
root sign	[神経]根症状 [しんけい]こんしょうじょう
root sleeve	神経根囊 しんけいこんのう
rotation	回旋 かいせん
rotation advancement flap	回転前進皮弁 かいてんぜんしんひべん
rotation[al] flap	回転皮弁 かいてんひべん
rotation[al] osteotomy	回旋骨切り術 かいせんこつきりじゆつ
rotatory instability	回旋不安定性 かいせんふあんていせい
RSD, reflex sympathetic dystrophy(旧 3)	→CRPS, complex regional pain syndrome 複合性局所疼痛症候群
rucksack palsy	リュックサック麻痺 リュックサックまひ
running suture	連続かがり縫合 れんぞくかがりほうごう
rupture	断裂 だんれつ, 破裂 はれつ

## S

S(新)	→small finger 小指, こ指
sacciform recess[us]	囊状陥凹 のうじょうかんおう
saddle joint	鞍関節 くらかんせつ
safe[ty] position	安全肢位 あんぜんしい
safety pin splint	安全ピン副子 あんぜんピンふくし
sagittal band	矢状索 しじょうさく

<b>sagittal saw</b>	矢状面鋸 しじょうめんきよ
<b>salvage operation</b>	サルベージ手術 サルベージしゅじゅつ, 救済手術 きゅうさいしゅじゅつ
<b>scald burn</b>	熱湯傷 ねつとうしょう
<b>scalene block</b>	斜角筋ブロック しゃかくきんブロック
<b>scalenus [anticus] syndrome(改)</b>	[前]斜角筋症候群(改) [ぜん]しゃかくきんしょうこうぐん
<b>scalpel</b>	メス, 刀 とう
<b>scaphocapitate ligament</b>	舟状有頭骨靱帯 しゅうじょうゆうとうこつじんたい
<b>scapho-trapezio-trapezoid (STT) joint</b>	舟状大菱形小菱形骨間関節 しゅうじょうだいらょうけいしょうりょうけいこつかんかんせつ
<b>scaphoid [bone]</b>	舟状骨 しゅうじょうこつ
<b>scaphoid tubercle</b>	舟状骨結節 しゅうじょうこつけつせつ
<b>scaphoid waist</b>	舟状骨腰部 しゅうじょうこつようぶ
<b>scapholunate advanced collapse</b>	= SLAC スラック
<b>scapholunate dissociation</b>	舟状月状骨解離 しゅうじょうげつじょうこつかいり
<b>scapholunate ligament</b>	舟状月状骨靱帯 しゅうじょうげつじょうこつじんたい
<b>scaphotrapezium joint</b>	舟状大菱形骨関節 しゅうじょうだいらょうけいこつかんせつ
<b>scaphotriquetral ligament</b>	舟状三角骨靱帯 しゅうじょうさんかくこつじんたい
<b>scapula alata</b>	翼状肩甲骨 よくじょうけんこうこつ
<b>scapulopexy</b>	肩甲骨固定[術] けんこうこつこてい[じゅつ]
<b>scar</b>	瘢痕 ほんこん
constricting scar	絞扼性瘢痕 こうやくせいほんこん
contracted scar	収縮性瘢痕 しゅうしゅくせいほんこん
depressed scar	陥凹性瘢痕 かんおうせいほんこん
hypertrophic scar	肥厚性瘢痕 ひこうせいほんこん
keloid scar	瘢痕ケロイド ほんこんケロイド
linear scar	線状瘢痕 せんじょうほんこん
stable scar	安定瘢痕 あんていほんこん
unstable scar	不安定瘢痕 ふあんていほんこん
<b>scar contracture</b>	瘢痕拘縮 ほんこんこうしゅく
<b>scar formation</b>	瘢痕化(形3) ほんこんか

scar revision	瘢痕形成術 はんこんけいせいじゆつ
scarring	→scar formation
Schwann cell	Schwann 細胞 シュワンさいぼう
schwannoma	神経鞘腫 しんけいしょうしゆ →neurinoma, neurilem[m]oma
Schwann sheath	シュワン鞘 シュワンしょう
scissors	鉗 はさみ, 剪刀 せんとう
sclerodactyly	指強皮症 ゆびきょうひしょう
scleroderma	強皮症 きょうひしょう
SCV	→sensory nerve conduction velocity 感覚 神経伝導速度
secondary repair	二次修復〔術〕 にじしゅうふく〔じゆつ〕
secondary suture	二次〔的〕縫合〔術〕 にじ〔てき〕ほうごう〔じゆつ〕
secondary tendon repair	二次腱修復〔術〕 にじけんしゅうふく〔じゆつ〕
secondary [wound] closure	二次創閉鎖〔術〕 にじそうへいさ〔じゆつ〕
Secretan's syndrome	Secretan 症候群 スクレタンしょうこうぐん
segmental fracture	分節骨折 ぶんせつこっせつ
self-help device	自助具〔医〕 じじょぐ
semiflexed position	半屈曲位 はんくつきょくゐ
Semmes-Weinstein	Semmes-Weinstein モノフィラメントテスト
monofilament test(改)	セメス・ワインシュタインモノフィラメントテスト
sensation	感覚 かんかく(改)
sense of touch	触覚 しょつかく
sensibility	感覚能(改) かんかくのう
sensory dissociation	感覚解離(改) かんかくかいり
sensory disturbance	感覚障害(改) かんかくしょうがい
sensory nerve	感覚神経(改) かんかくしんけい
sensory nerve action potential	感覚神経活動電位(改) かんかくしんけいかつ どうでんゐ
sensory nerve conduction velocity, SCV	感覚神経伝導速度(改) かんかくしんけいでん どうそくど
sensory nerve evoked potential	感覚神経誘発電位(改) かんかくしんけいゆう はつでんゐ
sensory receptor	感覚受容器(改) かんかくじゅようき
sensory reconstruction	知覚再建(改) ちかくさいけん
sensory reeducation	知覚再教育(改) ちかくさいぎょういく
sensory [skin] flap	感(知)覚皮弁 かん(ち)かくひべん

<b>separation</b>	1) 離開 りかい 2) 分離 ぶんり
<b>septic arthritis</b>	化膿性関節炎 かのうせいかんせつえん
<b>sequestrectomy</b>	腐骨摘出〔術〕 ふこつてきしゅつ〔じゅつ〕
<b>sequestrum</b>	腐骨 ふこつ
<b>serial cast</b>	連続矯正ギプス〔法〕 れんぞくきょうせいギプス〔ほう〕
<b>sesamoid〔bone〕</b>	種子骨 しゅしこつ
<b>sharp pain</b>	鋭痛 えいつう
<b>Sharpey fiber</b>	Sharpey 線維 シャーピーせんい
<b>sharp-pointed knife</b>	尖刃刀 せんじんとう
<b>shaver</b>	シェイバー
<b>shaving</b>	シェイビング, そぎ取り そぎとり
<b>shearing fracture</b>	剪断骨折 せんだんこつせつ
<b>sheath</b>	鞘 しょう(さや)
digital sheath	指屈筋腱〔腱〕鞘 ゆびくつきんけん〔けん〕しょう
fibrous〔digital〕sheath	→ligamentous〔tendon〕sheath 靱帯性腱鞘
fibrous〔tendon〕sheath	→ligamentous〔tendon〕sheath 靱帯性腱鞘
giant cell tumor〔of tendon sheath〕	〔腱鞘〕巨細胞腫 〔けんしょう〕きよさいぼうしゅ
ligamentous〔tendon〕sheath	靱帯性腱鞘 じんたいせいけんしょう
myelin sheath	髓鞘 ずいしょう
nerve sheath	→epineurium 神経上膜
nerve-vessel (neurovascular, N-V) sheath	神経血管鞘 しんけいけつかんしょう
neurovascular sheath	神経血管鞘 しんけいけつかんしょう
osteofibrous sheath	骨線維性腱鞘 こつせんいせいけんしょう
synovial〔tendon〕sheath	滑膜性腱鞘 かつまくせいけんしょう
tendon sheath	腱鞘 けんしょう
<b>shirt stud abscess</b>	→collar button abscess カラーボタン膿瘍
<b>short radiolunate ligament</b>	短橈骨月状骨靱帯 たんとうこつげつじょうこつじんたい
<b>short vinculum</b>	短腱ひも たんけんひも
<b>short-arm thumb spica cast</b>	前腕母指ギプス包帯 ぜんわんぼしギプスほうたい

<b>short rib polydactyly (SRP) syndrome</b>	短肋骨多指症(SRP)症候群 たんろっこつたししょう(SRP)しょうこうぐん
<b>short webbed finger</b>	→symbrychydactyly 合短指〔症〕
<b>shoulder-hand syndrome</b>	肩手症候群 かたてしょうこうぐん
<b>side pinch</b>	側方つまみ そくほうつまみ, 横つまみ よこつまみ
<b>side-to-side anastomosis</b>	側々吻合〔術〕 そくそくふんごう〔じゅつ〕
<b>sigmoid notch [of the radius]</b>	→ulnar notch [of the radius] 尺側切痕(橈骨の)
<b>sign</b>	徴候 ちょうこう
Bunnell "O" sign	→perfect O パーフェクトO
click sign	クリック徴候 クリックちょうこう
Froment sign	Froment 徴候 フロマンちょうこう
Hoffmann-Tinel sign	→Tinel's sign
Kanavel sign	Kanavel 徴候 カナベルちょうこう
piano key sign	ピアノキーサイン
root sign	〔神経〕根症状 [しんけい]こんしょうじょう
Tinel's sign	Tinel 徴候 ティネルちょうこう
Wartenberg's sign	Wartenberg 徴候 ワルテンベルクちょうこう
<b>silicone [rubber] implant</b>	シリコーンインプラント
<b>silicone [rubber] membrane</b>	シリコーンラバー膜 シリコーンラバーまく
<b>silicone tendon prosthesis</b>	シリコーン人工腱 シリコーンじんこうけん
<b>silicone tendon spacer</b>	シリコーン腱スペーサー シリコーンけんスペーサー
<b>simian crease</b>	サル皮線(皺) サルひせん(しわ)
<b>simian hand</b>	→ape hand 猿(さる)手(改)
<b>simple fracture</b>	→closed fracture 皮下骨折, 閉鎖骨折
<b>single pedicle flap</b>	単茎皮弁 たんけいひべん
<b>single Z-plasty</b>	単一Z形成術 たんいつZけいせいじゅつ
<b>skeletal age</b>	→bone age 骨年齢
<b>skeletal traction</b>	〔骨〕直達牽引〔法〕 [こつ]ちよくたつけんいん〔ほう〕
<b>skier's thumb</b>	スキーヤー母指 スキーヤーぼし
<b>skin</b>	皮膚 ひふ
artificial skin	人工皮膚 じんこうひふ
glabrous skin	無毛皮膚(手掌の, 足底の) むもうひふ

mesh [skin] graft	網状植皮 もうじょうしょくひ, メッシュ植皮 メッシュしょくひ
skin avulsion	皮膚剥脱 ひふはくだつ
skin defect	皮膚欠損 ひふけつそん
skin flap	皮〔膚〕弁 ひ〔ふ〕べん
skin graft	植皮〔片, 術〕 しょくひ〔へん, じゅつ〕, 皮膚移植〔片, 術〕 ひふいしょく〔へん, じゅつ〕
skin hook	皮膚単鉤 ひふたんこう
skin ligament	皮靱帯 ひじんたい
skin pedicle	皮膚莖 ひふけい
skin retractor	皮膚開創器 ひふかいそうぎ, 皮膚開創鉤 ひふかいそうこう
skin traction	介達牽引 かいだつけんいん
SLAC	→scapholunate advanced collapse スラック
sliding flap	すべり皮弁 すべりひべん
sling	吊り包帯 つりほうたい, 吊り紐 つりひも
small finger, S(新)	小指 しょうし, こ指 こび
Smith's fracture	Smith 骨折 スミスこっせつ
snapping finger	ばね指 ばねゆび, 弾発指 だんぱつし
snapping [phenomenon]	バネ〔現象〕 ばね〔げんしょう〕, 弾発〔現象〕 だんぱつ〔げんしょう〕
snapping thumb	ばね母指 ばねぼし, 弾発母指 だんぱつぼし
snapping wrist	弾発手関節 だんぱつて(しゅ)かんせつ
snuff box	→[anatomical] snuff box 嗅ぎたばこ窩
soft tissue injury	軟部組織損傷 なんぶそしきそんしょう
somatic nerve	体神経 たいしんけい
somatosensory evoked potential, SSEP(改)	体性感覚誘発電位(改) たいせいかんかくゆうはつでんい
sore	褥瘡 じょくそう
space	隙 げき, 間隙 かんげき(すきま), 腔 こう
adductor space	→post-adductor space 後母指内転筋腔
anterior adductor space	前母指内転筋腔 ぜんぼしないてんぎんくう
dead space	死腔 しくう
dorsal subaponeurotic (subtendinous) space	手背腱膜下腔 しゅはいけんまくかくう
dorsal subcutaneous space	手背皮下腔 しゅはいひかくう
fascial space	筋膜腔 きんまくくう

interdigital space	指間 しかん
intermetacarpal space	中手骨間腔 ちゅうしゅこつかんくう
joint space	関節裂隙 かんせつれつげき
lumbrical space	虫様筋腔 ちゅうようきんくう
major forearm space	大前腕腔 だいぜんわんくう
midpalmar space	手掌中央腔 しゅしょうちゅうおうくう
Parona's space	大前腕腔 だいぜんわんくう, Parona 腔 パ ロナくう
Poirier space	Poirier 腔 ポワリエくう
post-adductor space	後母指内転筋腔 こうぼしないてんきんくう
pulp space	指腹腔 しふくくう
quadrilateral space	四辺形間隙(肩の) しへんけいかんげき
subungual space	爪下腔 そうかくくう
thenar [eminence] space	→thenar fascial space 母指腔
thenar fascial space	母指腔 ぼしくう
web space	指間(腔) しかん(くう)→interdigital space
<b>spastic hand</b>	痙性〔麻痺〕手(改)(整7) けいせい〔まひ〕て
<b>spastic palsy (paralysis)</b>	痙性麻痺 けいせいまひ
<b>spherical grip</b>	球状握り きゅうじょうにぎり
<b>spina ventosa</b>	風棘 ふうきよく
<b>[spinal] cord</b>	脊髓 せきずい
<b>spiral fracture</b>	螺旋骨折 らせんこつせつ
<b>spiral groove</b>	橈骨神経溝 とうこつしんけいこう
<b>splint</b>	副子 ふくし, シーネ, スプリント
blocking splint	制動副子 せいどうふくし
coaptation splint	双面副子 そうめんふくし
cock-up splint	手関節背屈副子 て(しゅ)かんせつはいくつふ くし
compound splint	複合副子 ふくごうふくし
corrective splint	矯正副子 きょうせいふくし
dorsal splint	背側副子 はいそくふくし
dynamic splint	動的副子 どうてきふくし
elastic splint	弾性副子 だんせいふくし
finger splint	指副子 ゆびふくし
flexor hinge splint	指屈筋腱動的固定副子 ゆびくつきんけんどう てきこていふくし
functional splint	機能副子 きのうふくし



hand splint	手の副子 てのふくし
immobilization splint	固定副子 こていふくし
knuckle bender splint	ナックルベンダー副子 ナックルベンダふくし, MP 関節屈曲副子 MP かんせつくつきよくふくし
mobilization splint	授動副子 じゅうどうふくし
night splint	夜間副子 やかんふくし
opponens splint	対立副子 たいりつふくし
plaster splint	ギブス副子 ギブスふくし
pneumatic splint	空気副子 くうきふくし
rest splint	安静副子 あんせいふくし
reverse knuckle bender splint	逆ナックルベンダー副子 ぎやくナックルベンダーふくし, MP 関節伸展副子 MP かんせつしんでんふくし
rhizarthrosis splint	母指 CM 関節副子 ぼし CM かんせつふくし
safety pin splint	安全ピン副子 あんぜんピンふくし
spring splint	ばね副子 ばねふくし
static splint	静的副子 せいてきふくし
sugar tongs splint	角砂糖はさみ型副子 かくごとうはさみがたふくし
tenodesis splint	腱固定副子 けんこていふくし
wrist splint	手関節副子 て(しゅ)かんせつふくし
<b>splintage</b>	副子固定 ふくしこてい
<b>splinting</b>	装具療法 そうぐりょうほう
<b>split hand</b>	→cleft hand 裂手〔症〕
<b>split hand syndrome</b>	裂手症候群 れつしゅしょうこうぐん
<b>split nail</b>	割れ爪 われづめ, 分裂爪 ぶんれつづめ
<b>split thickness skin graft, STSG</b>	分層植皮〔片〕 ぶんそうしよくひ〔へん〕, 中間層植皮〔片〕 ちゅうかんそうしよくひ〔へん〕
<b>spontaneous (intrauterine) amputation</b>	特発性(子宮内)切断 とくはつせい(しきゅうない)せつだん
<b>spoon hand</b>	完全合指〔症〕 かんぜんごうし〔しょう〕, スプーン状手 スプーンじょうて
<b>spoon nail</b>	スプーン状爪 スプーンじょうづめ
<b>sprain(新)</b>	捻挫 ねんざ
<b>spring splint</b>	ばね副子 ばねふくし
<b>spur</b>	〔骨〕棘 〔こつ〕きよく

SRP syndrome	→short rib polydactyly syndrome 短肋骨多指症症候群
SSEP(改)	→somatosensory evoked potential 体性感覚誘発電位(改)
stab (puncture[d]) wound	刺創 しそう
stable scar	安定瘢痕 あんていはんこん
staged flexor tendon reconstruction	段階的屈筋腱再建術 だんかいてきくつきんけん さいけんじゅつ
staple	かすがい(錠), ステープル
stapling	かすがい(錠)止め かすがいどめ, ステープリング
stasis	1) 静止 せいし 2) うっ血 うっけつ
static prosthesis	静的義肢 せいてきぎし
static splint	静的副子 せいてきふくし
static two-point discrimination, s2PD	静的二点識別 せいてきにてんしきべつ
stay suture	支え(支持)縫合 ささえ(しじ)ほうごう
Steindler procedure	Steindler 法 スタインドラーほう
stellate ganglion	星状神経節 せいじょうしんけいせつ
stellate [ganglion] block	星状神経節ブロック せいじょうしんけいせつブロック
Stener lesion	Stener 損傷 ステナーそんしょう
stenosing tendovaginitis	→stenosing tenosynovitis
stenosing tenosynovitis	狭窄性腱鞘炎 きょうさくせいけんしょうえん
stereoanesthesia	立体感覚消(脱)失(症) りったいかんかくしよ う(だつ)しつ[しょう]
stereoesthesia	立体感覚 りったいかんかく
stereognosis	立体認知 りったいにんち
sterile matrix	爪床 そうしょう
stiff hand	拘縮手 こうしゅくて, 硬直手 こうちよくて
stiffness	1) こわばり 2) 拘縮 こうしゅく 3) 硬直 こうちよく
stress fracture	疲労骨折 ひろうこっせつ
stress X-ray	ストレス X線撮影 ストレス Xせんさつえい
stretch reflex	伸張反射 しんちょうはんしゃ

stripping [procedure]	1) 剥離〔操作〕 はくり〔そうさ〕 2) ストリッピング(静脈抜去) ストリッピング グ(じょうみやくばつきよ)
STSG	→split thickness skin graft 分層植皮〔片〕, 中間層植皮〔片〕
STT joint	→scapho-trapezio-trapezoid joint 舟状大菱 形小菱形骨間関節
stump revision	断端修正〔手術〕 だんたんしゅうせい〔しゅじゅつ〕
s2PD	→static two-point discrimination 静的二点 識別
styloidectomy	茎状突起切除〔術〕 けいじょうとつきせつじょ 〔じゅつ〕
subcapitatum	副有頭骨 ふくゆうとうこつ
subchondral bone	軟骨下骨 なんこつかこつ
subcutaneous pedicle flap	皮下茎皮弁 ひかけいひべん
subcuticular suture	真皮縫合〔術, 法〕 しんぴほうごう〔じゅつ, ほう〕
subdermal plexus	真皮下血管網 しんぴかけつかんもろ
sublimis finger	浅指屈筋指 せんしゅくきんし
sublimis transfer	浅指屈筋腱移行〔術〕 せんしゅくきんけんいこう 〔じゅつ〕
subtrapezium	副大菱形骨 ふくだいりょうけいこつ
subungual exostosis	爪下骨軟骨腫 そうかこつなんこつしゅ, 爪下外 骨腫 そうかがいこつしゅ
subungual hematoma	爪下血腫 そうかけっしゅ
subungual space	爪下腔 そうかくう
suction drainage	吸引排液〔法〕 きゅういんはいえぎ〔ほう〕
Sudeck atrophy	Sudeck 骨萎縮 ズデックこつしゆく
sudomotor activity test	発汗機能検査 はっかんぎのうけんさ
sudomotor nerve	発汗神経 はっかんしんけい
sugar tongs splint	角砂糖はさみ型副子 かくごとうはさみがたふくし
superficial dermal burn	表在性真皮熱傷 ひょうざいせいしんぴねっしょう
superficia fascia	浅筋膜 せんきんまく
superficial head of flexor pollicis brevis	短母指屈筋浅頭 たんぼしゅくきんせんとう
superficial necrosis	表在性壊死 ひょうざいせいえし
superficial [palmar] arch	→superficial palmar arterial arch
superficial palmar arterial arch	浅掌動脈弓 せんしょうどうみやくぎゅう

<b>superficial palmar branch</b>	浅掌枝 せんしょうし
<b>superficial transverse metacarpal ligament</b>	浅横中手靱帯 せんおうちゅううしゆじんたい
<b>supernumerary bone</b>	過剰骨 かじょうこつ
<b>supernumerary digit (finger)</b>	過剰指〔症〕 かじょうし〔しょう〕
<b>supernumerary tendon</b>	過剰腱 かじょうけん
<b>supination</b>	回外 かいがい
<b>supinato-extensor mass (muscles) (旧 3)</b>	回外伸筋群 かいがいしんきんぐん
<b>supinator</b>	回外筋 かいがいきん
<b>supracondylar fracture</b>	顆上骨折 かじょうこつせつ
<b>supracondylar ridge</b>	顆上稜(上腕骨の) かじょうりょう
<b>supramaximal stimulus</b>	最大上刺激 さいだいいじょうしげき
<b>surface electrode</b>	表面電極 ひょうめんでんきよく
<b>surgery</b>	手術 しじゆつ
aesthetic surgery	整容外科 せいようげか
arthroscopic laser surgery	鏡視下レーザー手術 きょうしかレーザーしじゆつ
arthroscopic surgery	〔関節〕鏡視下手術 〔かんせつ〕きょうしかしじゆつ
corrective surgery	矯正手術 きょうせいしじゆつ
cosmetic surgery	美容外科 びようげか
endoscopic surgery (operation)	鏡視(内視鏡)下手術 きょうし(ないしきょう)かしじゆつ
microneurosurgery	微小神経外科 びしょうしんけいげか
microvascular surgery	微小血管外科 びしょうけつかんげか
plastic surgery	形成外科〔学〕 けいせいげか〔がく〕
reconstructive surgery	再建外科 さいけんげか
reparative surgery	修復外科 しゅうふくげか
<b>surgical approach</b>	進入路(法) しんにゅうろ(ほう)
<b>surgical dé(e)bridement</b>	外科的デブリドマン げかてきデブリドマン
<b>surgical decompression</b>	外科的除圧〔法〕 げかてきじょあつ〔ほう〕
<b>surgical knife</b>	メス
<b>surgical synovectomy</b>	外科的滑膜切除〔術〕 げかてきかつまくせつじよ〔じゆつ〕
<b>suspended traction</b>	懸垂牽引 けんすいけんいん, 吊り牽引 つりけんいん

## suture

- absorbable suture 1)縫合 ほうごう  
2)縫合法 ほうごうほう  
3)縫合糸 ほうごうし  
吸収性縫合糸〔材〕 きゅうしゅうせいほうごうし〔ざい〕
- approximation suture 近接縫合 きんせつほうごう
- basting suture しつけ縫合〔法〕 しつけほうごう〔ほう〕
- blanket suture 裾かがり縫合〔法〕 すそかがりほうごう〔ほう〕
- bolster suture まくら縫合〔法〕 まくらほうごう〔ほう〕
- buried suture 埋没縫合 まいぼつほうごう
- coaptation suture 接合縫合〔法〕 せつごうほうごう〔ほう〕
- continuous suture 連続縫合〔法〕 れんぞくほうごう〔ほう〕
- delayed suture 待機縫合〔術〕 たいきほうごう〔じゅつ〕, 繰り延べ縫合〔術〕 くりのべほうごう〔じゅつ〕
- double-breasted suture 重ね縫合〔法〕 かさねほうごう〔ほう〕
- double right-angle suture 〔臍〕二重直角縫合 〔けん〕にじゅうちよっかくほうごう
- end-to-end suture 端々縫合〔術〕 たんたんほうごう〔じゅつ〕
- end-to-side suture 端側縫合〔術〕 たんそくほうごう〔じゅつ〕
- epineur〔i〕al suture 神経上膜縫合〔術〕 しんけいじょうまくほうごう〔じゅつ〕
- everting suture 外反縫合〔術〕 がいはんほうごう〔じゅつ〕
- fascicular〔nerve〕 suture →funicular〔nerve〕 suture 神経〔線維〕束縫合〔術〕
- figure-of-eight suture 8字縫合 はちじほうごう
- fish-mouth suture 魚口状縫合 ぎょこうじょうほうごう
- funicular〔nerve〕 suture〔改〕 神経〔線維〕束縫合〔術〕〔改〕 しんけい〔せんい〕そくほうごう〔じゅつ〕
- half-buried suture 半埋没縫合 はんまいぼつほうごう
- horizontal mattress suture 水平マットレス縫合〔法〕 すいへいマットレスほうごう〔ほう〕
- interlacing suture 編み込み縫合〔法〕 あみこみほうごう〔ほう〕
- interrupted suture 結節縫合 けっせつほうごう
- inverting suture 内反縫合〔法〕 ないはんほうごう〔ほう〕
- key suture キイ縫合〔法〕 キイほうごうほう, 要所縫合〔法〕 ようしょほうごう〔ほう〕
- knotted suture →interrupted suture 結節縫合

ligature suture	縫合結紮〔法〕 ほうごうけっさつ〔ほう〕
loop suture	ループ縫合 ループほうごう
mattress suture	マットレス縫合 マットレスほうごう
monofilament suture	単線縫合糸(材) たんせんいほうごうし(ざい)
nerve suture	神経縫合〔術〕 しんけいほうごう〔じゅつ〕
nonabsorbable suture	非吸収性縫合糸(材) ひきゆうしゅうせいほうごうし(ざい)
nylon suture	ナイロン〔縫合〕糸 ナイロン〔ほうごう〕し
perineur(i)al suture	神経周膜縫合 しんけいしゅうまくほうごう
primary suture	一次縫合 いちじほうごう
pull-out suture	引き抜き縫合 ひきぬきほうごう
quilting suture	キルティング縫合 キルティングほうごう
relaxation suture	減張縫合 げんちょうほうごう
running suture	連続かがり縫合 れんぞくかがりほうごう
stay suture	支え(支持)縫合 ささえ(しじ)ほうごう
subcuticular suture	真皮縫合〔術, 法〕 しんぴほうごう〔じゅつ, ほう〕
tendon suture	腱縫合〔術〕 けんほうごう〔じゅつ〕
triangular suture	三点縫合 さんてんほうごう
vertical mattress suture	垂直マットレス縫合 すいちよくマットレスほうごう
weaving suture	→interlacing suture 編み込み縫合〔法〕
swan-neck deformity	白鳥のくび変形 はくちょうのくびへんけい, スワンネック変形 スワンネックへんけい
swinging flap	振子皮弁 ふりこひべん, 横転皮弁 おうてんひべん
switch flap	交差〔皮〕弁 こうさ〔ひ〕べん
sybrachydactyly	合短指〔症〕 ごうたんし〔しょう〕
sympathectomy	交感神経切除〔術〕 こうかんしんけいせつじょ〔じゅつ〕
sympathetic block	交感神経ブロック こうかんしんけいブロック
sympathetic nerve	交感神経 こうかんしんけい
sympathetic trunk	交感神経幹 こうかんしんけいかん
sympalangism	指節(骨)癒合〔症〕 しせつ(こつ)ゆごう〔しょう〕
synarthrosis	関節癒合〔症〕 かんせつゆごう〔しょう〕
synchondrosis	軟骨結合 なんこつけつごう
syndactylization	合指〔化手〕術 ごうし〔かしゅ〕じゅつ

**syndactyly**

cutaneous syndactyly  
fenestrated syndactyly  
fibrous syndactyly  
ligamentous syndactyly  
osseous syndactyly

**syndrome**

antecubital pterygium syndrome

anterior interosseous nerve  
syndrome

Apert's syndrome

bicipital aponeurosis syndrome

caput ulnae syndrome

carpal tunnel syndrome

Carpenter syndrome

cervical rib syndrome

clenched fist syndrome

compartment syndrome

congenital constriction band  
(ring) syndrome

crush syndrome

cubital tunnel (canal) syndrome

double crush syndrome

Guyon's canal syndrome

intersection syndrome

lacertus fibrosus syndrome

Maffucci's syndrome

合指〔症〕 ごうし〔しょう〕

皮膚性合指〔症〕 ひふせいごうし〔しょう〕

有窓合指〔症〕 ゆうそうごうし〔しょう〕

線維性合指〔症〕 せんいせいごうし〔しょう〕

靭帯性合指〔症〕 じんたいせいごうし〔しょう〕

骨性合指〔症〕 こつせいごうし〔しょう〕

症候群 しょうこうぐん

翼状肘(ひじ)症候群 よくじょうひじしょう  
こうぐん

前骨間神経症候群 ぜんこつかんしんけいし  
ょうこうぐん

Apert 症候群 アペールしょうこうぐん

上腕二頭筋腱膜症候群 じょうわんにとうき  
んけんまくしょうこうぐん

尺骨頭症候群 しゃっこつとうしょうこうぐん

手根管症候群 しゅこんかんしょうこうぐん

Carpenter 症候群 カーペンターしょうこうぐん

頸肋症候群 けいろくしょうこうぐん

握りこぶし症候群 にぎりこぶししょうこうぐん

区画症候群 くかくしょうこうぐん

先天性絞扼輪(溝)症候群 せんてんせいこう  
やくりん(こう)しょうこうぐん

挫滅症候群 ざめつしょうこうぐん, 圧挫症  
候群 あつざしょうこうぐん

肘部管症候群 ちゅうぶかんしょうこうぐん

二重(重複)神経圧迫症候群 にじゅう(じゅう  
うふく)(ちょうふく)しんけいあつぱくしょうこう  
ぐん

Guyon 管症候群 ギヨンかんしょうこうぐん  
(改), 尺骨〔神経〕管症候群 しゃっこつ  
〔しんけい〕かんしょうこうぐん, 自転車麻痺  
じてんしゃまひ

腱交差症候群 けんこうさしょうこうぐん

→bicipital aponeurosis syndrome 上腕二  
頭筋腱膜症候群

Maffucci 症候群 マフッチしょうこうぐん

neurovascular compression syndrome	神経血管圧迫症候群 しんけいけっかんあつぱくしょうこうぐん
oro-digito-facial syndrome	口指顔面症候群 くちゆびがめんしょうこうぐん
overuse syndrome	使いすぎ症候群 つかいすぎしょうこうぐん
palmar interosseous nerve syndrome	→anterior interosseous nerve syndrome 前骨間神経症候群
pancytopenia-dysmelia syndrome	汎血球減少肢形成異常症候群 はんけつきゅうげんしょうしけいせいじょうしょうこうぐん, Fanconi 症候群 ファンコニしょうこうぐん
Poland's syndrome	Poland 症候群 ポーランドしょうこうぐん
posterior (dorsal) interosseous nerve syndrome	後骨間神経症候群 こうこっかんしんけいしょうこうぐん
pronator syndrome(改)	〔円〕回内筋症候群 〔えん〕かいないきんしょうこうぐん
quadrilateral space syndrome	四辺形間隙症候群 しへんけいかんげきしょうこうぐん
radial tunnel syndrome	橈骨神経管症候群 とうこつしんけいかんしょうこうぐん
scalenus [anticus] syndrome(改)	〔前〕斜角筋症候群(改) 〔ぜん〕しゃかくきんしょうこうぐん
Secretan's syndrome	Secretan 症候群 スクレタンしょうこうぐん
shoulder-hand syndrome	肩手症候群 かたてしょうこうぐん
split hand syndrome	裂手症候群 れつしゅしょうこうぐん
thoracic outlet syndrome	胸郭出口症候群 きょうかくでぐちしょうこうぐん
thrombocytopenia-radial aplasia syndrome	血小板減少橈側列無形成症候群 けっしょうばんげんしょうとうそくれつむけいせいしょうこうぐん
ulnar tunnel (canal) syndrome	尺骨神経(Guyon)管症候群 しゃっこつしんけい(ギヨン)かんしょうこうぐん
ulnocarpal (abutment) impaction syndrome	尺骨〔手根骨〕突き上げ症候群 しゃっこつ〔しゅこんこつ〕つきあげしょうこうぐん
ulnofibular syndrome	尺骨腓骨症候群 しゃっこつひこつしょうこうぐん



<b>synergist</b>	共動(同)筋 きょうどうきん, 協力筋 きょうりょくきん
<b>syngen[e]ic graft</b>	[同種]同系移植[片] [どうしゅ]どうけいいいしょく [へん]→isograft [同種]同系移植[片]
<b>synostosis</b>	骨癒合症 こつゆごうしやう
<b>synovectomy</b>	滑膜切除[術] かつまくせつじよ[じゆつ]
<b>synovia</b>	滑液 かつえき→[synovial] joint fluid 関節液, 滑液
<b>synovial cyst</b>	滑液嚢胞 かつえきのうほう
<b>[synovial] joint fluid</b>	関節液 かんせつえき, 滑液 かつえき
<b>synovial membrane</b>	滑膜 かつまく
<b>synovial [tendon] sheath</b>	滑膜性腱鞘 かつまくせいけんしやう
<b>synovitis</b>	滑膜炎 かつまくえん
<b>synovium</b>	→synovial membrane 滑膜

## T

<b>tabatière [anatomique]</b>	→[anatomical] snuff box 嗅ぎたばこ窩
<b>tactile anesthesia</b>	触覚消(脱)失 しょつかくしやう(だつ)しつ
<b>tactile gnosis</b>	識別覚(触覚による) しきべつかく
<b>tactile organ</b>	触覚器官 しょつかくきかん
<b>TAM</b>	→total active motion(改) 総自動運動域
<b>tangential excision</b>	接線[表面]切除[法] せつせん[ひやうめん]せつじよ[ほう], タンジエンシヤル切除[法] タンジエンシヤルせつじよ[ほう]
<b>TAO</b>	→thromboangitis obliterans 閉塞性血栓性血管炎, Buerger's disease
<b>taper needle</b>	丸針 まるばり
<b>taper pin</b>	先細りピン さきぼそりピン
<b>tardy [nerve] palsy</b>	遅発性(神経)麻痺 ちほつせい[しんけい]まひ
<b>telangiectasis</b>	末梢血管拡張症 まつしやうけつかんかくちやうしやう
<b>telescoping test</b>	伸縮テスト しんしゆくテスト
<b>temporal fascial flap</b>	側頭筋膜皮弁 そくとうきんまくひべん
<b>tenderness</b>	圧痛 あつづう
<b>tendinitis</b>	腱炎 けんえん

tendinitis calcarea

tendon

aberrant tendon (muscle)

artificial tendon

extrinsic extensor tendon

flexor [tendon]

Hunter tendon

interosseous tendon

lumbrical tendon

palmaris longus tendon

plantaris tendon

supernumerary tendon

terminal [extensor] tendon

tendon advancement

tendon ball

tendon dislocation (luxation)

tendon elongation

tendon graft [ing]

tendon laceration

tendon lengthening

tendon loop operation

tendon plasty

tendon plication

tendon prolapse

tendon repair

tendon rerouting

tendon rupture

tendon sheath

tendon shortening

tendon slip

tendon stripper

tendon suture

tendon transfer

tendoperiostosis

石灰性(化)腱炎 せつかいせい(か)けんえん

腱 けん

異所〔性〕腱(筋) いしょ〔せい〕けん(きん), 迷

入腱(筋) めいにゆうけん(きん)

人工腱 じんこうけん

外在伸筋腱 がいざいしんきんけん

屈筋〔腱〕 くつきん〔けん〕

Hunter 腱 ハンターけん

骨間筋腱 こつかんきんけん

虫様筋腱 ちゅうようきんけん

長掌筋腱 ちようしょうきんけん

足底筋腱 そくていきんけん

過剰腱 かじょうけん

終止〔伸筋〕腱 しゅうし〔しんきん〕けん

腱前進〔術〕 けんぜんしん〔じゅつ〕

腱球 けんきゅう

腱脱臼 けんだつきゅう

腱伸延 けんしんえん, 腱延長〔術〕 けんえん  
ちよう〔じゅつ〕

腱移植〔術〕 けんいしょく〔じゅつ〕

腱断裂 けんだんれつ

腱延長〔術〕 けんえんちよう〔じゅつ〕

腱ループ〔術〕 けんループ〔じゅつ〕

→tenoplasty 腱形成〔術〕

腱ひだ付け短縮〔術〕 けんひだつけたんしゆく  
〔じゅつ〕

腱脱臼 けんだつきゅう

腱修復〔術〕 けんしゅうふく〔じゅつ〕

腱経路変更術 けんけいろへんこうじゅつ

腱断裂〔皮下〕 けんだんれつ

腱鞘 けんしょう

腱短縮〔術〕 けんたんしゆく〔じゅつ〕

腱索 けんさく

腱ストリッパー けんストリッパー

腱縫合〔術〕 けんほうごう〔じゅつ〕

腱移行〔術〕 けんいこう〔じゅつ〕

→enthesopathy 腱〔靱帯〕付着部症

tendovaginitis	→tenosynovitis 腱鞘炎, 腱鞘滑膜炎
tendovaginitis stenosans	狭窄性腱鞘炎 きょうさくせいけんしょうえん
tenectomy	腱切除〔術〕 けんせつじょ〔じゅつ〕
tennis elbow	テニス肘 テニスひじ
tenocyte	腱細胞 けんさいぼう
tenodermodesis	腱皮膚固定 けんひふこてい
tenodesis	腱固定〔術〕 けんこてい〔じゅつ〕
tenodesis effect	→dynamic tenodesis effect 動的腱固定効果
tenodesis splint	腱固定副子 けんこていふくし
tenography	腱造影〔法〕 けんぞうえい〔ほう〕
tenolysis	腱剝離〔術〕 けんはくり〔じゅつ〕
tenonectomy	腱切除短縮〔術〕 けんせつじょたんしゆく〔じゅつ〕
tenoplasty	腱形成〔術〕 けんけいせい〔じゅつ〕
tenorrhaphy	腱縫合〔術〕 けんほうごう〔じゅつ〕
tenostosis	腱骨〔化〕症 けんこつ〔か〕しょう
tenosuspension	腱性懸垂〔術〕 けんせいけんすい〔じゅつ〕
tenosuture	→tenorrhaphy 腱縫合〔術〕
tenosynovectomy	腱鞘滑膜切除〔術〕 けんしょうかつまくせつじょ〔じゅつ〕
tenosynovitis	腱鞘炎 けんしょうえん, 腱鞘滑膜炎 けんしょうかつまくえん
tenotome	切腱刀 せつけんとう
tenotomy	腱切り〔術〕 けんぎり〔じゅつ〕
tensile strength	引っ張り強度 ひっぱりきょうど
tension	緊張 きんちょう, 張力 ちょうりょく
tension band wiring	引きよせ鋼線締結〔法〕 ひきよせこうせんていけつ〔ほう〕
teratogen (et) ic	催奇性 さいきけい
teratoma	奇形腫 きけいしゅ
terminal deficiency	末端欠損〔症〕 まったんけつそん〔しょう〕
terminal device	手先具 てさきぐ
terminal〔extensor〕 tendon	終止〔伸筋〕腱 しゅうし〔しんきん〕けん
terminal latency	終末潜時 しゅうまつせんじ→distal latency 遠位潜時〔医〕

<b>terminal transverse defect</b>	末端横軸欠損〔症〕 まったんよこじくけつそん〔しょう〕
<b>Terry band</b>	Terry 帯 テリーたい
<b>Terry Thomas sign</b> 〔新〕 <b>test</b>	Terry Thomas 徴候 テリートーマスちょうこう テスト
Allen test	Allen テスト アレンテスト
Finkelstein's test	Finkelstein テスト フィンケルシュタインテスト
nerve stretching test	神経伸張テスト しんけいしんちようテスト
Phalen's test	Phalen テスト ファレンテスト
pin prick test	針刺し〔痛覚〕テスト はりさし〔つうかく〕テスト
pivot-shift test	軸移動テスト じくいどうテスト
Semmes-Weinstein monofilament test〔改〕	Semmes-Weinstein モノフィラメントテスト〔改〕 セメス・ワインシュタインモノフィラメントテスト
telescoping test	伸縮テスト しんしゆくテスト
<b>tetrahedral Z-plasty</b>	四面体 Z 形成術 しめんたい乙けいせいじゆつ
<b>tetraphocomelia</b>	四肢あざらし肢〔症〕 ししあざらしし〔しょう〕
<b>tetradactyly</b>	四指症 しししょう
<b>tetraplegia</b>	四肢麻痺 ししまひ
<b>TFCC</b>	→triangular fibrocartilage complex 三角線 維軟骨複合体
<b>thecal</b>	腱鞘の けんしょうの
<b>thenar crease</b>	母指球皮線 ぼしきゆうひせん
<b>thenar</b> 〔eminence〕	母指球 ぼしきゆう
<b>thenar</b> 〔eminence〕 <b>space</b>	→thenar fascial space 母指腔
<b>thenar fascia</b>	母指球筋膜 ぼしきゆうきんまく
<b>thenar fascial space</b>	母指腔 ぼしくう
<b>thenar flap</b>	母指球皮弁 ぼしきゆうひべん
<b>thenar motor branch</b>	→recurrent branch of the median nerve 正 中神経反回枝
<b>thenar muscles</b>	母指球筋〔群〕 ぼしきゆうきん〔ぐん〕
<b>thenar paralysis</b>	母指球筋麻痺 ぼしきゆうきんまひ
<b>thermal anesthesia</b>	温〔度〕覚消〔脱〕失 おん〔ど〕かくししょう〔だつ〕しつ
<b>thermal burn</b>	熱傷 ねっしょう
<b>thermesthesia</b>	温〔度〕覚 おん〔ど〕かく

thermography	サーモグラフィー
thermohyperesthesia(改)	温〔度〕〔感〕覚過敏〔症〕 おん〔ど〕〔かん〕かくか びん〔しょう〕
thermohypesthesia(改)	温〔度〕〔感〕覚鈍麻 おん〔ど〕〔かん〕かくどんま
thermotherapy	温熱療法 おんねつりょうほう
Thiemann's disease	Thiemann 病 ティーマンびょう
third-degree burn	3 度熱傷 さんどねっしょう
thoracic outlet syndrome	胸郭出口症候群 きょうかくでぐちしょうこうぐん
three point pinch	→chuck pinch 三指つまみ
three-digit pinch	→chuck pinch 三指つまみ
three-jaw chuck position	三点支持位 さんでんしじい
thrombectomy	血栓除去〔術〕 けっせんじょきよ〔じゅつ〕
thromboangitis obliterans, Buerger's disease(改)	閉塞性血栓性血管炎 へいそくせいけっせんせい けっかんえん, バージャー病
thrombocytopenia-radial aplasia syndrome	血小板減少橈側列無形成症候群 けっしょう ばんげんしょうとうそくれつむけいせいしょうこうぐん
thrombolysis	血栓融解〔術〕 けっせんゆうかい〔じゅつ〕
thrombosis	血栓症 けっせんしょう
thumb	母指 ぼし
thumb adduction restoration	母指内転再建 ぼしないてんさいけん
thumb basal arthrosis splint	母指 CM 関節症副子 ぼし CM かんせつしょう ふくし
thumb extensor	母指伸筋 ぼししんきん
thumb flexor	母指屈筋 ぼしくつきん
[thumb] forceps	ピンセット, 摂子 せつし
thumb-index cleft(旧 3)	第 1 指間腔→thumb-index web space(改)
thumb-index web space(改)	第 1 指間(改) だいいちしかん
thumb-in-palm [deformity]	掌内母指〔変形〕 しょうないぼし〔へんけい〕
thumb post	母指柱 ぼしちゅう
thumb ray	母指列 ぼしれつ
thumb spica plaster cast	母指ギプス包帯 ぼしギプスほうたい
thumb sucking	指しゃぶり ゆびしゃぶり
thumb web	母指のみずかき ぼしのみずかき
tie over dressing	タイオーバー法 タイオーバーほう
Tinel's sign	Tinel 徴候 ティネルちょうこう
tingling	チクチク感 チクチクかん
tip-palm distance(改), TPD(新)	指尖手掌距離(改) しせんしゅしょうきより

tip pinch	指尖つまみ しせんつまみ
tip-to-side pinch	指尖横つまみ しせんよこつまみ
tip-to-tip pinch	→tip pinch 指尖つまみ
tissue defect	組織欠損 そしきけつそん
tissue transplantation	組織移植〔術〕 そしきいしょく〔じゅつ〕
tissue-expander	ティシユエクスパンダー
toenail	趾(足指)の爪 あしゆびのつめ, 足爪 あしづめ
toenail graft	足爪移植 あしづめいしょく
toe to finger transfer	指への趾(足指)移植〔術〕 ゆびへのあしゆびいしょく〔じゅつ〕
toe to hand transfer	手への趾(足指)移植〔術〕 てへのあしゆびいしょく〔じゅつ〕
toe to thumb transfer	母指への趾(足指)移植〔術〕 ぼしへのあしゆびいしょく〔じゅつ〕
toe transfer	趾(足指)移植〔術〕 あしゆびいしょく〔じゅつ〕
tophus	痛風結節 つうふうけつせつ
torus fracture	膨隆(隆起)骨折 ぼうりゅう(りゅうぎ)こっせつ
total active motion(改), TAM	総自動運動域 そうじどううんどういき
total ankylosis	全強直 ぜんきょうちよく
total arthroplasty	関節全置換〔術〕 かんせつぜんちかん〔じゅつ〕
total range of active motion (旧 3), TAM	→total active motion(改) 総自動運動域
total syndactyly	→spoon hand 完全合指〔症〕, スプーン状手
total wrist arthroplasty	→total wrist replacement
total wrist replacement	〔人工〕手関節全置換〔術〕 〔じんこう〕て(しゆ)かんせつぜんちかん〔じゅつ〕
tourniquet	止血帯 しけつたい
tourniquet paralysis	止血帯麻痺 しけつたいまひ
TPD(新)	→tip-palm distance(改) 指尖手掌距離(改)
traction injury	牽引損傷 けんいんそんしょう
transcarpal amputation	手根切断〔術〕 しゆこんせつだん〔じゅつ〕
transcondylar fracture	通顆骨折 つうかこっせつ
transfer	移行〔術〕 いこう〔じゅつ〕
transfixation	貫通固定〔術〕 かんつうこてい〔じゅつ〕

transhumeral amputation	上腕切断〔術〕(肘上切断〔術〕) じょうわんせつだん〔じゅつ〕(ひじうえせつだん〔じゅつ〕)
transhumeral prosthesis	上腕義手 じょうわんぎしゅ
translocation of tendon	腱移所(動)〔術〕 けんいしょ(どう)〔じゅつ〕
transplant	1) 移植片(材料)(整7) いしょくへん(ざいりょう) 2) 移植する いしょくする 3) 移植 いしょく
transplantation	移植〔術〕 いしょく〔じゅつ〕
transport (axonal) flow(旧3)	→axonal transport 軸索輸送
transposed (transposition) flap	転位皮弁 てんいひべん
transpos[ition]ing [operation]	移所(動)術(整7) いしょ(どう)じゅつ
transposition	移所(動)術 いしょ(どう)じゅつ
transradial amputation	前腕切断〔術〕(肘下切断〔術〕) ぜんわんせつだん〔じゅつ〕(ひじしたせつだん〔じゅつ〕)
transradial prosthesis	前腕義手 ぜんわんぎしゅ
transscaphoperilunate dislocation	経舟状月状骨周囲脱臼 けいしゅうじょうげつじょうこつしゅういだつきゅう
transverse arch	横アーチ よこアーチ
transverse carpal ligament	横手根靭帯 おうしゅこんじんたい
transverse deficiency	横軸欠損 よこじくけつそん, 横軸形成障害 よこじくけいせいしょうがい
transverse fold	横ひだ よこひだ
transverse fracture	横骨折 おうこつせつ
transverse head of adductor pollicis	母指内転筋横頭 ぼしないてんきんおうとう
transverse lamina	→sagittal band 矢状索
transverse metacarpal arch	中手骨横アーチ ちゅうしゅこつよこアーチ
transverse retinacular ligament	横支靭帯 おうしじんたい
transverse superficial [carpal] ligament	手掌腱膜浅横靭帯 しゅしょうけんまくせんおうじんたい
trap door deformity	トラップドア変形 トラップドアへんけい
trapeziometacarpal joint	大菱形中手〔骨〕関節 だいらょうけいちゅうしゅ〔こつ〕かんせつ, 第1 CM 関節 だいいちCMかんせつ
trapezium	大菱形骨 だいらょうけいこつ
trapezium implant	大菱形骨インプラント だいらょうけいこつインプラント

trapezium secundarium	副大菱形骨 ふくだいりょうけいこつ
trapezoid	小菱形骨 しょうりょうけいこつ
trapped sesamoid	かんとん(嵌頓)種子骨 かんとんしゅこつ
traumatic amputation	外傷性切断 がいしょうせいせつだん
traumatic aneurysm	外傷性動脈瘤 がいしょうせいどうみゃくりゅう
traumatic arthritis	外傷性関節炎 がいしょうせいかんせつえん
traumatic dislocation	外傷性脱臼 がいしょうせいだつきゅう
traumatic neuroma(旧 3)	外傷〔性〕神経腫 がいしょう〔せい〕しんけいしゅ
triangular fibrocartilage	三角線維軟骨 さんかくせんいなんこつ
triangular fibrocartilage complex, TFCC	三角線維軟骨複合体 さんかくせんいなんこつふくごうたい
triangular ligament	指三角靭帯 ゆびさんかくじんたい
triangular suture	三点縫合 さんてんほうごう
triangular volar flap	掌側三角皮弁 しょうそくさんかくひべん
trick motion	ごまかし運動 ごまかしうんどう
tridactyly	三指(趾)症 さんし(し)しょう
trigger digit (finger)	→snapping finger ばね指, 弾発指
trigger [phenomenon]	→snapping [phenomenon] バネ〔現象〕, 弾発〔現象〕
trigger thumb	→snapping thumb ばね母指, 弾発母指
triphalangeal duplication	重複三指節〔症〕 じゅうふく(ちゅうふく)さんしせつ(しょう)(改)
triphalangeal thumb	三指節母指〔症〕 さんしせつぼし(しょう)
triphalangism	→triphalangeal thumb
triquetral [bone]	→triquetrum 三角骨
triquetral-hamate-capitate ligament	三角有鉤有頭骨靭帯 さんかくゆうこうゆうとうこつじんたい
triquetrohamate ligament	三角有鉤骨靭帯 さんかくゆうこうこつじんたい
triquetrum	三角骨 さんかくこつ
triquetrum-scaploid-	三角舟状大菱形小菱形骨靭帯 さんかくしゅうじょうだいらいりょうけいしょうりょうけいこつじんたい
trapezium-trapezoid ligament	→scapho-trapezio-trapezoid joint 舟状大菱形小菱形骨間関節
triscaphe joint	真性動脈瘤 しんせいどうみゃくりゅう
true aneurysm	幹 かん(みき)
trunk	筒状〔有莖〕皮弁 つつじょう〔ゆうけい〕ひべん
tubed [pedicle] flap	大菱形骨結節 だいらいりょうけいこつけつせつ
tubercle of the trapezium	



tuft fracture	末節骨粗面骨折 まっせつこつそめんこっせつ
tuft (tuberosity) of the distal phalanx	末節骨粗面 まっせつこつそめん
tumoral calcinosis	腫瘍状石灰(沈着)症 しゅうようじょうせつかい 〔ちんちゃく〕しょう
turnover flap	反転皮弁 はんでんひべん
turnover muscle flap	反転筋弁 はんでんきんべん
two-point discrimination, 2PD (改)	二点識別〔覚〕(改) にてんしきべつ〔かく〕
two-stage tendon graft	二段階腱移植〔術〕 にだんかいけんいしょく 〔じゅつ〕
two-stage tenoplasty	二段階腱形成〔術〕 にだんかいけんけいせい 〔じゅつ〕
<b>U</b>	
ulnar	1) 尺骨〔の〕 しやくこつ〔の〕 2) 尺側〔の〕 しやくそく〔の〕
ulnar abduction	尺側外転(中指の場合) しやくそくがいてん
ulnar adduction	尺側内転(母指の場合) しやくそくないてん
ulnar artery	尺骨動脈 しやくこつどうみやく
ulnar border	尺側縁 しやくそくえん
ulnar bursa	尺側滑液鞘 しやくそくかつえきしょう
ulnar [carpal] canal	→ulnar tunnel 尺骨神経(Guyon)管
ulnar club hand	尺側内反手 しやくそくないはんで
ulnar collateral ligament	尺側側副靭帯 しやくそくそくふくじんたい
ulnar deviation	尺側偏位 しやくそくへんい, 尺屈(手関節の) しやくこつ
ulnar digits	→ulnar fingers 尺側指
ulnar dimelia	尺側重複肢(症) しやくそくじゅうふく(ちょうふく) く)し[しょう]
ulnar drift	尺側偏位 しやくそくへんい
ulnar fingers	尺側指 しやくそくし
ulnar head implant	尺骨頭インプラント しやくこつとらインプラント
ulnar hemimelia	尺側半肢症 しやくそくはんししょう
ulnar minus variance (variant)	尺骨マイナス変異 しやくこつマイナスへんい

ulnar nerve	尺骨神経 しやくこつしんけい
ulnar [nerve] palsy	尺骨神経麻痺 しやくこつしんけいまひ
ulnar notch [of the radius]	尺側切痕(橈骨の) しやくそくせつこん
ulnar phocomelia	尺側あざらし肢[症] しやくそくあざらしし [しょう]
ulnar plus variance (variant)	尺骨プラス変異 しやくこつプラスへんい
ulnar ray	尺側列 しやくそくれつ
ulnar [ray] defect	尺側[列]欠損 しやくそく[れつ]けつそん
ulnar [ray] deficiency	尺側[列]形成障害 しやくそく[れつ]けいせい しょうがい
ulnar shift	尺側移動 しやくそくいどう
ulnar styloid [process]	尺骨茎状突起 しやくこつけいじょうとつき
ulnar tuberosity	尺骨粗面 しやくこつそめん
ulnar tunnel (canal)	尺骨神経(Guyon)管 しやくこつしんけい(ギョ ン)かん(改)
ulnar tunnel (canal) syndrome	尺骨神経(Guyon)管症候群 しやくこつしんけ い(ギヨン)かんしょうこうぐん(改)
ulnocapitate ligament	尺骨有頭骨靭帯 しやくこつゆうとうこつじんたい
ulnocarpal abutment (ulnar impaction) syndrome(改)	尺骨突き上げ症候群 しやくこつつきあげしょう こうぐん
ulnocarpal ligament	尺骨手根靭帯 しやくこつしゆこんじんたい
ulnocarpal meniscus	尺骨手根半月[板] しやくこつしゆこんはんげつ [ばん]
ulnofibular syndrome	尺骨腓骨症候群 しやくこつひこつしょうこうぐん
ulnolunate ligament	尺骨月状骨靭帯 しやくこつげつじょうこつじん たい
ulnотriquetral ligament	尺骨三角骨靭帯 しやくこつさんかくこつじんたい
unciform bone	→hamate(hamatum) 有鉤骨
underdevelopment	發育不全 はついくふぜん
undergrowth	低成長 ていせいちょう, 低形成 ていけいせい
undermining	皮下剝離 ひかはくり
ungual tuberosity	末節骨粗面 まつせつこつそめん
unicondylar fracture	単顆骨折 たんかこつせつ
union	癒合 ゆごう
uniting callus	結合仮骨 けつごうかこつ
unmyelinated nerve	無髓神経 むずいしんけい
unstable scar	不安定癬痕 ふあんていはんこん

upper arm  
 upper extremity  
 upper limb  
 upper limb (extremity)  
 prosthesis

上腕 じょうわん  
 →upper limb 上肢  
 上肢 じょうし  
 義手 ぎしゅ

## V

vaginal ligament  
 valgus osteotomy  
 valgus position  
 variant (variance)  
 varix  
 varus osteotomy  
 varus position  
 vascular anastomosis  
 vascular graft  
 vascular island flap  
  
 vascular pedicle  
 vascular spasm  
 vascularity  
 vascularization  
 vascularized bone graft  
  
 vascularized flap  
 vascularized graft  
 vascularized muscle  
 transplantation  
 vascularized nerve  
 transplantation  
 vasoconstriction  
 vasoconstrictor  
  
 vasodila(ta)tion  
 vasodilator

靭帯性腱鞘 じんたいせいけんしょう  
 外反骨切り術 がいはんこつきりじゅつ  
 外反位 がいはんい  
 変異 へんい  
 静脈瘤 じょうみやくりゅう  
 内反骨切り術 ないはんこつきりじゅつ  
 内反位 ないはんい  
 血管吻合〔術〕 けっかんふんごう〔じゅつ〕  
 血管移植 けっかんいしょく  
 血管柄付き島状皮弁 けっかんへいつきとうじょう  
 うひべん  
 血管茎(柄) けっかんけい(へい)  
 血管痙攣(縮) けっかんけいれん(しゆく)  
 血管分布〔状態〕 けっかんぶんぷ〔じょうたい〕  
 血管新生 けっかんしんせい  
 血管柄付き骨移植〔片〕 けっかんへいつきこつ  
 いしょく〔へん〕  
 血管柄付き皮弁 けっかんへいつきひべん  
 血管柄付き移植 けっかんへいつきいしょく  
 血管柄付き筋肉移植〔術〕 けっかんへいつきき  
 んにくいしょく〔じゅつ〕  
 血管柄付き神経移植 けっかんへいつきしんけい  
 いしょく  
 血管収縮 けっかんしゅうしゆく  
 1) 血管収縮神経 けっかんしゅうしゆくしんけい  
 2) 血管収縮薬 けっかんしゅうしゆくやく  
 血管拡張 けっかんかくちょう  
 1) 血管拡張神経 けっかんかくちょうしんけい

<b>vasodilator nerve</b>	2) 血管拡張薬 けっかんかくちょうやく
<b>vasomotor</b>	血管拡張神経 けっかんかくちょうしんけい
<b>vasomotor nerve</b>	血管運動の けっかんうんどうの, 血管運動因子 けっかんうんどういんし
<b>vasospasm</b>	血管運動神経 けっかんうんどうしんけい
<b>Vater-Pacini corpuscle</b>	血管痙攣(縮) けっかんけいれん(しゆく)
<b>vein</b>	Vater-Pacini 小体 ファーター・パチーニしょうたい
<b>accompanying vein</b>	静脈 じょうみやく
<b>basilic vein</b>	<b>随伴静脈(旧 3)→伴行(走)静脈(改)</b> ばんこう(そう)じょうみやく
<b>cephalic vein</b>	尺側皮静脈 しゃくそくひじょうみやく
<b>median basilic vein</b>	橈側皮静脈 とうそくひじょうみやく
<b>median cephalic vein</b>	尺側正中皮静脈 しゃくそくせいちゅうひじょうみやく
<b>median cubital vein</b>	橈側正中皮静脈 とうそくせいちゅうひじょうみやく
<b>superficial palmar vein</b>	肘正中皮静脈 ちゅう(ひじ)せいちゅうひじょうみやく
<b>vein graft</b>	浅掌静脈 せんしょうじょうみやく
<b>velcro</b>	静脈移植〔片〕 じょうみやくいしよく〔へん〕
<b>vena comitans</b>	ベルクロ
<b>venogram</b>	随伴静脈(旧 3)→伴行(走)静脈(改) ばんこう(そう)じょうみやく
<b>venography</b>	静脈〔造影〕図 じょうみやく〔ぞうえい〕ず
<b>venous arch</b>	静脈造影〔法〕 じょうみやくぞうえい〔ほう〕
<b>venous flap</b>	静脈アーチ(弓) じょうみやくアーチ(きゅう)
<b>venous return</b>	静脈皮弁 じょうみやくひべん
<b>vertical mattress suture</b>	静脈還流〔量〕 じょうみやくかんにゅう〔りょう〕
<b>vertical septum</b>	垂直マットレス縫合 すいちよくマットレスほうごう
<b>vibration white finger</b>	垂直中隔 すいちよくちゅうかく
<b>vinculum [tendinum]</b>	白ろう(蠟)病 はくろうびょう
<b>VISI</b>	腱ひも けんひも
<b>V-ligament</b>	→volar intercalated segment instability 近位手根列掌側回転型手根不安定症 V 靱帯 V じんたい

vocational rehabilitation(改)	職業リハビリテーション(改)(医) しょくぎょうりハビリテーション
volar	→palmar 手掌の, 掌側の
volar advancement flap	掌側前進皮弁 しょうそくぜんしんひべん
volar (palmar) carpal branch	掌側手根枝 しょうそくしゅこんし
volar flexion	掌屈 しょうくつ
volar intercalated segment instability, VISI	近位手根列掌側回転型手根不安定症 きんいしゅこんれつしょうそくかいてんがたしゅこんふあんていしょう
volar plate	→palmar plate 掌側板
volar plate advancement	掌側板前進術 しょうそくばんぜんしんじゅつ
volar (palmar) plate arthroplasty	掌側板関節形成〔術〕 しょうそくばんかんせつけいせい〔じゅつ〕
volar tilt	→palmar tilt 〔橈骨遠位端〕掌側傾斜
Volkman's contracture	Volkman 拘縮 フォルクマンこうしゆく
voluntary contraction	随意収縮 ずいししゆくしゆく
voluntary motion (movement)	随意運動 ずいいうんどう
V-Y advancement	V-Y 前進術 V-Yぜんしんじゅつ
V-Y flap	V-Y 皮弁 V-Yひべん

W
---

wallerian degeneration	Waller 変性 ワラーヘンせい
warm(th) sensation	温覚 おんかく
Wartenberg's reflex	Wartenberg 反射 ワルテンベルクはんしゃ
Wartenberg's sign	Wartenberg 徴候 ワルテンベルクちょうこう
weaving suture	→interlacing suture 編み込み縫合〔法〕
web	みずかき
web plasty	指間形成〔術〕 しかんけいせい〔じゅつ〕
web space	指間 しかん=interdigital space
web space contracture	指間拘縮 しかんこうしゆく
web spacer	指間保持器 しかんほじき
webbed finger	みずかき指 みずかきゆび
webbing	みずかき形成 みずかきけいせい

wedge osteotomy	くさび骨切り術 くさびこつきりじゅつ, 楔状骨切り術(旧3) けつ(せつ)じょうこつきりじゅつ
wedge resection	楔状切除[法] けつ(せつ)じょうせつじょ[ほう]
wedge-shaped phalanx	→delta phalanx 三角指節骨
wet dressing	湿性ドレッシング しっせいドレッシング
whitlow	ひょう(瘰)疽 ひょうそ
windblown hand	→windmill-vane hand
windmill-vane hand	風車翼[状]手 ふうしゃよく[じょう]しゅ
wing tendon	翼状腱(側索近位部の) よくじょうけん →lateral extensor band 指伸筋腱側索
winged scapula	翼状肩甲骨 よくじょうけんこうこつ
wire traction	鋼線牽引 こうせんけんいん
wiring	鋼線締結[法] こうせんていけつ[ほう]
wound clip	縫合クリップ ほうごうクリップ
wound healing	創傷治癒 そうしょうちゆ
wound margin necrosis	創縁壊死 そうえんえし
wound separation	創[傷]し(哆)開 そう[しょう]しかい
woven bone	線維性骨[組織] せんいせいこつ[そしき]
wrap around flap	包み込み皮弁 つつみこみひべん
wringer injury	搾り機損傷 しぼりきそんしょう
wrinkle test	しわテスト
wrist	1) 手関節 て(しゅ)かんせつ 2) 手くび(首) てくび
wrist block	手くび(首)ブロック てくびブロック
wrist crease	手くび(首)皮線 てくびひせん
wrist disarticulation	手関節離断[術] て(しゅ)かんせつりだん[じゅつ]
wrist extension	手関節背屈 て(しゅ)かんせつはいくつ
wrist extensor	手根伸筋 しゅこんしんきん
wrist flexion	手関節掌屈 て(しゅ)かんせつしょうくつ
wrist flexor	手根屈筋 しゅこんくつきん
wrist fusion	手関節固定[術] て(しゅ)かんせつこてい[じゅつ]
wrist joint	手関節 て(しゅ)かんせつ
wrist joint implant	手関節インプラント て(しゅ)かんせつインプラント

wrist splint  
wrist tunnel  
writer's cramp

手関節副子 て(しゅ)かんせつふくし  
→carpal tunnel(canal) 手根管  
書癆 しよけい

## X

xanthofibroma  
xanthoma  
xenogen[e]ic graft  
xenograft

黄色線維腫 おうしよくせんいしゅ  
黄色腫 おうしよくしゅ  
→xenograft  
異種移植 いしゅいしよく

## Y

Y-V plasty

Y-V 形成術 Y-V けいせいじゅつ

## Z

Z deformity  
Z-plasty  
zero variant (variance)  
  
zigzag [skin] incision

Z 変形 Z へんけい  
Z 形成〔術〕 Z けいせい〔じゅつ〕  
ゼロ変異 ゼロへんい, 橈尺遠位端等長 とう  
しやくえんいたんとうちょう  
ジグザグ〔皮膚〕切開〔術, 法〕 ジグザグ〔ひふ〕  
せつかい〔じゅつ, ほう〕



和欧の部



## あ

アーチ

愛護的演技 あいごてきしゆぎ

IP 関節(指節間関節) IP かんせつ

アウトリガー(張り出し支柱の)

悪性黒色腫 あくせいこくしよくしゆ

アクソノトメーシス

握力 あくりよく

握力計 あくりよくけい

朝のこわばり あさのこわばり

あざらし肢症 あざらしししょう

足爪 あしづめ

足爪移植 あしづめいしよく

趾(足指)移植[術] あしゆびいしよく[じゆつ]

趾(足指)の爪 あしゆびのつめ

アスレティックリハビリテーション

Atasoy 皮弁 アタソイひべん

圧潰 あつかい

圧壊骨折 あつかいこっせつ

圧挫症候群 あつざしょうこうぐん

圧挫損傷 あつざそんしょう

圧痛 あつつう

圧迫壊死 あつぱくえし

圧迫締め具 あつぱくしめぐ

圧迫[症] あつぱく[しょう]

圧迫(性)神経障害 あつぱく[せい]しんけいしよ  
うがい

圧迫プレート あつぱくプレート

圧迫包帯 あつぱくほうたい

アテローム

あひるのくび変形 あひるのくびへんけい

Apert 症候群 アペールしょうこうぐん

arch

atraumatic technique

interphalangeal joint, IP joint(改),  
IPJ(旧 3)

outrigger

malignant melanoma

axonotmesis

grip strength

hand-dynamometer(医)

morning stiffness

phocomelia

toenail

toenail graft

toe transfer

toenail

athletic rehabilitation

Atasoy flap

collapse

crush fracture

crush syndrome

press injury

tenderness

pressure necrosis

compression clamp

compression

compression neuropathy

compression plate

compress, compression bandage,  
compression dressing, pressure  
bandage

atheroma

duckneck deformity

Apert's syndrome

甘皮 あまがわ  
 編み込み縫合〔法〕 あみこみほうごう〔ほう〕  
 アライメント(軸の配列)  
 Allen テスト アレンテスト  
 安静位 あんせいゐ  
 安静副子 あんせいふくし  
 安全肢位 あんぜんしゐ  
 安全ピン副子 あんぜんピンふくし  
 安定癍痕 あんていはんこん

cuticle  
 interlacing suture, weaving suture  
 alignment  
 Allen test  
 resting position  
 rest splint  
 safe〔ty〕 position  
 safety pin splint  
 stable scar

## い

異栄養症 いえいようしょう  
 異系移植〔片〕 いけいいしよく〔へん〕  
 異形成〔症〕 いけいせい〔しょう〕  
 移行〔術〕 いこう〔じゆつ〕  
 異骨症 いこつしょう  
 遺残組織 いざんそしき  
 異肢症 いししょう  
 異種移植 いしゅいしよく  
 萎縮〔症〕 いしゆく〔しょう〕  
 異常回転(旋) いじょうかいてん(せん)  
 異常感覚性手痛(橈骨神経浅枝の) いじょう  
 かんかくせいてつう  
 異常神経支配 いじょうしんけいしはい  
 移植 いしよく  
 移植骨 いしよくこつ  
 移植骨片 いしよくこつぺん  
 移植〔術〕 いしよく〔じゆつ〕  
 移植床 いしよくしょう  
 移植する いしよくする  
 移植部 いしよくぶ  
 移植片 いしよくへん

dystrophy  
 →同種〔異系〕移植〔片〕 allograft  
 dysplasia  
 transfer  
 dysostosis  
 remnant  
 dysmelia  
 heterotransplantation, xenograft,  
 xenogen〔e〕ic graft,  
 heterogenous graft, heterograft  
 atrophy  
 malrotation  
 cheiralgia parasthetica  
 anomalous innervation  
 graft, transplant  
 bone graft  
 bone block  
 grafting, transplantation  
 recipient bed  
 transplant  
 recipient site  
 graft, implant, transplant

移植片対宿主病(改) しゅびょう	いしよくへんたいししゅく	graft versus host disease, GVHD (改)
移所(動)術	いしよ(どう)じゅつ	transposition, transpos〔ition〕ing 〔operation〕(整7)
異所(性)腱(筋)	いしよ〔せい〕けん(きん)	aberrant tendon (muscle)
異所(性)骨化	いしよ〔せい〕こつか	ectopic ossification, heterotopic ossification
一次	いちじ	primary
一次修復〔術〕	いちじしゅうふく〔じゅつ〕	primary repair
一次性〔創〕閉鎖〔術〕	いちじせい〔そう〕へいさ 〔じゅつ〕	primary〔wound〕closure
一次〔創〕閉鎖	いちじ〔そう〕へいさ	primary closure
一次治癒	いちじちゆ	primary healing
一次縫合	いちじほうごう	primary suture
一塊に(の)	いっかいに(の)	en block
一過性神経伝導障害	いっかせいしんけいでんど うしょうがい	neurapraxia
一期	いつき	primary
一(第1)期癒合	いっ(だいいっ)きゆうごう	primary healing
移動	いどう	ambulation, displacement, locomotion, transfer
移動域	いどういき	amplitude
移動性	いどうせい	mobility
糸付き縫合針	いとつきほうごうしん	atraumatic needle
異物	いぶつ	foreign body
異物〔使用〕形成〔術〕	いぶつ〔しょう〕けいせい 〔じゅつ〕	alloplasty
インピンジメント		impingement
インプラント		implant
インプラント(関節)形成〔術〕	インプラント (かんせつ)けいせい〔じゅつ〕	implant arthroplasty
インプラント(関節)置換〔術〕	インプラント (かんせつ)ちかん〔じゅつ〕	implant replacement

## う

うっ血 うっけつ	congestion, stasis
腕 うで	arm
腕交差皮弁 うでこうさひべん	cross-arm flap
腕支え うでささえ	cuff
腕吊り うでつり	arm sling
腕皮弁 うでひべん	arm (brachial) flap
埋込み移植 うめこみいしょく	inlay graft
上のせ移植 うわのせいしょく	onlay graft
運転手(ショフル)骨折 うんてんしゅこつせつ	chauffeur's fracture(橈骨茎状突起骨折)
運動枝 うんどうし	motor branch
[運動]失調 [うんどう]しつちよう	ataxia(xy)
運動終板 うんどうしゅうばん	motor end-plate
運動神経 うんどうしんけい	motor nerve
運動神経伝導速度 うんどうしんけいでんどうそくど	motor nerve conduction velocity, MCV
運動[性]の うんどう[せい]の	motor
運動単位 うんどうたんい	motor unit
運動点 うんどうてん	motor point
運動ニューロン うんどうニューロン	motor neuron
運動不全麻痺 うんどうふぜんまひ	motor paresis

## え

鋭痛 えいつう	sharp pain
鋭匙 えいひ	curette, [sharp] spoon
A-V シヤント	arteriovenous shunt
栄養血管 えいようけつかん	nutrient vessel
栄養動脈 えいようどうみやく	feeding artery, nutrient artery
腋窩 えきか	axilla, axillar cavity (arm pit)
腋窩神経 えきかしんけい	axillary nerve
腋窩ブロック えきかブロック	axillary block
液体窒素療法 えきたいちつそりようほう	liquid nitrogen therapy

壊死組織片	えしそしきへん	debris
Esmarch 駆血帯	エスマルヒくけつたい	Esmarch rubber bandage
Essex-Lopresti 脱臼骨折	エセックス・ロブレ	Essex-Lopresti
	スティだつきゆうこっせつ	fracture-dislocation
壊疽	えそ	gangrene
X線動態連続撮影	Xせんどうたいれんぞくさつ	cineradiography
	えい	
M〔C〕P 関節(中手指節関節)	M〔C〕P かんせつ	metacarpophalangeal joint, M〔C〕P joint(改), M〔C〕PJ(旧3), proximal finger joint(旧3)
M 波	Mは	M wave
MP 関節屈曲副子	MP かんせつくつきよくふくし	knuckle bender splint
MP 関節伸展副子	MP かんせつしんてんふくし	reverse knuckle bender splint
Erb-Duchenne 麻痺	エルブ・デュシェンヌまひ	Erb-Duchenne paralysis
Erb 点	エルブてん	Erb point
エレバ〔トリウム〕(骨膜起子)		elevator, periosteal elevator
遠位茎皮弁	えんいけいひべん	distally based flap
遠位指節間(DIP)関節	えんいしせつかん(DIP)かんせつ	distal interphalangeal joint, DIPjoint (改), distal finger joint(旧3)
遠位指節皮線(旧3)	えんいしせつひせん	→遠位指節間皮線(改)
遠位指節間皮線(改)	えんいしせつかんひせん	distal interphalangeal crease, distal finger crease(旧3)
遠位手根骨	えんいしゆこんこつ	distal carpus
遠位手根〔骨〕列	えんいしゆこん〔こつ〕れつ	distal carpal row
遠位手掌皮線	えんいしゆしょうひせん	distal palmar crease
遠位潜時〔医〕	えんいせんじ	distal latency
遠位橈尺関節	えんいとうしやくかんせつ	distal radioulnar joint, DRUJ, inferior radioulnar joint(旧3)
円回内筋	えんかいないぎん	pronator teres, PT
〔円〕回内筋症候群	〔えん〕かいないぎんしょうこ	pronator syndrome(改)
	うぐん	
遠隔皮弁	えんかくひべん	distant flap, distant skin pedicle flap
遠隔(間接)皮弁	えんかく(かんせつ)ひべん	distant (indirect) flap
遠心性線維(神経)	えんしんせいせんい(しんけい)	efferent (centrifugal) fiber (nerve)
延長〔術〕	えんちょう〔じゆつ〕	elongation, lengthening, distraction
円板	えんばん	disc, disk

## お

横骨折	おうこっせつ	transverse fracture
横支靱帯	おうしじんたい	transverse retinacular ligament
凹手	おうしゆ	manus cava
横手根靱帯	おうしゆこんじんたい	transverse carpal ligament→flexor retinaculum 屈筋支帯
黄色腫	おうしょくしゆ	xanthoma
黄色線維腫	おうしょくせんいしゆ	xanthofibroma
横走骨	おうそうこつ	cross bone
横転皮弁	おうてんひべん	swinging flap
往復骨鋸	おうふくこつきよ	reciprocating saw
覆い布	おおいぬの	drape
帯	おび(たい)	band
オペラグラス手	オペラグラスて	opera-glass hand
Ollier 病	オリエびよう	Ollier's disease, enchondromatosis, dyschondroplasia
オントップ形成〔術〕	オントップけいせい〔じゆつ〕	ontop plasty
温〔度〕覚	おん〔ど〕かく	thermesthesia, warm〔th〕 sensation
温覚過敏〔症〕	おんかくかびん〔しょう〕	hypertherm〔o〕esthesia, thermohyperesthesia
温〔度〕覚消(脱)失	おん〔ど〕かくしょう(だつ)し つ	thermal anesthesia
温覚鈍麻	おんかくどんま	thermohipesthesia
温熱療法	おんねつりようほう	hyperthermia, thermotherapy

## か

窩	か	cavity, fossa, lacuna
顆	か	condyle
ガーゼ包帯	ガーゼほうたい	gauze bandage
Carpenter 症候群	カーペンターしょうこうぐん	Carpenter syndrome, craniosynostosis with polydactyly (整 7)

## Camitz 対立機能再建〔術, 法〕(新)

カーミッツたいりつぎのうさいけん〔じゅつ, ほう〕

塊 かい(かたまり)

外因性〔の〕 がいいんせい〔の〕

回外 かいがい

回外筋 かいがいきん

回外伸筋群(旧 3) かいがいしんきんぐん

外腱鞘(旧 3) がいけんしょう

外骨腫〔症〕 がいこつしゅ〔しょう〕

外固定〔法〕 がいこてい〔ほう〕

外在筋 がいざいきん

外在筋プラス(優位)〔の〕 がいざいきんプラス  
(ゆうい)〔の〕

外在屈筋 がいざいくつきん

外在伸筋(腱) がいざいしんきん(けん)

介在〔の〕 がいざい〔の〕

外在〔の〕 がいざい〔の〕

介在〔物〕 がいざい〔ぶつ〕

外在指屈筋 がいざいゆびくつきん

外在指伸筋 がいざいゆびしんきん

塊状圧迫帯包(旧 3) かいじょうあつぱくほうたい

外傷性関節炎 がいしょうせいかんせつえん

外傷〔性〕神経腫(旧 3) がいしょう〔せい〕しんけい  
いしゅ

外傷性切断 がいしょうせいせつだん

外傷性脱臼 がいしょうせいだつきゅう

外傷性動脈瘤 がいしょうせいどうみやくりゅう

回旋 かいせん

外旋 がいせん

回旋(転)骨切り術 かいせん(てん)こつきりじゅつ

回旋不安定性 かいせんふあんていせい

開創器 かいそうき

開創鉤 かいそうこう

開窓術 かいそうじゅつ

外〔側〕顆 がい〔そく〕か

## Camitz opponensplasty

block

extrinsic

supination

supinator

supinato-extensor mass (muscles)

peritenon→tendon sheath 腱鞘

exostosis

external fixation

extrinsic muscle

extrinsic plus

extrinsic flexor (muscle)

extrinsic extensor (tendon)

intercalary

extrinsic

interposition

long flexor

long extensor

→バルキードレッシング(改)

bulky dressing

traumatic arthritis

traumatic neuroma

traumatic amputation

traumatic dislocation

traumatic aneurysm

rotation

external rotation

rotation〔al〕osteotomy

rotatory instability

retractor

retractor

fenestration〔operation〕

lateral condyle

外側前腕皮神経	がいそくぜんわんひしんけい	lateral antebrachial cutaneous nerve
開存試験	かいぞんしけん	patency test
介達牽引	かいたつけんいん	skin traction
介達骨折	かいたつこっせつ	indirect fracture
外転	がいてん	abduction
外転筋	がいてんきん	abductor
回転皮弁	かいてんひべん	rotation[al] flap
回内	かいない	pronation
回内筋症候群	かいないきんしょうこうぐん	pronator syndrome(改)
回内筋付着線(尺骨の)	かいないきんふちやくせん	pronator ridge
外軟骨腫	がいなんこつしゅ	echondroma
外胚葉	がいはいよう	ectoderm
外胚葉性形成異常(症)	がいはいようせいけいせいじょう[しょう]	ectodermal dysplasia
外反位	がいはんい	valgus position
外反骨切り術	がいはんこつぎりじゅつ	valgus osteotomy
外反肘	がいはんちゅう	cubitus valgus
外反手	がいはんて(しゅ)	manus valga
外反縫合(術)	がいはんほうごう[じゅつ]	everting suture
外反母指	がいはんぼし	pollex valgus
外反指	がいはんゆび(し)	digitus valgus
回復	かいふく	restoration
解剖学的変異(破格)	かいぼうがくてきへんい(はかく)	anatomical variation
開放骨折	かいほうこっせつ	compound fracture, open fracture
開放(術)(新)	かいほう[じゅつ]	release
開放切断(術)	かいほうせつだん[じゅつ]	open amputation
開放創	かいほうそう	open wound
開放脱臼	かいほうだつきゅう	compound dislocation, open dislocation
開放療法	かいほうりょうほう	open treatment
外膜	がいまく	adventitia
外膜切除(術)(形3)	がいまくせつじよ[じゅつ]	adventitectomy
海綿骨	かいめんこつ	cancellous bone, spongiosa, spongy bone, trabecular bone



海綿状血管腫	かいめんじょうけつかんしゆ	cavernous hemangioma
外来(通院)[の]	がいらい(つういん)[の]	ambulatory
解離	かいり	dissociation
解離術	かいりじゆつ	release
カウザルギー		causalgia
火焰熱傷	かえんねつしょう	flame burn
過外転テスト	かがいてんテスト	hyperabduction test = Wright test
化学的滑膜切除〔術〕	かがくてきかつまくせつ じよ〔じゆつ〕	chemical synovectomy
化学的外科療法	かがくてきげかりようほう	chemosurgery
化学熱(損)傷	かがくねつ(そん)しょう	chemical burn
〔過〕角化〔症〕(形3)	〔か〕かくか〔しょう〕	hyperkeratosis
かがみ(鏡)手〔症〕	かがみて〔しょう〕	mirror hand
仮関節(旧3)	かかんせつ	→偽関節 nonunion, pseudoarthrosis, false joint
嗅ぎたばこ窩	かぎたばこか	[anatomical] snuff box, tabatière [anatomique]
鍵つまみ	かぎつまみ	key pinch
鉤(かぎ)爪手	かぎつめて	→鷲手 clawhand
鉤(かぎ)爪変形	かぎつめへんけい	claw deformity
鉤(かぎ)爪指	かぎつめゆび	clawfinger
過矯正	かきようせい	overcorrection
角	かく	angle, horn
角化〔症〕	かくか〔しょう〕	keratosis
角砂糖はさみ型副子	かくざとうはさみがたふくし	sugar tongs splint
核出術	かくしゆつじゆつ	enucleation
角状骨切り術	かくじょうこつきりじゆつ	angulation osteotomy
拡大皮弁	かくだいひべん	extended flap(形3)
拡張皮弁	かくちょうひべん	expanded flap(改)
角度計	かくどけい	goniometer
角針	かくぼり	cutting needle
過形成	かけいせい	hyperplasia
過誤支配(再生神経の)	かごしはい	misdirection
仮骨	かこつ	callus
仮骨延長	かこつえんちよう	callotasis, callus distraction
重ね縫合〔法〕	かさねほうごう〔ほう〕	double-breasted suture
火傷	かしょう	burn

過剰腱	かじょうけん	supernumerary tendon
過剰骨	かじょうこつ	supernumerary bone
顆上骨折	かじょうこつせつ	supracondylar fracture
過剰指〔症〕	かじょうし〔しょう〕	extra finger, hyperdactyly, supernumerary finger (digit)
過剰母指	かじょうぼし	extra thumb
顆上稜(上腕骨の)	かじょうりょう	supracondylar ridge
過伸展	かしてん	hyperextension
過伸展母指	かしてんぼし	pollex extensus
下垂指	かすいし	drop finger
下垂手	かすいて(しゅ)(改)	drop hand
ガス壊疽	ガスえそ	gas gangrene
かすがい(錠)	かすがい	staple
かすがい(錠)止め	かすがいどめ	stapling
過成長	かせいちょう	overgrowth
仮性動脈瘤(旧 3)	かせいどうみやくりゅう	pseud〔o〕aneurysm, false aneurysm
肩手症候群	かたてしょうこうぐん	shoulder-hand syndrome
型どり	かたどり	model〔l〕ing
塊	かたまり(かい)	block
過長〔の〕	かちょう〔の〕	redundant
滑液	かつえき	synovia, [synovial] joint fluid
滑液嚢胞	かつえきのうほう	synovial cyst
滑液包	かつえきほう	bursa
滑液包炎	かつえきほうえん	bursitis
活字試験	かつじしけん	letter test
滑車	かつしゃ	pulley
滑車前進〔術〕	かつしゃぜんしん〔じゆつ〕	pulley advancement
滑走床	かつそうしょう	gliding floor
活動電位	かつどうでんい	action potential
滑膜	かつまく	synovium, synovial membrane
滑膜炎	かつまくえん	synovitis
滑膜性腱鞘	かつまくせいけんしょう	synovial [tendon] sheath
滑膜切除〔術〕	かつまくせつじょ〔じゆつ〕	synovectomy
可動域	かどういき	range of motion, ROM, excursion
下橈尺関節(旧 3)	かとうしゃくかんせつ	inferior radioulnar joint(旧 3) →遠位橈尺関節 distal radioulnar joint, DRUJ

可動性 かどうせい	mobility
過度運動(可動)性 かどうんどう(かどう)せい	hypermobility
Kutler 皮弁 カトラーひべん	Kutler flap
Kanavel 徴候 カナベルちようこう	Kanavel's sign
カニ爪変形 カニづめへんけい	crab-claw deformity
化膿〔性〕 かのう〔せい〕	pyogenic
化膿性関節炎 かのうせいかんせつえん	purulent arthritis, pyogenic arthritis, septic arthritis, suppurative arthritis, arthritis purulenta
化膿性腱鞘炎 かのうせいけんしやうえん	purulent tenosynovitis
化膿性肉芽腫 かのうせいにくげしゆ	pyogenic granuloma
痂皮 かひ	crust
カフ	cuff
顎部骨折 かぶこっせつ	condylar fracture
Kaplan の基本線 カプランのきほんせん	Kaplan's cardinal line
カラーボタン膿瘍 カラーボタンのうよう	collar button abscess
Colles 骨折 カルス(コレス)(コリーズ)こっせつ	Colles' fracture
Galeazzi 骨折(改) ガレアッツィこっせつ	Galeazzi fracture(改)
管 かん(くだ)	canal, tunnel, duct
幹 かん(みき)	trunk
陥凹 かんおう	recess〔us〕
陥凹性瘢痕 かんおうせいはんこん	depressed scar
感覚 かんかく	sensation
感覚解離(改) かんかくかいり	sensory dissociation
感(触)覚過敏(改) かん(しよつ)かくかびん	hyperesthesia
感(知)覚過敏〔症〕 かん(ち)かくかびん〔しやう〕	hypersensitivity
感覚受容器(改) かんかくじゆようき	sensory receptor
感覚障害(改) かんかくしやうがい	sensory disturbance
感覚消(脱)失〔症〕(改) かんかくしやう(だつ)しつ〔しやう〕	anesthesia
感覚神経(改) かんかくしんけい	sensory nerve
感覚神経活動電位(改) かんかくしんけいかつどうでんい	sensory nerve action potential
感覚神経〔付き〕皮弁(改) かんかくしんけい〔つき〕ひべん	neurosensory〔skin〕flap

感覚神経伝導速度(改)	かんかくしんけいでん どうそくど	sensory nerve conduction velocity, SCV
感覚神経誘発電位(改)	かんかくしんけいゆう はつでんい	sensory nerve evoked potential
感(触)覚鈍麻(改)	かん(しよつ)かくどんま	hyp(a)esthesia
感覺能(改)	かんかくのう	sensibility
感覺皮弁(改)	かんかくひべん	sensory [skin] flap
ガングリオン		ganglion
ガングリオン摘出	ガングリオンてきしゅつ	gangli(on)ectomy
観血的整復(術)	かんけつてきせいふく〔じゅつ〕	open reduction
鉗子	かんし	clamp, forceps
環指	かんし	ring finger, R(新)
眼歯指異形成(症)	がんししいけいせい〔しょう〕	oculodentodigital dysplasia
環状鋼線締結(法)	かんじょうこうせんていけつ 〔ほう〕	circumferential wiring
関節	かんせつ	articulation, joint
関節移植(術)	かんせついしょく〔じゅつ〕	joint graft
関節液	かんせつえき	joint fluid, synovial fluid
関節炎	かんせつえん	arthritis
関節円板	かんせつえんばん	articular disc(k)
関節外〔の〕	かんせつがいの〔の〕	extra-articular
関節解離(術)	かんせつかいり〔じゅつ〕	arthrolysis
関節感覚(改)	かんせつかんかく	joint sensation
関節可動性	かんせつかどうせい	joint mobility
関節鏡	かんせつぎょう	arthroscope
関節鏡検査(法)	かんせつぎょうけんさ〔ほう〕	arthroscopy
関節鏡視下手術	かんせつぎょうしかしゅじゅつ	arthroscopic surgery
関節強直	かんせつぎょうちよく	arthrokleisis
関節腔	かんせつこう	joint cavity, articular cavity
関節(インプラント)形成(術)	かんせつ(イン プラント)けいせい〔じゅつ〕	[implant] arthroplasty
関節血症	かんせつけっしょう	hemarthrosis
関節拘縮	かんせつこうしゆく	joint (articular) contracture
関節硬直	かんせつこうちよく	joint stiffness
関節固定(術)	かんせつこてい〔じゅつ〕	arthrodesis, joint fusion
関節弛緩(症)	かんせつしかん〔しょう〕	joint laxity
関節症	かんせつしょう	arthropathy, arthrosis

関節制動〔術〕	かんせつせいどう〔じゅつ〕	arthrorisis
関節〔性〕の	かんせつ〔せい〕の	articular
関節切開〔術〕	かんせつせつかい〔じゅつ〕	arthrotomy
関節全置換〔術〕	かんせつぜんちかん〔じゅつ〕	total arthroplasty
関節造影像	かんせつぞうえいぞう	arthrogram
関節造影〔法〕	かんせつぞうえい〔ほう〕	arthrography
関節挿入物	かんせつそうにゆうぶつ	joint spacer
関節〔インプラント〕置換〔術〕	かんせつ〔インプラント〕ちかん〔じゅつ〕	joint (implant) replacement, [replacement] arthroplasty
関節痛	かんせつつう	arthralgia
関節内骨折	かんせつないこっせつ	intra-articular fracture
関節軟骨	かんせつなんこつ	articular cartilage, joint cartilage
関節ねずみ	かんせつねずみ	joint mouse
間接〔遠隔〕皮弁	かんせつ〔えんかく〕ひべん	indirect (distant) flap
関節表面材料	かんせつひょうめんざいりょう	articular surface material
関節包	かんせつほう	joint capsule, articular capsule
関節包固定〔術〕	かんせつほうこてい〔じゅつ〕	capsulodesis
関節包靭帯	かんせつほうじんたい	capsular ligament
関節包切開〔術〕	かんせつほうせつかい〔じゅつ〕	capsulotomy
関節包切除〔術〕	かんせつほうせつじよ〔じゅつ〕	capsulectomy
関節面	かんせつめん	articular surface, joint surface
関節癒合症	かんせつゆごうしょう	synarthrosis
関節リウマチ	かんせつりウマチ	rheumatoid arthritis, RA〔新〕
関節離断〔術〕	かんせつりだん〔じゅつ〕	disarticulation
関節裂隙	かんせつれつげき	joint space
感染	かんせん	infection
完全合指〔症〕	かんぜんごうし〔しょう〕	spoon hand, total syndactyly
完全骨折	かんぜんこっせつ	complete fracture
乾せん〔癬〕性関節炎	かんせんせいかんせつえん	psoriatic arthritis
完全脱臼	かんぜんだつきゅう	complete dislocation
灌注	かんちゅう	irrigation
<b>Gantzer 筋</b>	ガンツァーきん	Gantzer muscle
貫通固定〔術〕	かんつうこてい〔じゅつ〕	transfixation
かんとん〔嵌頓〕種子骨	かんとんしゆしこつ	trapped sesamoid
嵌入骨折	かんにゆうこっせつ	impacted fracture
陥入爪	かんにゆうそう〔つめ〕	ingrown nail, onychocryptosis
還納〔術〕	かんのう〔じゅつ〕	reduction

陥没 かんぼつ  
 陥没骨折 かんぼつこっせつ  
 灌流 かんりゅう  
 寒冷不耐性 かんれいふたいせい  
 関連痛 かんれんつう

depression  
 depressed fracture  
 perfusion  
 cold intolerance  
 referred pain

## き

Kienböck 病 キーンバックびょう  
 奇異現象 きいげんしょう  
 機械的疲労(筋腱の, 靱帯の) きかいてきひろう  
 器械結び きかいむすび  
 偽関節 ぎかんせつ

Kienböck's disease, lunatomalacia  
 paradoxical phenomenon  
 strain  
 instrument[al] tie  
 nonunion, pseudoarthrosis,  
 false joint  
 handedness, dominant hand  
 apparatus, appliance, device  
 teratoma  
 pseud[o]epiphysis  
 artificial limb, prosthesis  
 prosthetics  
 upper extremity [limb] prosthesis,  
 artificial hand

利き手 ききて  
 器具 きぐ  
 奇形腫 きけいしゅ  
 偽骨端(核) ぎこつたん[かく]  
 義肢 ぎし  
 義肢学 ぎしがく  
 義手 ぎしゅ

pseud[o]neuroma  
 pseudoaneurysm, false aneurysm  
 proximal phalanx, first phalanx  
 brachybasophalangia  
 nail prosthesis  
 formication  
 antagonist, antagonistic muscle  
 antagonist  
 functional position  
 impairment  
 functional brace, functional orthosis  
 functional muscle transfer

偽神経腫 ぎしんけいしゅ  
 偽性動脈瘤 ぎせいどうみゃくりゅう  
 基節[骨] きせつ[こつ]  
 基節骨短縮(症) きせつこつたんしゅく[しょう]  
 義爪 ぎそう  
 蟻走感 ぎそうかん  
 拮抗筋 きっこうきん  
 拮抗薬 きっこうやく  
 機能(良)肢位 きのう(りょう)しい  
 機能障害 きのうしょうがい  
 機能[的]装具 きのう[てき]そうぐ  
 機能的筋移植[術] きのうてきぎんいしょく  
 [じゅつ]

機能的電気刺激 きのうてきでんきしげき

functional electric stimulation, FES

機能〔的〕副子	きのおふくし	functional splint
機能不全	きのおふぜん	dysfunction, insufficiency
ギプス		plaster, plaster of Paris
ギプス殻	ギプスカク	plaster slab
ギプスシーネ		plaster slab
ギプス副子	ギプスふくし	plaster splint
ギプス包帯	ギプスほうたい	cast, plaster bandage, plaster cast
逆ナックルベンダー副子	ぎやくナックルベン ダーふくし	reverse knuckle bender splint
逆流	ぎやくりゆう	back-flow
逆行性〔動脈〕皮弁	ぎゃつこうせい〔どうみやく〕 ひべん	reverse [arterialized] flap
キャリア		carrier
キャリングアングル		carrying angle
弓	きゆう	arch
吸引	きゆういん	aspiration, suction
吸引脂肪除去〔術〕	きゆういんしぼうじょきよ 〔じゆつ〕	liposuction
吸引排液〔法〕	きゆういんはいえき〔ほう〕	suction drainage
球〔状〕関節	きゆう〔じょう〕かんせつ	ball-and-socket joint
救済手術	きゆうさいしゆじゆつ	salvage operation
吸収性縫合糸〔材〕	きゆうしゆうせいほうごうし 〔ざい〕	absorbable suture
球状骨切り〔術〕	きゆうじょうこつきり〔じゆつ〕	ball-and-socket osteotomy
弓状靭帯	きゆうじょうじんたい	arcuate ligament
弓状線維	きゆうじょうせんい	arciform fiber
球状握り	きゆうじょうにぎり	spherical grip
求心性神経	きゆうしんせいしんけい	centripetal (afferent) nerve
キュレット		curette
胸郭出口症候群	きょうかくでぐちしょうこうぐん	thoracic outlet syndrome
強剛母指	きょうごうぼし	pollex rigidus
供与者〔部〕	きょうよしや〔ぶ〕	donor (site)
狭窄性腱鞘炎	きょうさくせいけんしょうえん	tendovaginitis stenosans, stenosing tendovaginitis, stenosing tenosynovitis
鏡視下手根管開放術	きょうしかしゆこんかんか いほうじゆつ	endoscopic carpal tunnel release

鏡視下整復術	きょうしかせいふくじゅつ	arthroscopic reduction
鏡視下レーザー手術	きょうしかレーザーしゅ じゅつ	arthroscopic laser surgery
狭小中手骨〔症〕	きょうしょうちゅうしゅこつ 〔しょう〕	leptometacarpus
矯正	きょうせい	correction
矯正ギプス包帯	きょうせいギプスほうたい	corrective cast
矯正手術	きょうせいしゅじゅつ	corrective surgery
矯正副子	きょうせいふくし	corrective splint
強直	きょうちよく	ankylosis
共動(同)筋	きょうどうきん	synergist
強皮症	きょうひしょう	scleroderma
胸部皮弁	きょうぶひべん	chest flap
共有爪	きょうゆうそう	common nail
供与部	きょうよぶ	donor site
協力筋	きょうりよくきん	synergist
棘	きよく	spur
棘細胞腫	きよくさいぼうしゅ	acanthoma
〔局所〕灌流	〔きよくしょ〕かんにゅう	perfusion
局所皮弁	きよくしよひべん	local flap
局所麻酔〔法〕	きよくしよますい〔ほう〕	local anesthesia
虚血	きよけつ	ischemia
魚口状切断〔術〕	ぎょこうじょうせつだん〔じゅ つ〕	fish-mouth amputation
魚口状縫合	ぎょこうじょうほうごう	fish-mouth suture
巨細胞腫	きよさいぼうしゅ	giant cell tumor〔of tendon sheath〕
巨指〔症〕	きよし〔しょう〕	macroductyly, megalodactyly, giant digit
拒絶現象	きよぜつげんしょう	rejection phenomenon
拒絶〔反応〕	きよぜつ〔はんのう〕	rejection〔reaction〕
巨爪〔症〕	きよそう〔しょう〕	macronychia, onychauxis
虚脱	きよだつ	collapse
Guyon 管	ギヨンかん(改)	Guyon's canal, ulnar tunnel (canal), ulnar〔carpal〕canal
Guyon 管症候群	ギヨンかんしょうこうぐん (改)	Guyon's canal syndrome, ulnar tunnel syndrome
切りばり植皮	きりばりしょくひ	patch graft



**Kirschner 鋼線** キルシュナーこうせん

キルティング縫合 キルティングほうごう

**Kirner 変形** キルナーへんけい

亀裂骨折 きれつこっせつ

ギロチン(断裁)切断〔術〕 ギロチン(だんさい)  
せつだん〔じゆつ〕

筋移行〔術〕 きんいこう〔じゆつ〕

近位指節間(PIP)関節 きんいしせつかん(PIP)  
かんせつ

近位指節皮線(旧3) きんいしせつひせん

近位指節間皮線(改) きんいしせつかんひせん

筋萎縮 きんいしゆく

近位手根〔骨〕列 きんいしゆこん〔こつ〕れつ

近位手根列掌側回転型手根不安定症 きん  
いしゆこんれつしょうそくかいてんがたしゆこんふあ  
んていしゆう

近位手根列切除〔術〕 きんいしゆこんれつせつ  
じよ〔じゆつ〕

近位手根列背側回転型手根不安定症 きん  
いしゆこんれつはいそくかいてんがたしゆこんふあ  
んていしゆう

近位手掌皮線 きんいしゆしょうひせん

筋移植〔片〕 きんいしよく〔へん〕

近位爪郭 きんいそうかく

近位爪郭炎 きんいそうかくえん

近位橈尺関節 きんいとうしゃくかんせつ

筋移動〔術〕 きんいどう〔じゆつ〕

筋壊死 きんえし

筋炎 きんえん

筋解離術 きんかいりじゆつ

筋起始〔部〕 きんきし〔ぶ〕

筋切り〔術〕 きんきり〔じゆつ〕

筋緊張 きんきんちよう

筋筋膜弁 きんきんまくべん

筋訓練 きんくんれん

Kirschner wire

quilting suture

Kirner's deformity

fissure fracture

guillotine amputation

muscle transfer

proximal interphalangeal joint,

PIP joint(改), PIPJ(旧3),

middle finger joint(旧3)

→近位指節間皮線(改)

proximal interphalangeal crease,

middle finger crease(旧3)

muscle atrophy

proximal carpal row

volar intercalated segment

instability, VISI

proximal row carpectomy

dorsal intercalated segment

instability, DISI

proximal (middle) palmar crease

muscle graft

eponychium

eponychia

proximal radioulnar joint

muscle sliding

myonecrosis

myositis

muscle release operation

muscle origin

myotomy

muscle tonus

musculofascial flap

muscle exercise

筋形成断端 きんけいせいだんたん	myoplastic stump
筋茎(柄)付き骨移植 きんけい(へい)つきこつい しょく	muscle pedicle bone graft
筋腱移行〔部〕 きんけんいこう〔ぶ〕	musculotendinous junction
筋〔原〕性〔の〕 きん〔げん〕せい〔の〕	myogenic
筋原線維 きんげんせんい	myofibril
筋拘縮〔症〕 きんこうしゆく〔しょう〕	muscle contracture
筋硬症 きんこうしょう	muscle gelling
筋骨弁 きんこつべん	musculoskeletal flap
筋骨皮弁 きんこつひべん	osteomyocutaneous flap
筋固定〔術〕 きんこてい〔じゆつ〕	myodesis
筋(腱)挫傷 きん(けん)ざしょう	strain
筋ジストロフィー きんジストロフィー	muscular dystrophy
筋周膜 きんしゅうまく	perimysium
筋障害 きんしょうがい	myopathy
〔筋〕伸縮幅〔新〕 〔きん〕しんしゆくはば	amplitude
筋スライド〔法〕 きんスライド〔ほう〕	muscle sliding
筋生検〔術〕 きんせいけん〔じゆつ〕	muscle biopsy
筋性拘縮 きんせいこうしゆく	muscular contracture
筋切除〔術〕 きんせつじよ〔じゆつ〕	myectomy
近接縫合 きんせつほうごう	approximation suture
筋線維 きんせんい	muscle fiber
筋線維芽細胞 きんせんいがさいぼう	myofibroblast
筋短縮性拘縮 きんたんしゆくせいこうしゆく	myostatic contracture
筋断裂 きんだんれつ	muscle rupture
緊張 きんちよう	tension
筋停止〔部〕 きんていし〔ぶ〕	muscle insertion
筋電図 きんでんず	electromyogram, EMG
筋電図検査〔法〕 きんでんずけんさ〔ほう〕	electromyography, EMG
筋〔肉〕痙攣 きん〔にく〕けいれん	muscle spasm
筋肉痛 きんにくつう	myalgia
筋皮神経 きんぴしんけい	musculocutaneous nerve
筋皮弁 きんひべん	musculocutaneous flap, myocutaneous flap
筋腹 きんぶく	muscle belly
筋附着〔部〕 きんふちやく〔ぶ〕	muscle insertion
筋弁 きんべん	muscle flap

筋縫合〔術〕	きんほうごう〔じゅつ〕	myorrhaphy
筋紡錘	きんぼうすい	muscle spindle
筋膜	きんまく	fascia
筋膜炎	きんまくえん	fasci(i)tis
筋膜腔	きんまくくう	fascial space
筋膜区画	きんまくくかく	fascial compartment
筋膜切除〔術〕	きんまくせつじよ〔じゅつ〕	fasciectomy
筋膜切開(離)	きんまくせつかい(り)	fasciotomy
筋膜中隔	きんまくちゆうかく	fascial septum
筋膜皮弁	きんまくひべん	fasciocutaneous flap
筋膜弁	きんまくべん	fascial flap
筋〔力〕強化訓練	きん〔りよく〕きょうかくんれん	muscle strengthening exercise
筋力計	きんりよくけい	dynamometer
筋力増強訓練	きんりよくぞうきょうくんれん	muscle strengthening exercise
筋力低下	きんりよくていか	muscle weakness
筋力不均衡	きんりよくふきんこう	muscle imbalance
筋融解	きんゆうかい	myolysis



区(領)域麻醉	く(りょう)いぎますい	regional anesthesia
腔	くう	cavity, space
空気止血帯	くうきしけつたい	pneumatic tourniquet
空気副子	くうきふくし	pneumatic splint
区画	くかく	compartment
区画症候群	くかくしょうこうぐん	compartment syndrome
釘	くぎ	nail
釘固定〔刺入〕	くぎこてい〔しにゅう〕	pinning
矩形皮弁	くけいひべん	rectangular flap
駆血帯	くけつたい	tourniquet
くさび骨切り術	くさびこつきりじゅつ	wedge osteotomy
くさび閉じ骨切り術	くさびとじこつきりじゅつ	closed (closing) wedge osteotomy
くさび開き骨切り術	くさびひらきこつきりじゅつ	open wedge osteotomy
くすり指	くすりゆび	ring finger, R(新)
口指顔面症候群	くちゆびがめんしょうこうぐん	orodigitofacial syndrome

屈曲	くつきよく	flexion
屈曲位	くつきよくい	flexed position
屈曲拘縮	くつきよくこうしゆく	flexion contracture
屈曲骨折	くつきよくこつせつ	flexion fracture
屈曲母指	くつきよくぼし	pollex flexus
屈筋	くつきん	flexor
屈筋回内筋群	くつきんかいないきんぐん	flexor pronator [muscle] group
屈筋〔腱〕	くつきん〔けん〕	flexor [tendon]
屈筋腱置換〔術〕	くつきんけんちかん〔じゆつ〕	flexor tendon replacement
屈筋支帯	くつきんしだい	flexor retinaculum
屈指〔症〕	くつし〔しょう〕	camptodactyly
くびれ溝	くびれみぞ	an(n)ular constriction (band)
くも指〔症〕	くもゆび〔しょう〕	arachnodactyly
クライマー指	クライマーゆび	climber's finger
鞍関節	くらかんせつ	saddle joint
グラスファイバーキャスト		glassfiber cast
クランプ		clamp
グリースガン損傷	グリースガンそんしょう	grease gun injury
Cleland 靭帯	クリーランドじんたい	Cleland's ligament
クリック徴候	クリックちょうこう	click sign
繰り延べ縫合	くりのべほうごう	delayed suture
Krukenberg 変形	クルケンベルグへんけい	Krukenberg's deformity
Klumpke 麻痺	クルンプケまひ	Klumpke's paralysis
Grayson 靭帯	グレイソンじんたい	Grayson's ligament
クレープ包帯	クレープほうたい	crepe bandage
グロムス腫瘍	グロムスしゅよう	glomus tumor
屈筋形成〔術〕	くつきんけいせい〔じゆつ〕	flexor plasty
訓練	くんれん	exercise

## け

経舟状月状骨周囲脱臼	けいしゅうじょうげつ じょうこつしゅういだつきゅう	transscaphoperilunar dislocation
莖状突起切除〔術〕	けいじょうとつきせつじよ 〔じゆつ〕	styloidectomy
莖状突起前陥凹	けいじょうとつきぜんかんおう	prestyloid recess

頸神経叢	けいしんけいそう	cervical plexus
形成異常	けいせいいじょう	dysplasia
形成外科[学]	けいせいげか[がく]	plastic surgery
形成〔術〕	けいせい[じゆつ]	plasty
形成障害(発育停止)	けいせいしょうがい(はついくていし)	failure of formation
形成不全	けいせいふぜん	hypoplasia
痙性麻痺	けいせいまひ	spastic palsy (paralysis)
痙性〔麻痺〕手(改)(整7)	けいせい〔まひ〕て	spastic hand
形態異常	けいたいいじょう	difference, malformation
経皮アプローチ	けいひアプローチ	percutaneous approach
痙攣	けいれん	cramp
頸肋	けいろく	cervical rib
頸肋症候群	けいろくしょうこうぐん	cervical rib syndrome
ケーブル移植	ケーブルいしょく	cable graft
ゲームキーパー母指	ゲームキーパーぼし	gamekeeper's thumb
外科的滑膜切除〔術〕	げかてきかつまくせつじよ〔じゆつ〕	surgical synovectomy
外科的除圧〔法〕	げかてきじよあつ〔ほう〕	surgical decompression
外科的デブリドマン	げかてきデブリドマン	surgical dé(e)bridement
隙	げき	space
血管	けっかん	blood vessel
欠陥	けっかん	defect
血管移植	けっかんいしょく	vascular graft
血管運動因子	けっかんうんどういんし	vasomotor
血管運動神経	けっかんうんどうしんけい	vasomotor nerve
血管運動の	けっかんうんどうの	vasomotor
血管拡張	けっかんかくちょう	vasodila[ta]tion
血管拡張神経	けっかんかくちょうしんけい	vasodilator, vasodilator nerve
血管拡張薬	けっかんかくちょうやく	vasodilator
血管茎(柄)	けっかんけい(へい)	vascular pedicle
血管痙攣	けっかんけいれん	angiospasm
血管痙攣(縮)	けっかんけいれん(しゆく)	vasospasm, vascular spasm
血管再生	けっかんさいせい	revascularization
血管軸皮弁(旧3)	けっかんじくひべん	axial pattern flap→軸走〔型〕皮弁, 有軸〔型〕皮弁
血管腫	けっかんしゆ	angioma, hemangioma

血管収縮	けっかんしゆうしゆく	vasoconstriction
血管収縮神経	けっかんしゆうしゆくしんけい	vasoconstrictor
血管収縮薬	けっかんしゆうしゆくやく	vasoconstrictor
血管新生	けっかんしんせい	vascularization
血管線維腫	けっかんせんいしゆ	angiofibroma
血管造(撮)影(法)	けっかんぞう(さつ)えい(ほう)	angiography
血管肉腫	けっかんにくしゆ	angiosarcoma
血管吻合〔術〕	けっかんふんごう〔じゆつ〕	vascular anastomosis
血管分布〔状態〕	けっかんぶんぷ〔じょうたい〕	vascularity
血管柄付き移植	けっかんへいつきいしよく	vascularized graft
血管柄付き筋肉移植〔術〕	けっかんへいつきぎんにくいしよく〔じゆつ〕	vascularized muscle transplantation
血管〔柄付き〕骨移植〔片〕	けっかん〔へいつき〕こついしよく〔へん〕	vascularized bone graft
血管柄付き神経移植	けっかんへいつきしんけいしよく	vascularized nerve transplantation
血管〔柄付き〕島状皮弁	けっかん〔へいつき〕とうじょうひべん	vascular island flap
血管柄付き皮弁	けっかんへいつきひべん	vascularized flap
結合仮骨	けつごうかこつ	uniting callus
血行再開〔新〕	けつこうさいかい	revascularization
血行再建〔術〕	けつこうさいけん〔じゆつ〕	revascularization
欠合指〔趾〕症	けつごうし〔し〕しょう	ectrosyndactyly
結合〔組〕織	けつごう〔そ〕しき	connective tissue
欠指骨〔症〕	けつしこつ〔しょう〕	aphalangy
欠指〔症〕	けつし〔しょう〕	ectrodactyly
欠肢〔症〕	けつし〔しょう〕	ectromely, amelia
欠手〔症〕	けつしゆ〔しょう〕	acheiria
欠手足〔症〕	けつしゆそく〔しょう〕	acheiropody
月状骨	げつじょうこつ	lunate
月状骨インプラント	げつじょうこつインプラント	lunate implant
楔状骨切り術	けつ(せつ)じょうこつきりじゆつ	wedge osteotomy
月状骨周囲脱臼	げつじょうこつしゆういだつきゆう	perilunar (perilunate) dislocation
月状骨前角	げつじょうこつぜんかく	anterior horn〔of the lunate〕
月状骨軟化症	げつじょうこつなんかしょう	lunatomalacia, Kienböck disease
月状三角骨靱帯	げつじょうさんかくこつじんたい	lunotriquetral ligament

楔状切除〔法〕	けつ(せつ)じょうせつじよ〔ほう〕	wedge resection
血小板減少橈側列無形成症候群	けつしようばんげんしょうとうそくれつむけいせいしよこうぐん	thrombocytopenia-radial aplasia syndrome
結節	けつせつ	node
結節性腱鞘炎	けつせつせいけんしよえん	nodular tenosynovitis
結節縫合	けつせつほうごう	interrupted suture, knotted suture
結節稜〔上腕骨の〕	けつせつりよう	bicipital ridge
血栓症	けつせんしよ	thrombosis
血栓除去〔術〕	けつせんじよきよ〔じゆつ〕	thrombectomy
血栓融解〔術〕	けつせんゆうかい〔じゆつ〕	thrombolysis
欠損	けつそん	defect
欠〔無〕腕〔症〕	けつ(む)わん〔しよ〕	abrachia
腱	けん	tendon, cord
腱移行〔術〕	けんいこう〔じゆつ〕	tendon transfer
腱移植〔術〕	けんいしよく〔じゆつ〕	tendon graft〔ing〕
腱移所〔動〕〔術〕	けんいしよ(どう)〔じゆつ〕	translocation of tendon
牽引	けんいん	extension
牽引損傷	けんいんそんしよ	traction injury
腱浮き上がり現象	けんうきあがりげんしよ	bowstringing
腱炎	けんえん	tendinitis
腱延長〔術〕	けんえんちよう〔じゆつ〕	tendon elongation, tendon lengthening
幻覚肢	げんかくし	phantom limb
〔腱〕滑動域〔改〕	〔けん〕かつどういき	amplitude, excursion
腱間筋膜	けんかんぎんまく	intertendinous fascia
腱間結合	けんかんけつごう	conexus intertendineus, junctura tendinum
腱球	けんきゆう	tendon ball
限局性強皮症	げんきよくせいぎようひしよ	circumscribed scleroderma, localized scleroderma
限局性結節性滑膜炎	げんきよくせいけつせつせいかつまくえん	localized nodular synovitis
限局性リンパ管腫	げんきよくせいリンパかんしゆ	lymphangioma circumscriptum
腱切り〔術〕	けんきり〔じゆつ〕	tenotomy
腱形成〔術〕	けんけいせい〔じゆつ〕	tenoplasty, tendon plasty
腱経路変更術	けんけいろへんこうじゆつ	tendon rerouting

肩甲骨固定〔術〕	けんこうこつこてい〔じゅつ〕	scapulopexy
腱交差	けんこうさ	decussation, chiasma tendinum
腱交差症候群	けんこうさしやうこうぐん	intersection syndrome
腱骨〔化〕症	けんこつ〔か〕しやう	tenosteosis
腱固定〔術〕	けんこてい〔じゅつ〕	tenodesis
腱固定副子	けんこていふくし	tenodesis splint
腱細胞	けんさいぼう	tenocyte
腱索	けんさく	tendon slip
幻肢痛	げんしつう	phantom〔limb〕 pain
腱周囲炎	けんしゅういえん	peritendinitis
腱周囲皮膚線維	けんしゅういひふせんい	peritendinous cutaneous fiber
腱修復〔術〕	けんしゅうふく〔じゅつ〕	tendon repair
腱周膜	けんしゅうまく	peritendineum
腱縮小〔形成〕術	けんしゆくしょう〔けいせい〕 じゅつ	reduction tenoplasty
腱鞘	けんしやう	tendon sheath
減少	げんしやう	reduction
腱鞘〔滑膜〕炎	けんしやう〔かつまく〕えん	peritendinitis, tendovaginitis, tenosynovitis
腱鞘滑膜切除〔術〕	けんしやうかつまくせつじよ 〔じゅつ〕	tenosynovectomy
腱〔鞘〕間膜	けん〔しやう〕かんまく	mesotenon
〔腱鞘〕巨細胞腫	〔けんしやう〕きよさいぼうしゆ	giant cell tumor〔of tendon sheath〕
腱上索	けんじやうさく	pretendinous band
腱鞘の	けんしやうの	thecal
腱上膜	けんじやうまく	epitenon
腱伸延	けんしんえん	tendon elongation
腱〔靱帯〕附着部症	けん〔じんたい〕ふちやくぶ しやう	enthesopathy, tenoperiostosis
懸垂牽引	けんすいけんいん	suspended traction
腱ストリッパー	けんストリッパー	tendon stripper
腱性懸垂〔術〕	けんせいけんすい〔じゅつ〕	tenosuspension
腱切除〔術〕	けんせつじよ〔じゅつ〕	tenectomy
腱切除短縮〔術〕	けんせつじよたんしゆく〔じゅつ〕	tenonectomy
腱切断	けんせつだん	tendon laceration
腱前進〔術〕	けんぜんしん〔じゅつ〕	tendon advancement
腱造影〔法〕	けんぞうえい〔ほう〕	tenography



腱脱臼 けんだつきゅう	tendon dislocation (luxation), tendon prolapse
腱短縮〔術〕 けんたんしゆく〔じゆつ〕	tendon shortening
腱断裂 けんだんれつ	tendon laceration
腱断裂〔皮下〕 けんだんれつ	tendon rupture
減張切開〔術, 法〕 げんちようせつかい〔じゆつ, ほう〕	relaxation incision
減張縫合 げんちようほうごう	relaxation suture
腱内膜 けんないまく	endotenon
〔腱〕二重直角縫合 〔けん〕にじゅうちよつかくほうごう	double right-angle suture
腱剝離〔術〕 けんはくり〔じゆつ〕	tenolysis
原発〔性〕 げんぱつ〔せい〕	primary
腱ひだ付け短縮〔術〕 けんひだつけたんしゆく〔じゆつ〕	tendon plication
腱皮膚固定 けんひふこてい	tenodermodesis
腱ひも けんひも	vinculum [tendinum]
肩峰胸筋部皮弁 けんぼうきょうきんぶひべん	acromiopectoral flap
肩峰胸部皮弁 けんぼうきょうぶひべん	acromiothoracic flap
腱縫合〔術〕 けんほうごう〔じゆつ〕	tenorrhaphy, tenosuture, tendon suture
腱傍組織 けんぼうそしき	paratenon
肩峰皮弁 けんぼうひべん	acromial flap
腱膜 けんまく	aponeurosis, fascia〔改〕
腱膜切除〔術〕 けんまくせつじよ〔じゆつ〕	aponeurectomy, fasciectomy〔改〕
腱膜切離〔術〕 けんまくせつり〔じゆつ〕	aponeurotomy, fasciotomy〔改〕
腱膜中隔 けんまくちゅうかく	fibrous septum
腱ループ〔術〕 けんループ〔じゆつ〕	tendon loop operation

## こ

弧 こ	arc
鈎〔有鈎骨鈎〕 こう	hook [of the hamate]
高圧酸素療法 こうあつさんそりょうほう	hyperbaric oxygenation〔改〕
高圧注入損傷 こうあつちゅうにゅうそんしょう	high-pressure injection injury
後位 こうい	retroposition

交感神経 こうかんしんけい	sympathetic nerve
交感神経幹 こうかんしんけいかん	sympathetic trunk
交感神経切除〔術〕 こうかんしんけいせつじょ 〔じゅつ〕	sympathectomy
交感神経ブロック こうかんしんけいブロック	sympathetic block
抗凝固療法 こうぎょうこりょうほう	anticoagulant therapy
硬結 こうけつ	induration
咬合 こうごう	bite
後骨間神経 こうこつかんしんけい	posterior (dorsal) interosseous nerve
後骨間神経症候群 こうこつかんしんけいしょう こうぐん	posterior (dorsal) interosseous nerve syndrome
後骨間動脈 こうこつかんどうみやく	posterior (dorsal) interosseous artery
交差 こうさ	chiasma
後索 こうさく	posterior funiculus
交差指 こうさし	cross〔ed〕 finger
交差癒合 こうさゆごう	cross-union
合指〔化手〕術 ごうし〔かしゅ〕じゅつ	syndactylization
合指〔症〕 ごうし〔しょう〕	syndactyly
拘縮 こうしゆく	contracture, stiffness
拘縮手 こうしゆくて(しゅ)	stiff hand
鉤状突起 こうじょうとつき	coronoid process
鋼線牽引 こうせんけんいん	wire traction
鋼線(釘)固定(刺入) こうせん(くぎ)こてい(し にゅう)	pinning
鋼線締結〔法〕 こうせんていけつ〔ほう〕	wiring
後前腕皮神経 こうぜんわんひしんけい	posterior antebrachial cutaneous nerve
咬創 こうそう	bite wound
後退 こうたい	retraction
高体温 こうたいおん	hyperthermia
合短指〔症〕 ごうたんし〔しょう〕	sybrachydactyly, short webbed finger
巧緻握り(つまみ) こうちにぎり(つまみ)	precision grip (pinch)
硬直 こうちよく	stiffness
硬直手 こうちよくて	stiff hand

高電圧損傷	こうでんあつそんしょう	high-voltage injury
後天性リンパ浮腫	こうてんせいりんぱふしゅ	acquired lymphedema
広範〔囲〕筋膜切除〔術〕	こうはん〔い〕きんまくせつじょ〔じゅつ〕	extensive fasciectomy
後母指内転筋腔	こうぼしないてんきんくう	post-adductor space
絞扼〔性〕神経障害	こうやく〔せい〕しんけいしやうがひ	entrapment neuropathy
絞扼性癍痕	こうやくせいはんこん	constricting scar
絞扼輪〔溝〕	こうやくりん〔こう〕	an〔n〕ular band (ring), an〔n〕ular constriction (band), an〔n〕ular groove, constriction ring (groove), ring constriction
ゴールデンピリオド〔タイム〕		golden period (time)
黒色腫	こくしよくしゅ	melanoma
黒皮症	こくひしやう	melanosis
五指手〔症〕	ごししゅ〔しやう〕	five-fingered hand
姑息的療法	こそくてきりやうほう	palliative treatment
骨	こつ〔ほね〕	bone
骨萎縮	こついしゆく	bone atrophy
骨移植	こついしよく	bone graft
骨壊死	こつえし	osteonecrosis
骨炎	こつえん	ost〔e〕itis
骨延長〔術〕	こつえんちやう〔じゅつ〕	bone lengthening (elongation)
骨化	こつか	ossification
骨塊	こつかい	bone block
骨化性筋炎	こつかせいぎんえん	myositis ossificans
骨幹	こつかん	diaphysis, ⑧diaphyses
骨間筋	こつかんきん	interosseous muscle
骨間筋腱	こつかんきんけん	interosseous tendon
骨間筋腱側索	こつかんきんけんそくさく	lateral interosseous band
骨間筋腱中央索	こつかんきんけんちゆうおうさく	medial interosseous band
骨間筋腱帽	こつかんきんけんぼう	interosseous hood, expansion hood
骨間筋拘縮	こつかんきんこうしゆく	interosseous contracture
骨関節移植	こつかんせつしよく	osteoarticular graft
骨関節症	こつかんせつしやう	osteoarthritis, osteoarthrosis, arthrosis deformans, degenerative arthritis, OA〔新〕

骨間〔の〕	こっかん〔の〕	interosseous
骨幹端	こっかんたん	metaphysis
骨間膜	こっかんまく	interosseous membrane
骨棘	こつきよく	osteophyte, spur
骨切り術	こつきりじゆつ	osteotomy
骨形成	こつけいせい	bone formation, osteogenesis
骨形成的延長	こつけいせいできえんちよう	osteoplastic elongation
コツコツ音	コツコツおん	crepitation
骨挫傷〔磁気共鳴画像の〕	こつざしょう	bone bruise
骨腫	こつしゆ	osteoma
骨髄炎	こつずいえん	osteomyelitis
骨性強直	こつせいきやうちよく	bony ankylosis
骨生検〔術〕	こつせいけん〔じゆつ〕	bone biopsy
骨性合指〔症〕	こつせいごうし〔しょう〕	osseous syndactyly
骨性制動〔術〕	こつせいせいどう〔じゆつ〕	bone block
骨折	こつせつ	fracture
骨接合〔術〕	こつせつごう〔じゆつ〕	osteosynthesis
骨切除〔術〕	こつせつじよ〔じゆつ〕	ostectomy
骨折線	こつせつせん	fracture line
骨折内鋼線刺入整復法	こつせつないこうせん しにゆうせいふくほう	intrafocal pinning (Kapandji)
骨折片	こつせつへん	bone fragment
骨線維性腱鞘	こつせんいせいけんしょう	osteofibrous sheath
骨端〔部〕	こつたん〔ぶ〕	apophysis, epiphysis
骨端核	こつたんかく	epiphyseal nucleus [center]
骨端骨折	こつたんこつせつ	epiphyseal fracture
骨端固定〔術〕	こつたんこてい〔じゆつ〕	epiphys(e)i odesis
骨端症	こつたんしょう	epiphysitis
骨端切除〔術〕	こつたんせつじよ〔じゆつ〕	oste〔o〕arthrotomy
骨端線	こつたんせん	epiphyseal line, epiphyseal plate, growth plate, physis
骨端線成長停止	こつたんせんせいちやうていし	epiphyseal arrest (closure)
骨端軟骨損傷	こつたんなんこつそんしょう	epiphyseal injury
骨端〔軟骨〕板	こつたん〔なんこつ〕ばん	epiphyseal plate, growth plate, physis
骨端〔部〕壊死	こつたん〔ぶ〕えし	epiphyseal necrosis

骨端離開	こつたんりかい	epiphyse(i)olysis, epiphyseal separation
[骨]直達牽引[法]	[こつ]ちよくたつけんいん [ほう]	skeletal traction
骨[付き]皮弁	こつ[つき]ひべん	osteocutaneous flap
骨異異形成[症]	こつつめ(そう)いけいせい[しょう]	osteo-onycho-dysostosis
骨異異骨症	こつつめ(そう)いこつしょう	osteo-onycho-dysostosis
骨釘	こつてい	bone peg
[骨]頭切除[術]	[こつ]とうせつじょ[じゆつ]	decapitation
[骨]突起	[こつ]とつき	apophysis
骨内ガングリオン	こつないガングリオン	intraosseous ganglion
骨内鋼線締結[法]	こつないこうせんていけつ [ほう]	intraosseous wiring, intraosseous wire fixation
骨内膜	こつないまく	endosteum
骨軟骨移植	こつなんこつついしよく	osteochondral graft
骨軟骨骨折	こつなんこつこつせつ	osteochondral fracture
骨軟骨腫	こつなんこつしゆ	osteochondroma
骨抜き皮弁	こつぬきひべん	fillet[ed] flap
骨年齢	こつねんれい	bone age, skeletal age
骨嚢胞(腫)	こつのうほう(しゆ)	bone cyst
骨把持鉗子	こつはじかんし	bone[-holding] clamp (forceps)
骨弁	こつべん	bone (osseous) flap
骨片	こつぺん	bone fragment
骨膜	こつまく	periosteum
骨膜起子(エレバ[トリウム])	こつまくぎし	periosteal elevator, elevator
骨膜付き骨移植[片]	こつまくつきこつついしよく [へん]	osteoperiosteal graft
骨膜剝離子(ラスパトリウム)	こつまくはくりし	raspatory
骨膜弁	こつまくべん	periosteal flap
骨癒合	こつゆごう	bone union
骨癒合症	こつゆごうしょう	synostosis
骨癒合不全	こつゆごうふぜん	nonunion
骨溶解	こつようかい	osteolysis
固定	こてい	fixation
固定器	こていき	fixator

固定筋	こていきん	fixator
固定〔術〕	こてい〔じゆつ〕	fusion
固定副子	こていふくし	immobilization splint
籠手皮弁(手背有莖皮弁)	こてひべん	gauntlet flap
ごまかし運動	ごまかしうんどう	trick motion
固有感覚	こゆうかんかく	proprioception
固有感覚域(改)	こゆうかんかくいき	autonomous sensory zone, area propria
固有示指伸筋	こゆうじしんきん	extensor indicis proprius, EIP
固有示指橈側動脈	こゆうじしとうそくどうみやく	radial indicis proprius artery
	く	
固有指神経	こゆうし(ゆび)しんけい	proper digital nerve
固有指動脈	こゆうゆびどうみやく	proper digital artery
小指	こゆび	little finger→small finger, S(新)
Colles 骨折	コレス(カルス)(コリーズ)こっせつ	Colles' fracture
こわばり		stiffness
根	こん	root
混合腫瘍	こんごうしゆよう	mixed tumor
混合神経	こんごうしんけい	mixed nerve
根症状	こんしょうじょう	root sign
痕跡	こんせき	remnant
痕跡指	こんせきし	nubbin
根引抜き	こんひきぬき	root avulsion

## さ

サーモグラフィー		thermography
再移植	さいいしよく	reimplantation
催奇性	さいきせい	teratogen (et) ic
採型	さいけい	model〔1〕ing
再建〔術〕	さいけん〔じゆつ〕	reconstruction (restoration)
再建滑車	さいけんかつしゃ	artificial pulley, reconstructed pulley
再建外科	さいけんげか	reconstructive surgery
再手術	さいしゆじゆつ	revision
採取部	さいしゆぶ	donor site

再生	さいせい	regeneration
再接合	さいせつごう	reattachment
再切断	さいせつだん	reamputation
再接着〔術〕	さいせつちやく〔じゆつ〕	replantation
再接着中毒症	さいせつちやくちゆうどくしょう	replantation toxemia
再造形(骨の)	さいぞうけい	remodel〔1〕ing
最大上刺激	さいだいじょうしげき	supramaximal stimulus
再置換手術	さいちかんしゆじゆつ	revision surgery
再置換〔術〕	さいちかん〔じゆつ〕	reimplantation
再発	さいはつ	recurrence (relapse)
採皮刀(器)	さいひとう(き)	dermatome
細片〔化〕	さいへん〔か〕	fragmentation
細片骨折	さいへんこつせつ	chip fracture
再縫着	さいほうちやく	reattachment
先細りピン	さきぼりピン	taper pin
作業療法	さぎょうりようほう	occupational therapy, OT
作業療法士	さぎょうりようほうし	occupational therapist, OT
索	さく	band, funiculus, fascicle
錯感覚	さくかんかく	paresthesia(改)
削皮〔術〕	さくひじゆつ	dermabrasion
索(束)縫合(旧 3)	さく(そく)ほうごう	fascicular〔nerve〕suture, fascicular neurorrhaphy →funicular〔nerve〕suture(改) 神経〔線維〕束縫合〔術〕(改)
支え(支持)縫合	ささえ(しじ)ほうごう	stay suture
支えプレート	ささえプレート	buttress plate
さじ状爪	さじじょうつめ	koilonychia
挫傷	ざしょう	bruise, contusion
擦過傷	さつかしやう	excoriation, abrasion
挫滅症候群	ざめつしょうこうぐん	crush syndrome
挫滅創	ざめつそう	crushed wound
挫滅組織片	ざめつそしきへん	debris
挫滅損傷	ざめつそんしょう	crush injury
鞘	さや(しょう)	sheath
ザリガニ爪変形	ザリガニづめへんけい	crayfish-claw deformity
猿(さる)手(改)	さるて	ape hand, simian hand
サル皮線(皺)	サルひせん(しわ)	simian crease

サルベージ手術	サルベージしゅじゅつ	salvage operation
三角胸筋部皮弁	さんかくきょうきんぶひべん	deltpectoral flap
三角筋拘縮症	さんかくきんこうしゆくしょう	deltoid[eus] contracture
三角骨	さんかくこつ	triquetrum, triquetral [bone]
三角指節骨	さんかくしせつこつ	delta phalanx, wedge-shaped phalanx
三角状骨	さんかくじょうこつ	delta bone
三角舟状大菱形小菱形骨靱帯	さんかくしゅうじょうだいらいりょうけいしょうりょうけいこつじんたい	triquetrum-scapoid-trapezium-trapezoid ligament
三角線維軟骨	さんかくせんいなんこつ	triangular fibrocartilage, radiolunar triangular cartilage
三角線維軟骨複合体	さんかくせんいなんこつふくごうたい	triangular fibrocartilage complex, TFCC
三角有鉤骨靱帯	さんかくゆうこうこつじんたい	triquetrohamate ligament
三角有鉤有頭骨靱帯	さんかくゆうこうゆうとうこつじんたい	triquetrohamatecapitate ligament
三指(趾)症	さんし(し)しょう	tridactylia
三指節母指〔症〕	さんしせつぼし〔しょう〕	triphalangeal thumb, triphalangism (ia)
三指つまみ	さんしつまみ	chuck pinch, three point pinch, three-digit pinch
三点支持位	さんてんしじい	three-jaw chuck position
三点縫合	さんてんほうごう	triangular suture
3度熱傷	さんどねっしょう	third-degree burn

## し

CM 関節(手根中手関節)	CM かんせつ	carpometacarpal joint, CM joint(改), CMJ(旧 3)
シーネ		splint
シェイバー		shaver
シェイビング		shaving
シェヴロン型骨切り術	シェヴロンがたこつぎりじゅつ	chevron osteotomy
シェヴロン型切開	シェヴロンがたせつかい	chevron incision
指炎	しえん	dactylitis



自家移植〔片〕	じかいしょく〔へん〕	autograft = autogenous graft, autotransplant
し(哆)開	しかい	dehiscence
し(哆)開創	しかいそう	dehiscenced wound
弛緩	しかん	relaxation
指間	しかん	interdigital space, web space
指間形成〔術〕	しかんけいせい〔じゅつ〕	web plasty
指間拘縮	しかんこうしゆく	web space contracture
指間(みずかき)靱帯	しかん(みずかき)じんたい	natatory (interdigital) ligament
弛緩性不全麻痺	しかんせいふぜんまひ	flaccid paresis
弛緩(性)麻痺	しかん〔せい〕まひ	flaccid palsy (paralysis)
指関節置換〔術〕	し(ゆび)かんせつちかん〔じゅつ〕	finger joint replacement 〔arthroplasty〕
指間ひだ	しかんひだ	interdigital fold
指間皮弁	しかんひべん	commissure flap
指間保持器	しかんほじき	web spacer
磁気共鳴撮像法	じききょうめいさつぞうほう	magnetic resonance imaging, MRI
識別覚(触覚による)	しきべつかく	tactile gnosis
子宮内〔特発性〕切断	しきゅうない〔とくはつせい〕せつだん	intrauterine [spontaneous] amputation
軸正中切開(新)	じくせいちゅうせつかい	midaxial incision(新)
治具	じぐ	jig
軸移動テスト	じくいどうテスト	pivot-shift test
死腔	しきう	dead space
軸後(尺側)重複〔症〕	じくご(しゃくそく)じゅうふく(ちょうふく)〔しょう〕	postaxial duplication
軸後(尺側)多指〔症〕	じくご(しゃくそく)たし〔しょう〕	postaxial polydactyly
軸索	じくさく	axon
軸索断裂	じくさくだんれつ	axonotmesis, axonal rupture
軸索反射	じくさくはんしゃ	axon reflex
ジグザグ〔皮膚〕切開〔術, 法〕	ジグザグ〔ひふ〕せつかい〔じゅつ, ほう〕	zigzag [skin] incision
軸索輸送	じくさくゆそう	axonal transport
軸索流(旧 3)	じくさくりゅう	axonal (transport) flow →軸索輸送, axonal transport

軸前(橈側)多指〔症〕 〔しょう〕	じくぜん(とうそく)たし	preaxial polydactyly
軸前(橈側)短指〔症〕 〔しょう〕	じくぜん(とうそく)たんし	preaxial brachydactyly
軸走〔型〕皮弁	じくそう〔がた〕ひべん	→血管軸皮弁 axial pattern flap
止血鉗子	しけつかんし	hemostat, hemostatic forceps (clamp)
止血剤	しけつざい	hemostat
止血帯	しけつたい	tourniquet
止血帯麻痺	しけつたいまひ	tourniquet paralysis
指骨	しこつ	phalanx, phalanges(複数), phalangeal bone
指骨炎	しこつえん	phalangitis
示指	じし	index finger, I(新), forefinger(旧)
四肢あざらし肢〔症〕	ししあざらしし〔しょう〕	tetraphocomelia
四肢重度先天異常	ししじゅうどせんてんいじょう	peromelia
四指症	しししょう	tetradactyly
支持(ささえ)縫合	しじ(ささえ)ほうごう	stay suture
四肢麻痺	ししまひ	quadriplegia, tetraplegia
矢状索	しじょうさく	sagittal band, transverse lamina
矢状面鋸	しじょうめんぎょ	sagittal saw
自助具(医)	じじょぐ	self-help device
示指列移行(移所)術 じゅつ	じしれついかう(いしよ)	index ray transfer (transposition)
指伸筋	し(ゆび)しんきん	extensor digitorum [communis], EDC
支靱帯	しじんたい	retinacular ligament
指節	しせつ	phalanx
指節化〔術〕	しせつか〔じゅつ〕	phalangization
指節間(IP)関節	しせつかん(IP)かんせつ	interphalangeal joint, IP joint(改), IPJ(旧3)
指節間の	しせつかんの	interphalangeal, IP
指節骨	しせつこつ	phalanx, phalanges(複数), phalangeal bone
指節(骨)過剰〔症〕 う〕	しせつ(こつ)かじょう〔しよ	hyperphalangism, polyphalangism

指節(骨)減少〔症〕 しせつ(こつ)げんしょう 〔しょう〕	hypophalangism
指節骨切除〔術〕 しせつこつせつじょ〔じゅつ〕	phalangectomy
指節骨短縮〔症〕 しせつこつたんしゆく〔しょう〕	brachyphalangy
指節骨の しせつこつの	phalangeal
肢切断 しせつだん	major amputation
指節(骨)癒合 しせつ(こつ)ゆごう	sympalangism, assimilation phalangism
指尖 しせん	fingertip
指尖手掌間距離〔旧 3〕 しせんしゅしょうかん きより	tip palm distance, pulp-palm distance, PPD〔旧 3〕 →指尖手掌距離〔改〕
指尖手掌距離〔改〕 しせんしゅしょうきより	tip-palm distance〔改〕, TPD〔新〕
指尖切断〔術〕 しせんせつだん〔じゅつ〕	fingertip amputation
指尖つまみ しせんつまみ	fingertip pinch, tip pinch, tip-to-tip pinch
指尖皮弁 しせんひべん	fingertip flap
指尖容積脈波 しせんようせきみやくは	plethysmography
指尖横つまみ しせんよこつまみ	tip-to-side pinch
刺創 しそう	stab wound, puncture〔d〕 wound
持続的他動運動〔改〕 じぞくてきたどううんどう	continuous passive motion, CPM
支帯 したい	retinaculum
肢端異栄養症 したんいえいようしょう	apical dystrophy
肢(先)端異形成〔症〕 し(せん)たんいけいせい 〔しょう〕	acrodysplasia
肢(先)端感覚異常 し(せん)たんかんかくいじょう	acroparesthesia
肢(先)端巨大〔症〕 し(せん)たんきよだい〔しよ う〕	acromegaly
肢(先)端合指〔症〕 し(せん)たんごうし〔しょう〕	acro syndactyly
肢(先)端骨溶解症 し(せん)たんこつようかい しょう	acroosteolysis
肢(先)端チアノーゼ し(せん)たんチアノーゼ	acrocyanosis
〔肢〕中間欠損〔症〕 〔し〕ちゅうかんけつそん 〔しょう〕	intercalary〔limb〕 deficiency
刺痛 しつう	prick pain
しつけ縫合〔法〕 しつけほうごう〔ほう〕	basting suture
失行〔症〕 しつこう〔しょう〕	apraxia

湿潤ドレッシング	しつじゆんどレッシング	moist dressing, wet dressing
失調	しつちよう	ataxia (xy)
湿布	しつぷ	compress
自転車麻痺	じてんしゃまひ	cyclist's palsy
自動運動	じどううんどう	active motion
自動運動訓練	じどううんどうくんれん	active exercise
刺入口(関節鏡視での)	しにゆうこう	portal
指背腱膜	しはいけんまく	extensor aponeurosis, dorsal expansion
指背腱膜腱帽	しはいけんまくけんぼう	extensor hood, expansion hood
指背腱膜骨間筋腱部	しはいけんまくこつかんきんけんぶ	interosseous expansion
自発性異常感覚(改)	じはつせいいじょうかんかく	dysesthesia(改)
指腹	しふく	[finger] pulp
指腹腔	しふくくう	pulp space
指腹手掌間距離(旧 3)	しふくしゅしょうかんきより	pulp-palm distance, PPD(旧 3), tip (finger) palm distance
指腹つまみ	しふくつまみ	→指尖手掌距離(改) TPD(新) pulp pinch, pulp-to-pulp pinch, palmar pinch
四辺形間隙(肩の)	しへんけいかんげき	quadrilateral space
四辺形間隙症候群	しへんけいかんげきしょうこうぐん	quadrilateral space syndrome
脂肪筋膜弁	しぼうきんまくべん	adipofascial flap
脂肪腫性巨大(症)	しぼうしゆせいきよだい(しょう)	macro dystrophia lipomatosa
脂肪除去(術)	しぼうじょきよ(じゆつ)	defatting, debulking
搾り機損傷	しぼりきそんしょう	wringer injury
四面体 Z 形成術	しめんたい Z けいせいじゆつ	tetrahedral Z-plasty
指紋	しもん	finger print
Sharpey 線維	シャープピーせんい	Sharpey fiber, perforating fibers
社会的不利	しやくあいてきふり	handicap
斜角筋ブロック	しやくかくきんブロック	scalene block
斜角筋間ブロック	しやくかくきんかんブロック	interscalene block
[前]斜角筋症候群(改)	[ぜん]しやくかくきんしょうこうぐん	scalenus [anticus] syndrome(改)

尺側あざらし肢〔症〕 しやくそくあざらしし 〔しょう〕	ulnar phocomelia
尺側移動 しやくそくいどう	ulnar shift
尺側縁 しやくそくえん	ulnar border
尺側外転〔中指の場合〕 しやくそくがいてん	ulnar abduction
尺側滑液鞘 しやくそくかつえきしょう	ulnar bursa
尺側傾斜〔橈骨遠位端の〕 しやくそくけいしや	radial inclination (tilt)
尺側指 しやくそくし	ulnar fingers [digits]
尺側重複肢〔症〕 しやくそくちようふくし〔しよ う〕	ulnar dimelia
尺側〔軸後〕重複〔症〕 しやくそく〔じくご〕ちよう ふく〔しょう〕	postaxial duplication
尺側手根屈筋 しやくそくしゆこんくつきん	flexor carpi ulnaris, FCU
尺側手根伸筋 しやくそくしゆこんしんきん	extensor carpi ulnaris, ECU
尺側正中皮静脈 しやくそくせいちゆうひじょう みやく	median basilic vein
尺側切痕〔橈骨の〕 しやくそくせつこん	ulnar notch [of the radius], sigmoid notch [of the radius]
尺側側副靭帯 しやくそくそくふくじんたい	ulnar collateral ligament
尺側〔軸後〕多指〔症〕 しやくそく〔じくご〕たし 〔しょう〕	postaxial polydactyly
尺側内転〔母指の場合〕 しやくそくないてん	ulnar adduction
尺側内反手 しやくそくないはんて	ulnar club hand
尺側の しやくそくの	ulnar
尺側半肢症 しやくそくはんししょう	ulnar hemimelia
尺側皮静脈 しやくそくひじょうみやく	basilic vein
尺側偏位 しやくそくへんい	ulnar drift (deviation)
尺側列 しやくそくれつ	ulnar ray
尺側〔列〕形成障害 しやくそく〔れつ〕けいせい しょうがい	ulnar [ray] deficiency
尺側〔列〕欠損 しやくそく〔れつ〕けっそん	ulnar [ray] deficiency
灼熱感 しやくねつかん	burning sensation
灼熱痛 しやくねつつう	burning pain
斜骨折 しやくこつせつ	oblique fracture
斜指〔症〕 しやくし〔しょう〕	clinodactyly
斜支靭帯 しやくしじんたい	oblique retinacular ligament, oblique cord

射創	しゃそう	gunshot wound
尺屈(手関節の)	しゃくつ	ulnar deviation
尺骨〔の〕	しゃくつ〔の〕	ulnar
尺骨神経(Guyon)管	しゃくつしんけい(ギヨン)かん(改)	ulnar tunnel (canal), ulnar [carpal] canal, Guyon's canal
尺骨神経(Guyon)管症候群	しゃくつしんけい(ギヨン)かんしょうこうぐん(改)	ulnar tunnel (canal) syndrome, Guyon's canal syndrome
尺骨茎状突起	しゃくつけいじょうとつき	ulnar styloid [process]
尺骨月状骨靱帯	しゃくつげつじょうこつじんたい	ulnolunate ligament
尺骨突き上げ症候群	しゃくつつきあげしょうこうぐん	ulnocarpal abutment (ulnar impaction) syndrome(改)
尺骨三角骨靱帯	しゃくつさんかくこつじんたい	ulnotriquetral ligament
尺骨手根靱帯	しゃくつしゅこんじんたい	ulnocarpal ligament
尺骨手根半月〔板〕	しゃくつしゅこんはんげつ〔ばん〕	ulnocarpal meniscus
尺骨神経	しゃくつしんけい	ulnar nerve
尺骨神経手背枝	しゃくつしんけいしゅはいし	dorsal branch of ulnar nerve
尺骨神経深枝(運動枝)	しゃくつしんけいしんし(うんどうし)	deep (motor) branch of the ulnar nerve
尺骨神経麻痺	しゃくつしんけいまひ	ulnar [nerve] palsy
尺骨粗面	しゃくつそめん	ulnar tuberosity
尺骨頭インプラント	しゃくつとういんぷらんと	ulnar head implant
尺骨頭症候群	しゃくつとうしょうこうぐん	caput ulnae syndrome
尺骨動脈	しゃくつどうみやく	ulnar artery
〔尺骨動脈〕背側手根枝	〔しゃくつどうみやく〕はいそくしゅこんし	carpodorsal radial branch
尺骨腓骨症候群	しゃくつひこつしょうこうぐん	ulnofibular syndrome
尺骨プラス変異	しゃくつプラスへんい	ulnar plus variance (variant), plus variance (variant)
尺骨マイナス変異	しゃくつマイナスへんい	ulnar minus variance (variant), minus variance (variant)
尺骨有頭骨靱帯	しゃくつゆうとうこつじんたい	ulnocapitate ligament
手	しゅ→て	hand, manus
習慣性脱臼	しゅうかんせいだつきゅう	habitual dislocation

終期遅延(旧3)	しゅうきちえん	terminal delay→遠位潜時 distal latency
充血	じゅうけつ	hyperemia
十字滑車	じゅうじかつしゃ	cruciate pulley
終止〔伸筋〕腱	しゅうし〔しんきん〕けん	terminal [extensor] tendon
十字線維	じゅうじせんい	cruciate fiber
収縮性癭痕	しゅうしゆくせいほんこん	contracted scar
重症筋無力症	じゅうししょうきんむりよくしょう	myasthenia gravis
舟状月状骨解離	しゅうじょうげつじょうこつかいり	scapholunate dissociation
舟状月状骨靱帯	しゅうじょうげつじょうこつじんたい	scapholunate ligament
舟状骨	しゅうじょうこつ	scaphoid [bone], navicular bone [of the hand], carpal navicular bone
舟状骨インプラント	しゅうじょうこつインプラント	carpal scaphoid implant
舟状骨結節	しゅうじょうこつけつせつ	scaphoid tubercle
舟状骨腰部	しゅうじょうこつようぶ	scaphoid waist
舟状三角骨靱帯	しゅうじょうさんかくこつじんたい	scaphotriquetral ligament
舟状大菱形骨関節	しゅうじょうだいらりょうけいこつかんせつ	scaphotrapezium joint
舟状大菱形小菱形骨間関節	しゅうじょうだいらりょうけいしょうりょうけいこつかんかんせつ	scapho-trapezio-trapezoid (STT) joint, triscaphe joint
舟状有頭骨靱帯	しゅうじょうゆうとうこつじんたい	scaphocapitate ligament
自由神経終末	じゅうしんけいしゅうまつ	free nerve ending
修正〔手術〕	しゅうせい〔しゅじゆつ〕	revision
銃創	じゅうそう	gunshot wound
重度損傷手	じゅうどそんしょうて	mutilated hand
柔軟性インプラント	じゅうなんせいインプラント	flexible implant
終板	しゅうばん	end-plate
修復外科	しゅうふくげか	reparative surgery
重複三指節〔症〕	じゅうふく(ちょうふく)さんしせつ(しょう)	triphalangial duplication
〔重〕複肢〔症〕	〔じゅう(ちょう)ふくし(しょう)〕	dimelia(形3), diplomelia(整7)

重複(二重)神経圧迫症候群	じゆうふく(ちゆうふく)(にじゆう)しんけいあつぱくしやうこうぐん	double crush syndrome (Upton), double lesion neuropathy
重複母指	じゆうふく(ちゆうふく)ぼし	duplicated thumb
終末潜時	しゆうまつせんじ	terminal latency→distal latency 遠位潜時(医)
受容者(部)(改)	じゆうしや(ぶ)	recipient (site)
縮小腱〔形成〕術	しゆくしょうけん〔けいせい〕 じゆうつ	reduction tenoplasty
じゆく(粥)腫	じゆくしゆ	atheroma
手根	しゆこん	carpus
手根アーチ(弓)	しゆこんアーチ(きゆう)	carpal arch
手根管	しゆこんかん	carpal tunnel (canal), wrist tunnel
手根管開放〔術〕(新)	しゆこんかんかいほう 〔じゆうつ〕	carpal tunnel release
手根間関節	しゆこんかんかんせつ	intercarpal joint
手根間関節脱臼	しゆこんかんかんせつだつきゆう	intercarpal dislocation
手根管症候群	しゆこんかんしやうこうぐん	carpal tunnel syndrome
手根屈筋	しゆこんくつきん	wrist flexor, carpal flexor
手根骨	しゆこんこつ	carpal bone
手根間関節(改)	しゆこんかんかんせつ	intercarpal joint
手根間靭帯(改)	しゆこんかんじんたい	intercarpal ligament
手根骨切除〔術〕	しゆこんこつせつじよ〔じゆうつ〕	carpectomy
手根骨癒合〔症〕	しゆこんこつゆごう〔しやう〕	carpal coalition
手根こぶ	しゆこんこぶ	carpal boss
手根伸筋	しゆこんしんきん	wrist extensor, carpal extensor
手根靭帯(旧3)	しゆこんじんたい	carpal ligament
手根切断〔術〕	しゆこんせつだん〔じゆうつ〕	transcarpal amputation
手根中央関節	しゆこんちゆうおうかんせつ	midcarpal joint
手根中央関節脱臼	しゆこんちゆうおうかんせつ だつきゆう	midcarpal dislocation
手根中手(CM)関節	しゆこんちゆうしゆ(CM) かんせつ	carpometacarpal joint, CM joint (改), CMJ(旧3)
手根中手こぶ	しゆこんちゆうしゆこぶ	carpometacarpal boss
手根中手骨比	しゆこんちゆうしゆこつひ	carpal height ratio
手根中手縦〔軸〕アーチ	しゆこんちゆうしゆた て〔じく〕アーチ	carpometacarpal longitudinal arch



手根中手横〔軸〕アーチ	しゅこんちゅうしゅよ こ〔じく〕アーチ	carpometa­carpal transverse arch
手根不安定〔症〕	しゅこんふあんてい〔しょう〕	carpal instability
手根列	しゅこんれつ	carpal row
種子骨	しゅしこつ	sesamoid [bone]
手掌	しゅしょう	palm
手掌アーチ	しゅしょうアーチ	palmar arch
手掌陥凹	しゅしょうかんおう	palmar concavity (hollow)
手掌腱膜	しゅしょうけんまく	palmar aponeurosis, palmar fascia, aponeurosis palmaris
手掌腱膜下脂肪	しゅしょうけんまくかしぼう	retroaponeurotic fat
〔手掌腱膜〕腱上索	〔しゅしょうけんまく〕けんじょうさく	pretendinous band
手掌腱膜浅横靱帯	しゅしょうけんまくせんおう じんたい	transverse superficial carpal ligament
手掌指節皮線〔旧 3〕	しゅしょうしせつひせん	palmophalangeal crease〔旧 3〕→手掌指皮線 palmar digital crease〔改〕
手掌中央	しゅしょうちゅうおう	midpalm
手掌中央腔	しゅしょうちゅうおうくう	midpalmar [fascial] space
手掌の	しゅしょうの	palmar, volar
手掌皮線	しゅしょうひせん	palmar crease
手掌皮弁	しゅしょうひべん	palmar flap
手掌指皮線〔改〕	しゅしょうゆびひせん	palmar digital crease〔改〕
主動筋	しゅどうきん	agonist, prime mover
授動〔手〕術	じゅどう〔しゅ〕じゅつ	mobilization operation
授動〔術〕	じゅどう〔じゅつ〕	mobilization
授動副子	じゅどうふくし	mobilization splint
手内筋	しゅないきん	intrinsic muscle
手背腱膜	しゅはいけんまく	dorsal aponeurosis
手背腱膜下腔	しゅはいけんまくかくう	dorsal subaponeurotic (subtendinous) space
手背皮下腔	しゅはいひかくう	dorsal subcutaneous space
腫瘍状石灰〔沈着〕症	しゅようじょうせつかい〔ちんちやく〕しょう	tumoral calcinosis
受容部	じゅようぶ	recipient

腫瘍辺縁部切除〔術〕	しゅようへんえんぶせつ	marginal excision
じょ〔じゅつ〕		
Schwann 細胞	シュワンさいぼう	Schwann cell
Schwann 鞘	シュワンしょう	Schwann sheath
循環	じゅんかん	circulation
除圧	じょあつ	decompression
除圧切開〔術, 法〕	じょあつせつかい〔じゅつ, ほ う〕	decompression incision
鞘	しょう(さや)	sheath
烧痂	しょうか	eschar
烧痂切開術	しょうかせつかいじゅつ	escharotomy
上顆	じょうか	epicondyle
障害者	しょうがいしゃ	disabled, handicapped
上顆炎	じょうかえん	epicondylitis
小丘	しょうきゅう	monteculus
小空洞病	しょうくうどうびょう	microgeodic disease
掌屈	しょうくつ	palmar flexion, volar flexion
症候群	しょうこうぐん	syndrome
小指	しょうし	little finger→small finger, S(新)
上肢	じょうし	upper limb, upper extremity, arm
小指外転筋	しょうしがいてんきん	abductor digiti minimi (quinti), ADM, ADQ
上肢障害評価表(新)	じょうししょうがいひょう かひょう	disabilities of the arm, shoulder and hand, DASH
小指球筋	しょうしきゅうきん	hypotenar muscles
小指球皮線	しょうしきゅうひせん	hypotenar crease
小指球〔部〕	しょうしきゅう〔ぶ〕	hypotenar [eminence]
小指〔症〕	しょうし〔しょう〕	microdactyly
小肢〔症〕	しょうし〔しょう〕	micromelia
小指伸筋	しょうししんきん	extensor digiti minimi, EDM, EDQ (旧3)
小指対立筋	しょうしたいたりつきん	opponens digiti minimi, ODM, ODQ (旧3)
硝子軟骨	しょうしなんこつ	hyaline cartilage
掌尺側三角月状靱帯	しょうしやくそくさんかく げつじょうじんたい	anterior ulnar intertriquetrolunate ligament
小斜指〔症〕	しょうしゃし〔しょう〕	clinomicrodactyly

小手〔症〕 しょうしゆ〔しょう〕	microch(e)iria, microhand
小爪 しょうそう	cuticle
小爪〔症〕 しょうそう〔しょう〕	micronychia
上爪皮 じょうそうひ	eponychium
掌側横骨間靭帯 しょうそくおうこつかんじんたい	palmar transverse interosseous ligament
掌側回旋不安定性(症) しょうそくかいせんふ あんでいせい(しょう)	palmar rotational instability
掌側外転(母指の) しょうそくがいてん	palmar abduction(改)
掌側傾斜(橈骨遠位端の) しょうそくけいしや	palmar (volar) tilt
掌側月状三角骨靭帯 しょうそくげつじょうさん かくこつじんたい	palmar lunotriquetral ligament
掌側骨間筋 しょうそくこつかんきん	palmar interosseous muscle, interosseous palmaris
掌側三角皮弁 しょうそくさんかくひべん	triangular volar flap
消息子 しょうそくし	probe
掌側尺骨反回動脈 しょうそくしゃつこつはんか いどうみやく	palmar ulnar recurrent artery
掌側舟状月状骨靭帯 しょうそくしゅうじょうげ つじょうこつじんたい	palmar scapholunate ligament
掌側手根アーチ しょうそくしゅこんアーチ	palmar carpal arch
掌側手根溝 しょうそくしゅこんこう	palmar carpal groove
掌側手根枝 しょうそくしゅこんし	palmar (volar) carpal branch
掌側手根靭帯 しょうそくしゅこんじんたい	palmar (volar) carpal ligament
掌側手根中手靭帯 しょうそくしゅこんちゅう しゅじんたい	palmar carpometacarpal ligament
掌側触覚面 しょうそくしゅつかくめん	palmar tactile surface
掌側前進皮弁 しょうそくぜんしんひべん	volar advancement flap
掌側中手靭帯 しょうそくちゅうしゅじんたい	palmar metacarpal ligament
掌側中手動脈 しょうそくちゅうしゅどうみやく	palmar metacarpal artery, deep metacarpal artery
掌側橈骨手根靭帯 しょうそくとうこつしゅこん じんたい	palmar radiocarpal ligament
掌側橈尺靭帯 しょうそくとうしやくじんたい	anterior radioulnar ligament
掌側内転(母指の場合) しょうそくないてん	palmar adduction
掌側の しょうそくの	palmar, volar

掌側板	しょうそくばん	volar (palmar) plate, fibrocartilaginous plate, glenoidal ligament
掌側板関節形成〔術〕	しょうそくばんかんせつけ いせい〔じゅつ〕	volar (palmar) plate arthroplasty
掌側板前進術	しょうそくばんぜんしんじゅつ	volar plate advancement
掌側板膜様部	しょうそくばんまくようぶ	membranous portion [of the volar plate]
掌側皮神経枝	しょうそくひしんけいし	palmar cutaneous branch
掌側副靭帯	しょうそくふくじんたい	palmar accessory ligament
掌〔側〕面	しょう〔そく〕めん	palmar surface
上〔近位〕橈尺関節	じょう〔きんい〕とうしゃくか んせつ	proximal radioulnar joint
衝突	しょうとつ	impingement
掌内母指〔変形〕	しょうないぼし〔へんけい〕	thumb-in-palm [deformity]
上皮化	じょうひか	epitheli〔ali〕zation
上皮形成	じょうひけいせい	epitheli〔ali〕zation
上皮腫	じょうひしゅ	epithelioma
上腹部皮弁	じょうふくぶひべん	epigastric flap
静脈	じょうみやく	vein
静脈アーチ〔弓〕	じょうみやくアーチ〔きゆう〕	venous arch
静脈移植〔片〕	じょうみやくいしよく〔へん〕	vein graft
静脈炎	じょうみやくえん	phlebitis
静脈還流〔量〕	じょうみやくかんりゅう〔りょう〕	venous return
静脈石	じょうみやくせき	phlebolith
静脈〔造影〕図	じょうみやく〔ぞうえい〕ず	venogram, phlebogram
静脈造影〔法〕	じょうみやくぞうえい〔ほう〕	venography, phlebography
静脈内区〔領〕域麻酔〔法〕	じょうみやくないく 〔りょう〕いきますい〔ほう〕	intravenous regional anesthesia
静脈麻酔〔法〕〔改〕	じょうみやくますい〔ほう〕	intravenous anesthesia
静脈拔去	じょうみやくばつきよ	stripping
静脈皮弁	じょうみやくひべん	venous flap
静脈瘤	じょうみやくりゅう	varix
掌紋	しょうもん	palm print
小菱形骨	しょうりょうけいこつ	trapezoid, lesser multangular [bone]
上腕	じょうわん	arm, upper arm

上腕義手 じょうわんぎしゅ	above-elbow prosthesis
上腕骨内上顆切除術 じょうわんこつないじょう かせつじょじゅつ	medial epicondylectomy
小腕症 しょうわんしょう	microbrachia
上腕切断〔術〕 じょうわんせつだん〔じゅつ〕	transhumeral amputation, above elbow amputation
上腕動脈 じょうわんどうみやく	brachial artery
上腕二頭筋腱膜 じょうわんにとうきんけんまく	bicipital aponeurosis, lacertus fibrosus
上腕二頭筋腱膜症候群 じょうわんにとうきん けんまくしょうこうぐん	bicipital aponeurosis syndrome, lacertus fibrosus syndrome
上腕皮弁 じょうわんひべん	arm flap, brachial flap
上腕母指ギプス包帯 じょうわんぼしギプスほう たい	long-arm thumb spica cast
初期 しょき	primary
初期遅延 しょきちえん	initial delay
職業リハビリテーション(改)(医) しょく ぎょうりハビリテーション	vocational rehabilitation(改)
褥瘡 じょくそう	bedsore, decubitus〔ulcer〕, 〔pressure〕 sore
植皮〔片, 術〕 しょくひ〔へん, じゅつ〕	skin graft
書痙 しょけい	graphospasm, writer's cramp, mोगigraphy
除神経 じょしんけい	denervation
触覚 しょっかく	sense of touch
触覚器官 しょっかくきかん	tactile organ
触覚検査 しょっかくけんさ	light touch test
触覚消(脱)失 しょっかくしょう(だつ)しつ	tactile anesthesia
触覚(感知)鈍麻 しょっかく(かん(ち)かく) どんま	hyp〔a〕esthesia
初発 しょはつ	primary
ショフル(運転手)骨折 ショフル(うんで んしゅ)こっせつ	chauffeur's fracture(橈骨茎状突起 骨折)
シリコーンインプラント	silicone〔rubber〕implant
シリコーン人工腱 シリコーンじんこうけん	silicone tendon prosthesis
シリコーンテンドン(腱)スぺーサー シリ コーンテンドン(けん)スぺーサー	silicone tendon spacer

シリコーンラバー膜 シリコーンラバーまく	silicone [rubber] membrane
自律神経 じりつしんけい	autonomic nerve
指列 しれつ	ray of digit, digital ray, finger ray
指列移行(所)術 しれついでこう(しよ)じゆつ	digital ray transfer(transposition)
指列切除 しれつせつじよ	ray excision
指列切断〔術〕 しれつせつだん〔じゆつ〕	ray amputation
しわテスト しわテスト	wrinkle test
心因性疼痛 しんいんせいとうつう	psychogenic pain
深横中手靱帯 しんおうちゆうしゆじんたい	deep transverse metacarpal (intermetacarpal) ligament
伸筋 しんきん	extensor
伸筋回外筋群(旧3) しんきんかいかいぎんぐん	extensor-supinator [muscle] group
伸筋腱〔鞘〕区画 しんきんけん〔しやう〕くかく	extensor compartment, dorsal extensor tunnel
伸筋腱翼状部 しんきんけんよくじやうぶ	→指伸筋腱側索 lateral extensor band
伸筋支帯 しんきんしたい	extensor retinaculum
深筋膜 しんきんまく	deep fascia
神経 しんけい	nerve
神経移行〔術〕 しんけいいでこう〔じゆつ〕	nerve transfer
神経移植〔片, 術〕 しんけいいでしよく〔へん, じゆつ〕	nerve graft
神経移動(所)〔術〕 しんけいいでどう(しよ)〔じゆつ〕	nerve transposition
神経植え込み〔術〕 しんけいうえこみ〔じゆつ〕	neurotization
神経炎 しんけいえん	neuritis
神経活動電位 しんけいかつどうでんい	nerve action potential
神経幹 しんけいかん	nerve trunk
神経筋結合〔部〕 しんけいぎんけつごう〔ぶ〕	neuromuscular junction
神経筋単位 しんけいぎんたんい	neuromuscular unit
神経形成〔術〕 しんけいけいせい〔じゆつ〕	neuroplasty
神経外科〔学〕 しんけいげか〔がく〕	neurosurgery
神経血管圧迫症候群 しんけいけつかんあつぱく しやうこうぐん	neurovascular compression syndrome
神経血管茎(柄) しんけいけつかんけい(へい)	neurovascular pedicle
神経血管茎(柄)付き移植〔片〕 しんけいけつ かんけい(へい)つきいしよく〔へん〕	neurovascular pedicle graft
神経血管茎弁 しんけいけつかんけいべん	neurovascular flap

神経血管ジストロフィー	しんけいけっかんじ	neurovascular dystrophy
ストロフィー		
神経血管鞘	しんけいけっかんしょう	neurovascular sheath, nerve-vessel (neuro vascular, N-V) sheath
神経血管束	しんけいけっかんそく	neurovascular bundle
神経血管付き架橋皮膚移植	しんけいけっかん	neurovascular skin bridge
つきかきょうひふいしょく		
神経血管付き島状移植	しんけいけっかんつき	neurovascular island graft
とうじょういしょく		
神経血管付き島状皮弁	しんけいけっかんつき	neurovascular island flap
とうじょうひべん		
神経血管皮弁	しんけいけっかんひべん	neurovascular [skin] flap
神経血管弁	しんけいけっかんべん	neurovascular flap
神経原線維	しんけいげんせんい	neurofibril
神経交差(又)支配	しんけいこうさしはい	cross-innervation
神経膠腫	しんけいこうしゅ	glioma
神経絞扼	しんけいこうやく	nerve entrapment
神経根	しんけいこん	nerve root
神経根圧迫	しんけいこんあつぱく	nerve root compression
[神経]根症状	[しんけい]こんしょうじょう	root sign
神経根嚢	しんけいこんのう	root sleeve
[神経]根引き抜き	[しんけい]こんひきぬぎ	[nerve] root avulsion
神経再支配	しんけいさいしはい	reinnervation, renervation
神経再生	しんけいさいせい	nerve regeneration
神経枝	しんけいし	nerve branch
神経支配	しんけいしはい	innervation
神経支配界面	しんけいしはいかいめん	internervous plane
神経腫	しんけいしゅ	neuroma
神経周囲の	しんけいしゅういの	perineur(i)al
神経修復	しんけいしゅうふく	nerve repair
神経周膜	しんけいしゅうまく	perineurium
神経周膜縫合	しんけいしゅうまくほうごう	perineur(i)al suture
神経終末	しんけいしゅうまつ	nerve ending
神経除圧〔術〕	しんけいじょあつ〔じゅつ〕	nerve decompression
神経障害	しんけいしょうがい	neuropathy
神経鞘腫	しんけいしょうしゅ	neurilem(m)oma, neurinoma, schwannoma

神経上膜	しんけいじょうまく	epineurium, nerve sheath
神経上膜切開〔術〕	しんけいじょうまくせつかい 〔じゅつ〕	epineurotomy
神経上膜切除〔術〕	しんけいじょうまくせつじょ 〔じゅつ〕	epineurectomy
神経上膜縫合〔術〕	しんけいじょうまくほうごう 〔じゅつ〕	epineur(i)al suture
神経伸張テスト	しんけいしんちょうテスト	nerve stretching test
神経成長因子	しんけいせいちょういんし	nerve growth factor, NGF
神経節	しんけいせつ	ganglion
神経切除〔術〕	しんけいせつじょ〔じゅつ〕	neurectomy
神経節切除〔術〕	しんけいせつせつじょ〔じゅつ〕	ganglionectomy
神経切離〔術〕	しんけいせつり〔じゅつ〕	neurotomy
神経線維	しんけいせんい	nerve fiber
神経線維腫	しんけいせんいしゅ	neurofibroma
神経線維腫症	しんけいせんいしゅしょう	neurofibromatosis
神経線維鞘	しんけいせんいしょう	neurilemma
神経〔線維〕束縫合〔術〕〔改〕	しんけい〔せんい〕 そくほうごう〔じゅつ〕	funicular〔nerve〕suture〔改〕
神経造影〔法〕	しんけいぞうえい〔ほう〕	neurography
神経叢麻痺	しんけいそうまひ	plexus palsy, plexus paralysis
神経束移植〔片〕	しんけいそくいしょく〔へん〕	funicular graft, fascicular graft
神経束間〔神経〕移植〔片〕	しんけいそくかん 〔しんけい〕いしょく〔へん〕	interfunicular (interfascicular) 〔nerve〕graft
神経束内線維化	しんけいそくないせんいか	intrafunicular (intrafascicular) fibrosis
神経束配列〔型〕	しんけいそくはいれつ〔かた〕	funicular pattern, fascicular pattern
神経束配列図	しんけいそくはいれつず	intraneural topography
神経断裂	しんけいだんれつ	neurotmesis
神経断裂〔開放創による〕	しんけいだんれつ	nerve laceration
神経痛	しんけいつう	neuralgia
神経痛性筋萎縮〔症〕	しんけいつうせいぎんい しゅく〔しょう〕	neuralgic amyotrophy
神経伝導速度	しんけいでんどうそくど	nerve conduction velocity, NCV
神経内剝離〔術〕	しんけいないはくり〔じゅつ〕	endoneurolysis, internal neurolysis, intraneural neurolysis
神経内膜	しんけいないまく	endoneurium



神経剥離〔術〕	しんけいはくり〔じゆつ〕	neurolysis
神経ブロック	しんけいブロック	nerve block
神経変性	しんけいへんせい	nerve degeneration
神経縫合〔術〕	しんけいほうごう〔じゆつ〕	nerve suture, neurorrhaphy
人工関節	じんこうかんせつ	artificial joint, prosthesis
人工腱	じんこうけん	artificial tendon
人工骨	じんこうこつ	artificial bone
〔人工〕〔指〕屈筋腱置換〔術〕	〔じんこう〕〔し〕〔ゆび〕くつきんけんちかん〔じゆつ〕	flexor tendon replacement
人工舟状骨	じんこうしゅうじょうこつ	carpal scaphoid implant
〔人工〕手関節全置換〔術〕	〔じんこう〕しゆ(て)かんせつぜんちかん〔じゆつ〕	total wrist replacement (arthroplasty)
人工挿入物	じんこうそうにゆうぶつ	〔endo〕prosthesis
人工爪	じんこうつめ	artificial nail, nail prosthesis
人工皮膚	じんこうひふ	artificial skin
〔人工〕指関節置換〔術〕	〔じんこう〕ゆびかんせつちかん〔じゆつ〕	finger joint replacement (arthroplasty)
深指屈筋	しんしくつきん	flexor digitorum profundus, FDP
伸縮テスト	しんしゆくテスト	telescoping test
伸縮幅(新)《整7》	しんしゆくはば	amplitude
滲(浸)出液	しんしゆつえき	effusion
深掌動脈弓	しんしょうどうみやくきゆう	deep palmar arterial arch
侵食	しんしょく	erosion
真性動脈瘤	しんせいどうみやくりゆう	true aneurysm
靱帯	じんたい	ligament, band, cord
靱帯性腱鞘	じんたいせいけんしょう	ligamentous〔tendon〕sheath, fibrous digital sheath, fibrous pulley, fibrous〔tendon〕sheath, vaginal ligament
靱帯性合指〔症〕	じんたいせいごうし〔しょう〕	ligamentous syndactyly
靱帯性整復	じんたいせいせいふく	ligamentotaxis
〔靱帯〕補強術	〔じんたい〕ほきょうじゆつ	reinforcement〔operation〕
深達性真皮熱傷	しんたつせいしんびねっしょう	deep dermal burn
深達性熱傷	しんたつせいねっしょう	deep burn
伸長器	しんちょうき	distraction device
伸張反射	しんちょうはんしゃ	stretch reflex
伸展	しんてん	extension

伸展機構	しんてんきこう	extensor mechanism (apparatus)
伸展拘縮	しんてんこうしゆく	extension contracture
伸展骨折	しんてんこっせつ	extension fracture
伸展損傷	しんてんそんしょう	extension injury
伸展不全	しんてんふぜん	extension lag
振動骨鋸	しんどうこつぎよ	oscillating bone saw
進入路〔法〕	しんにゆうろ〔ほう〕	surgical approach
真皮移植〔片〕	しんびいしよく〔へん〕	dermal (mis) graft
真皮下血管網	しんびかけつかんもう	subdermal plexus
真皮脂肪皮弁	しんびしぼうひべん	dermal (mis) fat flap
真皮皮弁	しんびひべん	dermal flap
真皮縫合〔術, 法〕	しんびほうごう〔じゆつ, ほう〕	subcuticular suture, dermal suture(新)
振幅	しんぶく	amplitude
深部反射	しんぶはんしゃ	deep reflex

## す

随意運動	ずいいうんどう	voluntary motion
随意収縮	ずいいしゆうしゆく	voluntary contraction
水腫	すいしゆ	hydrops
髓鞘	ずいしょう	myelin sheath
垂直中隔	すいちよくちゆうかく	vertical septum
垂直マットレス縫合	すいちよくマットレスほう ごう	vertical mattress suture
水治療法	すい(みず)ちりようほう	hydrotherapy
髓内固定〔法〕	ずいないこてい〔ほう〕	intramedullary fixation
随伴静脈〔旧 3〕	ずいはんじょうみやく	→伴行(走)静脈(改) accompanying vein, vena comitans
水平化術〔橈尺骨遠位端の〕	すいへいかじゆつ	leveling procedure
水平マットレス縫合〔法〕	すいへいマットレス ほうごう〔ほう〕	horizontal mattress suture
水疱	すいほう	blister
スキーヤー母指	スキーヤーぼし	skier's thumb
ずきずき痛	ずきずきつう	pulsating pain

すきま

**Secretan 症候群** スクレタンしょうこうぐん**豆状骨** ず(とう)じょうこつ**裾かがり縫合〔法〕** すそかがりほうごう〔ほう〕**Steindler 法〔新〕** スタインドラーほう**Stener 損傷** ステナーそんしょう

ステープリング

ステープル

**Sudeck 骨萎縮** スデックこついしゆく**Struthers 靱帯** ストラッサースじんたい**Struthers のアーケード** ストラッサースの  
アーケード**ストリッピング(静脈抜去)** ストリッピング  
(じょうみやくぼつきよ)**ストレイン(筋腱の部分的過伸展損傷の)****ストレス骨折** ストレスこっせつ**ストレス X 線撮影** ストレス X せんざつえい**スプーン状爪** スプーンじょうづめ**スプーン状手** スプーンじょうて

スプリント

**すべり皮弁** すべりひべん**Smith 骨折** スミスこっせつ**スワンネック変形** スワンネックへんけい

スラック

すりきず

space

Secretan's syndrome

pisiform [bone]

blanket suture

Steindler procedure

Stener lesion

stapling

staple

Sudeck atrophy

ligament of Struthers

arcade of Struthers

stripping [procedure]

strain

stress fracture, fatigue fracture

stress X-ray

spoon nail

spoon hand, total syndactyly

splint

sliding flap

Smith's fracture

swan-neck deformity

SLAC, scapholunate advanced  
collapse

excoriation

## せ

**生検** せいけん**静止** せいし**星状神経節** せいじょうしんけいせつ**星状神経節ブロック** せいじょうしんけいせつブ  
ロック**正側方(側正中)切開** せいそくほう(そくせい  
ちゅう)せつかい

biopsy

stasis

stellate ganglion

stellate [ganglion] block

midlateral incision

生体包帯	せいたいほうたい	biological dressing
正中神経	せいちゅうしんけい	median nerve
正中神経運動枝	せいちゅうしんけいうんどうし	median motor branch
正中神経反回枝	せいちゅうしんけいはんかいし	recurrent (thenar) branch of the median nerve
正中神経麻痺	せいちゅうしんけいまひ	median nerve palsy
正中動脈	せいちゅうどうみやく	median artery
正中皮線	せいちゅうひせん	median crease
成長軟骨板(帯)	せいちょうなんこつばん(たい)	growth plate, physis
成長軟骨板閉鎖	せいちょうなんこつばんへいさ	epiphyseal arrest
成長軟骨板損傷	せいちょうなんこつばんそんしょう	epiphyseal injury
静的義肢	せいてきぎし	static prosthesis
静的二点識別	せいてきにてんしきべつ	static two-point discrimination, s2PD
静的副子	せいてきふくし	static splint
制動下訓練	せいどうかくんれん	blocking exercise
制動ピン	せいどうピン	blocking pin
制動副子	せいどうふくし	blocking splint
整復	せいふく	reduction
生物学的包帯	せいぶつがくてきほうたい	biological dressing
整容義手	せいようぎしゅ	aesthetic hand prosthesis
整容外科	せいようげか	aesthetic surgery
脊髓	せきずい	[spinal] cord
石灰化	せっかいか	calcification
石灰化上皮腫	せっかいかじょうひしゅ	calcifying epithelioma
切開〔術〕	せっかい〔じゅつ〕	incision
切開生検〔術〕	せっかいせいけん〔じゅつ〕	open biopsy, incisional biopsy
石灰(性)腱炎	せっかい〔せい〕けんえん	tendinitis calcarea
切開線	せっかいせん	incision line
石灰〔沈着〕症	せっかい〔ちんちやく〕しょう	calcinosis
切開排液	せっかいはいえき	incision and drainage
切腱刀	せっけんとう	tenotome
接合	せつごう	coaptation
接合縫合〔法〕	せつごうほうごう〔ほう〕	coaptation suture
節後損傷	せつごそんしょう	postganglionic injury
摂子	せつし	[thumb] forceps

切除 せつじよ	resection, excision, ablation
楔状骨切り術 せつ(けつ)じようこつきりじゆつ	wedge osteotomy
楔状切除〔法〕 せつ(けつ)じようせつじよ〔ほう〕	wedge resection
切除関節形成〔術〕 せつじよかんせつけいせい 〔じゆつ〕	resection arthroplasty
接触熱傷 せつしよくねつしよ	contact burn
切除〔術〕 せつじよ〔じゆつ〕	resection, excision
切除生検 せつじよせいけん	excisional biopsy
節前損傷 せつぜんそんしよ	preganglionic injury
接線〔表面〕(タンジェンシャル)切除〔法〕 せつせん〔ひようめん〕(タンジェンシャル)せつじよ 〔ほう〕	tangential excision
切創 せつそう	incised wound, cutting injury
切断 せつだん	amputation, ablation
切断患者 せつだんかんじや	amputee
切断〔術〕 せつだん〔じゆつ〕	amputation
〔切〕断端 〔せつ〕だんたん	amputation stump
接着剤 せつちやくざい	adhesive
Z形成〔術〕 Zけいせい〔じゆつ〕	Z-plasty
Z変形 Zへんけい	Z-deformity
切迫壊疽 せつぱくえそ	impending gangrene
Semmes-Weinstein モノフィラメントテ スト〔改〕 セメス・ワインシュタインモノフィラ メントテスト	Semmes-Weinstein monofilament test
ゼロ変異 ぜろへんい	zero variant (variance)
線〔放射性の〕 せん	ray
線維骨性管 せんいこつせいかん	fibro-osseous canal (tunnel)
線維性隔壁 せんいせいかくへき	fibrous septum
線維性骨〔組織〕 せんいせいこつ〔そしき〕	woven bone
線維軟骨 せんいなんこつ	fibrous cartilage
前腋窩線 ぜんえきかせん	anterior axillary line
遷延一次修復〔術〕 せんえんいちじしゆうふく 〔じゆつ〕	delayed primary repair
遷延一次創閉鎖 せんえんいちじそうへいさ	delayed primary closure
遷延植皮 せんえんしよくひ	delayed skin graft
遷延治癒〔骨折〕 せんえんちゆ〔こつせつ〕	delayed union
遷延(ディレイ)皮弁 せんえん(ディレイ)ひべん	delayed flap

遷延法	せんえんほう	delay procedure
浅横中手靱帯	せんおうちゅうしゅじんたい	superficial transverse metacarpal ligament
全強直	ぜんきょうちよく	total ankylosis
浅筋膜	せんきんまく	superficial fascia
穿孔器	せんこうき	drill, perforator
穿孔〔術〕	せんこう〔じゆつ〕	drilling
前骨間神経	ぜんこつかんしんけい	anterior (palmar) interosseous nerve
前骨間神経症候群	ぜんこつかんしんけいしやうこうぐん	anterior (palmar) interosseous nerve syndrome
前骨間神経麻痺	ぜんこつかんしんけいまひ	anterior (palmar) interosseous nerve palsy
前骨間動脈	ぜんこつかんどうみやく	anterior (palmar) interosseous artery
前索	ぜんさく	anterior funiculus
潜時	せんじ	latency
浅指屈筋	せんしくつきん	flexor digitorum superficialis (sublimis), FDS
浅指屈筋腱移行〔術〕	せんしくつきんけんいこう〔じゆつ〕	sublimis transfer
〔浅指屈筋〕腱交差	〔せんしくつきん〕けんこうさ	chiasma tendinum, decussation
浅指屈筋指	せんしくつきんし	sublimis finger
〔前〕斜角筋症候群〔改〕	〔ぜん〕しゃかくきんしやうこうぐん	scalenus [anticus] syndrome〔改〕
全尺骨神経支配手	ぜんしゃつこつしんけいしはいて	all ulnar nerve hand
全周〔性〕熱傷	ぜんしゅう〔せい〕ねっしやう	circumferential burn
洗浄	せんじやう	irrigation
浅掌枝	せんしやうし	superficial palmar branch
浅掌静脈	せんしやうじやうみやく	superficial palmar vein
浅掌動脈弓	せんしやうどうみやくきゆう	superficial palmar arterial arch, superficial [palmar] arch
線状癒痕	せんじやうほんこん	linear scar
前進〔術〕	ぜんしん〔じゆつ〕	advancement
尖刃刀	せんじんとう	sharp-pointed knife
前進皮弁	ぜんしんひべん	advancement flap

全正中神経支配手 <small>いて</small>	ぜんせいちゆうしんけいしは	all median nerve hand
全層植皮〔片〕	ぜんそうしよくひ〔へん〕	full-thickness skin graft
全層熱傷	ぜんそうねっしょう	full-thickness burn
剪断骨折	せんだんこつせつ	shearing fracture
先(肢)端異形成症	せん(し)たんいけいせいしょう	acrodysplasia
先(肢)端巨大〔症〕	せん(し)たんきょだい〔しょう〕	acromegaly
先(肢)端合指〔症〕	せん(し)たんごうし〔しょう〕	acro syndactyly
先(肢)端感(知)覚異常	せん(し)たんかん(ち)かくいじょう	acroparesthesia
先(肢)端骨溶解症	せん(し)たんこつようかいしょう	acroosteolysis
先(肢)端チアノーゼ	せん(し)たんチアノーゼ	acrocyanosis
穿通血管	せんつうけつかん	perforating vessel
穿通枝	せんつうし	perforator
先天異常	せんてんいじょう	congenital differences, congenital anomaly, congenital malformation
先天性欠損	せんてんせいけつそん	birth defect
〔先天性〕無(欠)腕症	〔せんてんせい〕む(けつ)わんしょう	abrachia
先天性拘縮	せんてんせいこうしゆく	congenital contracture
先天性拘縮性くも指〔症〕	せんてんせいこうしゆくせいくもし(ゆび)〔しょう〕	congenital contractural arachnodactyly
先天性絞扼輪(溝)症候群	せんてんせいこうやくりん(こう)しょうこうぐん	congenital constriction band (ring) syndrome
先天性指紋欠損〔症〕	せんてんせいしもんけつそん〔しょう〕	congenital absence of fingerprints
先天性切断	せんてんせいせつだん	congenital amputation
先天性爪甲欠損症	せんてんせいそうこうけつそんしょう	congenital nail defect
先天性脱臼	せんてんせいだつきゅう	congenital dislocation
先天性多発性関節拘縮〔症〕	せんてんせいいたはつせいかんせつこうしゆく〔しょう〕	arthrogryposis multiplex congenita
先天性橈骨頭脱臼	せんてんせいとうこつとうだつきゅう	congenital radial head dislocation

先天性橈尺骨癒合症	せんでんせいとうしゃやくこつゆごうしょう	congenital radioulnar synostosis
先天性握り母指〔症〕	せんでんせいにぎりぼし〔しょう〕	congenital clasped thumb, congenital flexion-adduction deformity of the thumb
先天性無痛覚症	せんでんせいむつうかくしょう	congenital analgesia
先天性指尺側偏位〔手〕	せんでんせいゆびしやくそくへんい〔しゆ〕	congenital ulnar drift (deviation) [of the digits]
先天性リンパ浮腫	せんでんせいリンパふしゆ	congenital lymphedema
剪刀	せんとう	scissors
尖頭合指〔症〕	せんとうごうし〔しょう〕	acrocephalosyndactyly(改)
尖頭多合指〔症〕	せんとうたごうし〔しょう〕	acrocephalopolysyndactyly(改)
前母指内転筋腔	ぜんぼしないてんきんくう	anterior adductor space
前腕	ぜんわん	forearm, lower arm
前腕義手	ぜんわんぎしゆ	below-elbow prosthesis, transradial prosthesis
前腕筋膜	ぜんわんきんまく	antebrachial fascia
前腕形成不全〔症〕	ぜんわんけいせいふぜん〔しょう〕	forearm hypoplasia
前腕切断〔術〕	ぜんわんせつだん〔じゆつ〕	below elbow amputation, transradial amputation
前腕背側皮弁	ぜんわんはいそくひべん	dorsal forearm flap
前腕皮弁	ぜんわんひべん	forearm flap
前腕母指ギプス包帯	ぜんわんぼしギプスほうたい	short-arm thumb spica cast

そ

爪炎	そうえん	onychia
創縁壊死	そうえんえし	wound margin necrosis
創外骨延長器	そうががいこつえんちようき	external lengthening device
創外固定器	そうががいこていき	external fixator
創外固定〔法〕	そうががいこてい〔ほう〕	external fixation, external skeletal fixation
爪下外骨腫	そうががいこつしゆ	subungual exostosis
爪郭	そうかく	perionychium, nail fold, nail wall
爪下腔	そうかくう	subungual space



爪下血腫	そうかけっしゆ	subungual hematoma
爪下骨軟骨腫	そうかこつなんこつしゆ	subungual exostosis
爪下皮	そうかひ	hyponychium
早期運動療法	そうきうんどうりょうほう	early mobilization
早期自動運動〔法〕	そうきじどううんどう〔ほう〕	early active motion, early active mobilization
双極〔電気〕凝固器	そうきよく〔でんき〕ぎようこき	bipolar coagulator
装具	そうぐ	brace, orthosis, apparatus, appliance
装具学	そうぐがく	orthotics
装具療法	そうぐりょうほう	brace treatment, bracing, splinting
双茎皮弁	そうけいひべん	bipedicle flap, double pedicle flap
爪甲〔体〕	そうこう〔たい〕	nail plate, nail body
爪溝〔洞〕	そうこう〔どう〕	nail groove
総骨間動脈	そうこつかんどうみやく	common interosseous artery
爪根	そうこん	nail root
〔総〕指伸筋	〔そう〕し〔ゆび〕しんきん	extensor digitorum [communis], EDC
爪膝蓋骨異形成症	そう(つめ)しつがいがいこつつけいせいしやう	osteo-onycho-dysostosis, nail-patella dysplasia
総自動運動域	そうじどううんどういき	total range of active motion, TAM
爪手掌間距離	そうしゅしょうかんきより	nail palm distance, NPD
爪床	そうしやう	sterile matrix, nail bed
創〔傷〕し(哆)開	そう〔しょう〕しかい	wound separation
総指神経	そうし〔ゆび〕しんけい	common digital nerve
総掌側指動脈	そうしょうそくゆびどうみやく	common digital artery
創傷治癒	そうしょうちゆ	wound healing
増殖	ぞうしょく	proliferation(新), hyperplasia
装飾義手	そうしよくぎしゆ	[a]esthetic hand prosthesis
装飾用義肢(指)	そうしよくようぎし	cosmetic prosthesis
爪側部	そうそくぶ	paronychium
増大	ぞうだい	augmentation
爪脱落〔症〕	そうだつらく〔しょう〕	onychomadesis
装置	そうち	device
装着	そうちやく	fitting
爪洞〔溝〕	そうどう(こう)	nail groove
挿入	そうにゆう	insertion

挿入物	そうにゆうぶつ	implant
爪剝離〔症〕	そうはくり〔しょう〕	onycholysis
搔爬〔術〕	そうは〔じゅつ〕	curettage
早発性リンパ浮腫	そうはつせいリンパふしゅ	lymphedema praecox
爪半月	そうはんげつ	lunula
爪母	そうぼ	germinal matrix, nail matrix
創面	そうめん	raw surface
双面副子	そうめんふくし	coaptation splint
双葉皮弁	そうよう(ふたば)ひべん	bilobed flap
そぎ取り	そぎとり	shaving
束	そく(たば)	bundle, cord, funiculus, fascicle
側索	そくさく	lateral band, lateral slip
側正中切開	そくせいちゆうせつかい	midlateral incision
側々吻合〔術〕	そくそくふんごう〔じゅつ〕	side-to-side anastomosis
足底筋腱	そくていきんけん	plantaris tendon
側頭筋膜皮弁	そくとうきんまくひべん	temporal fascial flap
足背動脈皮弁	そくはいどうみやくひべん	dorsalis pedis flap
側副循環	そくふくじゅんかん	collateral circulation
側副靭帯	そくふくじんたい	collateral ligament
側副靭帯索状部	そくふくじんたいさくじょうぶ	cord-like portion of the collateral ligament
側副靭帯扇状部	そくふくじんたいせんじょうぶ	fan-like portion of the collateral ligament
束(索)縫合〔旧 3〕	そく(さく)ほうごう	fascicular〔nerve〕suture, fascicular neurorrhaphy →funicular〔nerve〕suture〔改〕 神経〔線維〕束縫合〔術〕〔改〕
側方つまみ	そくほうつまみ	side pinch, lateral pinch, key pinch
単径皮弁	そけいひべん	groin〔skin〕flap
単径部	そけいぶ	groin
阻血	そけつ	ischemia
阻血性壊死	そけつせいえし	avascular necrosis, aseptic necrosis, ischemic necrosis
阻血性潰瘍	そけつせいかいよう	ischemic ulcer
阻血性拘縮	そけつせいこうしゆく	ischemic contracture
阻止	そし	arrest
組織移植〔術〕	そしきいしよく〔じゅつ〕	tissue transplantation

組織欠損	そしきけつそん	tissue defect
組織適合性	そしきてきごうせい	histocompatibility
塑性弯曲骨折(整7)	そせいわんきよくこっせつ	plastic bowing fracture
塑性弯曲変形	そせいわんきよくへんけい	plastic bowing deformity
粗大握り	そだいにぎり	power grip
損傷	そんしょう	injury
ゾンデ		probe

## た

ダーマトーム		dermatome
帯	たい(おび)	band
[第]一次	[だい]いちじ	primary
第1 CM 関節	だいいち CM かんせつ	metacarpomultangular (trapeziometacarpal) joint
第1 指間腔(旧3)	だいいちしかんくう	thumb-index cleft, first interdigital space→第1 指間(改)
第1 指間(改)	だいいちしかん	thumb-index web space(改)
第1 背側骨間筋	だいいちはいそくこつかんぎん	first dorsal interosseous muscle
[第]一期癒合	[だい]いっきゆごう	primary healing
退院	たいいん	discharge
タイオーバー法	タイオーバーほう	tie over dressing
耐寒テスト	たいかんテスト	cold tolerance test
待機の療法	たいきてきりょうほう	palliative treatment
大胸筋皮弁	だいきょうきんひべん	pectoralis major musculo (myo)-cutaneous flap
対[抗]牽引	たい[こう]けんいん	countertraction
[太鼓]ばち指	[たいこ]ばちゆび	clubbed finger
大肢症	だいししょう	macromelia
退縮	たいしゆく	retraction
大手症	だいしゅしょう	macroch(e)iria
体神経	たいしんけい	somatic nerve
体性感覚誘発電位(改)	たいせいかんかくゆう はつでんい	somatosensory evoked potential, SSEP(改)
大前腕腔	だいぜんわんくう	major forearm space, Parona's space

体操	たいそう	exercise
対側の	たいそくの	contralateral
体内移植〔術〕	たいないいしよく〔じゅつ〕	implantation
ダイパンチ骨折〔骨片〕	ダイパンチこっせつ 〔こっぺん〕	die-punch fracture (fragment)
対立〔位〕	たいりつ〔い〕	opposition
対立運動	たいりつうんどう	opposition
対立機能再建〔術〕	たいりつきのうさいけん 〔じゅつ〕	opponensplasty
対立副子	たいりつふくし	opponens splint
滞留	たいりゅう	congestion
大菱形骨	だいらょうけいこつ	trapezium, greater multangular 〔bone〕
大菱形骨インプラント	だいらょうけいこつイ ンプラント	trapezium implant
大菱形骨結節	だいらょうけいこつけっせつ	tubercle of the trapezium
大菱形中手〔骨〕関節	だいらょうけいちゅうしゅ 〔こつ〕かんせつ	trapeziometacarpal joint, metacarpomultangular (trapeziometacarpal) joint
多汗〔症〕	たかん〔しょう〕	hyperhidrosis
胼胝	たこ〔べんち〕	callosity, callus
多合指〔症〕	たごうし〔しょう〕	polysyndactyly
多指〔症〕	たし〔しょう〕	polydactyly (ism)
多肢症	たししょう	polymelia
多数回遷延手術〔法〕	たすうかいせんえんしゅ じゅつ〔ほう〕	multiple delay procedure
多〔数〕Z形成〔術〕	た〔すう〕Zけいせい〔じゅつ〕	multiple Z-plasty
多爪〔症〕	たそう〔しょう〕	polyonychia
たたみこみ縫縮〔術〕	たたみこみほうしゅく 〔じゅつ〕	reefing
脱灰	だっかい	decalcification
脱臼	だっきゅう	dislocation, luxation
脱臼骨折	だっきゅうこっせつ	fracture-dislocation
脱臼不安感テスト	だっきゅうふあんかんテスト	apprehension test
ダックネック変形	ダックネックへんけい	duck-neck deformity
ダッシュボード損傷	ダッシュボードそんしょう	dashboard injury
脱神経	だつしんけい	denervation

手綱(たづな)靱帯 たづなじんたい	checkrein ligament
縦アーチ たてアーチ	longitudinal arch
縦軸形成障害 たてじくけいせいしょうがい	longitudinal deficiency
縦軸欠損 たてじくけつそん	longitudinal defect
縦軸低形成 たてじくていけいせい	longitudinal hypoplasia
縦横比 たてよこひ	length-to-base ratio
他動運動 たどううんどう	passive movement
他動運動訓練 たどううんどうくんれん	passive exercise
束 たば(そく)	cord
多分割腱移植〔術〕 たぶんかつけんいしよく〔じゆつ〕	many tailed tendon graft
打撲傷 だぼくしょう	bruise, contusion
Darrach 手術 ダラシゆじゆつ	Darrach operation (procedure)
単一 Z 形成術 たんいつ Z けいせいじゆつ	single Z-plasty
段階の屈筋腱再建術 だんかいてきくつきんけん さいけんじゆつ	staged flexor tendon reconstruction
単顆骨折 たんかこつせつ	unicondylar fracture
単関節炎 たんかんせつえん	monoarthritis
単茎皮弁 たんけいひべん	single pedicle flap
短腱ひも たんけんひも	short vinculum
断裁(ギロチン)切断〔術〕 だんさい(ギロチン) せつだん〔じゆつ〕	guillotine amputation
タンジェンシャル(接線〔表面〕)切除〔法〕 タンジェンシャル(せつせん〔ひょうめん〕)せつじよ 〔ほう〕	tangential excision
単軸ヒンジ継手 たんじくヒンジつぎて	hinge joint
単指〔症〕 たんし〔しょう〕	monodactyly (lia, lism)
短指〔症〕 たんし〔しょう〕	brachydactyly
短掌筋 たんしょうきん	palmaris brevis, PB
短小指屈筋 たんしょうしゅくつきん	flexor digiti minimi (quinti) brevis, FDM, FDQ
弾性線維 だんせいせんい	elastic fiber
弾性テープ だんせいテープ	elastic tape
弾性軟骨 だんせいなんこつ	elastic cartilage
弾性副子 だんせいふくし	elastic splint
弾性包帯 だんせいほうたい	elastic bandage
単線維縫合糸(材) たんせんいほうごうし(ざい)	monofilament suture
端側吻合〔術, 法〕 たんそくふんごう〔じゆつ, ほう〕	end-to-side anastomosis

端側縫合〔術, 法〕 たんそくほうごう〔じゅつ, ほう〕	end-to-side suture
断端 だんたん	amputation stump
断端形成〔術〕 だんたんけいせい〔じゅつ〕	amputation stump plasty
断端修正〔手術〕 だんたんしゅうせい〔しゅじゅつ〕	stump revision
断端神経腫 だんたんしんけいしゅ	amputation neuroma
端々吻合〔術, 法〕 たんたんふんごう〔じゅつ, ほう〕	end-to-end anastomosis
端々縫合〔術, 法〕 たんたんほうごう〔じゅつ, ほう〕	end-to-end suture
短橈骨月状骨靱帯 たんとうこつげつじょうこつ じんたい	short radiolunate ligament
短〔橈側〕手根伸筋 たん〔とうそく〕しゅこんしん きん	extensor carpi radialis brevis, ECRB
弾発〔現象〕 だんぱつ〔げんしょう〕	trigger [phenomenon], snapping [phenomenon]
弾発指 だんぱつし	snapping finger, trigger digit [finger]
弾発手関節 だんぱつて(しゅ)かんせつ	snapping (trigger) wrist
弾発母指 だんぱつぼし	snapping (trigger) thumb
短母指外転筋 たんぼしがいてんきん	abductor pollicis brevis, APB
短母指屈筋 たんぼしくつきん	flexor pollicis brevis, FPB
短母指屈筋深頭 たんぼしくつきんしんとう	deep head of flexor pollicis brevis
短母指屈筋浅頭 たんぼしくつきんせんとう	superficial head of flexor pollicis brevis
短母指伸筋 たんぼししんきん	extensor pollicis brevis, EPB
短肋骨多指症症候群 たんろっこつたししょう しょうこうぐん	short rib polydactyly [SRP] syndrome
弾力牽引〔法〕 だんりょくけんいん〔ほう〕	elastic traction
断裂 だんれつ	laceration, rupture

## ち

誓いの手 ちかいのて	benediction hand
知覚 ちかく	perception〔改〕
知覚過敏 ちかくかびん	→感(触)覚過敏〔改〕 hyperesthesia
知覚過敏〔症〕 ちかくかびん〔しょう〕	→感(知)覚過敏〔症〕 hypersensitivity

知覚固有域 ちかくこゆういき

→固有感覺域 autonomous sensory zone, area propria

知覚再教育(改) ちかくさいいきょういく

sensory reeducation

知覚再建(改) ちかくさいけん

sensory reconstruction

知覚受容器 ちかくじゅうようき

→感覺受容器 sensory receptor

知覚障害 ちかくしょうがい

→感覺障害 sensory disturbance

知覚消(脱)失[症] ちかくしょう(だつ)しつ  
[しょう]

→感覺消(脱)失[症] anesthesia

知覚神経 ちかくしんけい

→感覺神経 sensory nerve

知覚神経活動電位 ちかくしんけいかつどうでんい

→感覺神経活動電位 sensory nerve action potential

知覚神経[付き]皮弁 ちかくしんけい[つき]ひべん

→感覺神経[付き]皮弁

neurosensory [skin] flap

知覚神経伝導速度 ちかくしんけいでんどうそくど

→感覺神経伝導速度 sensory nerve conduction velocity, SCV

知覚神経誘発電位 ちかくしんけいゆうはつでんい

→感覺神経誘発電位 sensory nerve evoked potential

知覚(触覚)鈍麻 ちかく(しょつかく)どんま

→感覺(触覚)鈍麻

hyp[*a*]esthesia

知覚能 ちかくのう

→感覺能 sensibility

知覚皮弁 ちかくひべん

→感覺皮弁 sensory [skin] flap  
tingling

チクチク感 チクチクかん

遲発性[神経]麻痺 ちはつせい[しんけい]まひ

tardy [nerve] palsy, delayed [nerve] palsy

遲発性放射線障害 ちはつせいほうしやせんしょうがい

delayed radiation injury

中央化手術 ちゅうおうかしゅじゅつ

centralization

中央索 ちゅうおうさく

central band (slip), medial band, middle band

中央列形成不全[症] ちゅうおうれつけいせいふぜん[しょう]

central ray deficiency (dysplasia)

中央列欠損[症] ちゅうおうれつけつそん[しょう]

central ray deficiency (dysplasia)

中央列多指[症] ちゅうおうれつたし[しょう]

central polydactyly

肘窩 ちゅうか

[ante]cubital fossa

肘蓋骨 ちゅうがいかつ

patella cubiti

肘外偏(反)角 ちゅう(ひじ)がいはん(はん)かく

carrying angle

肘窩部	ちゅうかぶ	antecubital region
中間位	ちゅうかんに	neutral position
中間欠損〔症〕	ちゅうかんにけつそん〔しょう〕	intercalary [limb] deficiency
中間軸後〔尺側〕欠損〔症〕	ちゅうかんにじくご 〔しゃくそく〕けつそん〔しょう〕	intercalary postaxial (ulnar) deficiency
肘関節	ちゅう(ひじ)かんせつ	cubital (elbow) joint
肘関節離断〔術〕	ちゅう(ひじ)かんせつりだん 〔じゅつ〕	elbow disarticulation
中間層植皮〔片〕	ちゅうかんにそうしよくひ〔へん〕	split-thickness skin graft, STSG
中間挿入関節形成〔術〕	ちゅうかんにそうにゅう かんせつつけいせい〔じゅつ〕	interposition arthroplasty
中間挿入〔物〕	ちゅうかんにそうにゅう〔ぶつ〕	interposition〔al〕 (material)
肘筋	ちゅうきん	anconeus
中指	ちゅうし	middle finger, long finger, M(新)
中手アーチ〔弓〕	ちゅうしゅアーチ(きゅう)	metacarpal arch
中手骨間関節	ちゅうしゅこつかんかんせつ	intermetacarpal joint
中手〔骨〕	ちゅうしゅ〔こつ〕	metacarpal, metacarpus
中手骨移行〔術〕	ちゅうしゅこついこう〔じゅつ〕	metacarpal transfer
中手骨間角	ちゅうしゅこつかんかく	intermetacarpal angle
中手骨間腔	ちゅうしゅこつかんくう	intermetacarpal space
中手骨短縮〔症〕	ちゅうしゅこつたんしゅく〔しょう〕	brachymetacarpia
中手骨頭降下	ちゅうしゅこつとうこうか	metacarpal descent
中手骨の	ちゅうしゅこつの	metacarpal
中手骨バー	ちゅうしゅこつパー	metacarpal bar
中手〔骨〕部手	ちゅうしゅ〔こつ〕ぶて	metacarpal hand
中手骨横アーチ	ちゅうしゅこつよこアーチ	transverse metacarpal arch
中手残存手	ちゅうしゅざんぞんて	metacarpal hand
中手指節〔M〔C〕P〕関節	ちゅうしゅせつ(M〔C〕P)かんせつ	metacarpophalangeal joint, M〔C〕P joint(改), MPJ(旧 3), proximal finger joint(旧 3)
中手靱帯	ちゅうしゅじんたい	metacarpal ligament
中手動脈	ちゅうしゅどうみやく	metacarpal artery
中心性脱臼	ちゅうしんせいだつきゅう	central dislocation
中枢〔性〕麻痺	ちゅうすう〔せい〕まひ	central paralysis
肘正中皮静脈	ちゅう(ひじ)せいちゅうひじょう みやく	median cubital vein



中節〔骨〕	ちゆうせつ〔こつ〕	middle phalanx
中節骨短縮〔症〕	ちゆうせつこつたんしゆく〔しよ う〕	brachymesophalangy
肘頭	ちゆうとう	olecranon
肘内障	ちゆうないしやう	pulled elbow
肘部管	ちゆうぶかん	cubital tunnel (canal)
肘部管症候群	ちゆうぶかんしやうこうぐん	cubital tunnel syndrome
虫様筋	ちゆうようきん	lumbrical muscle
虫様筋管	ちゆうようきんかん	lumbrical canal
虫様筋腔	ちゆうようきんくう	lumbrical space
虫様筋腱	ちゆうようきんけん	lumbrical tendon
虫様筋動脈	ちゆうようきんどうみやく	lumbrical artery
虫様筋バー	ちゆうようきんバー	lumbrical bar
虫様筋プラス〔優位〕	ちゆうようきんプラス〔ゆ うい〕	lumbrical plus
虫様筋プラス〔優位〕拘縮	ちゆうようきんブラ ス〔ゆうい〕こうしゆく	lumbrical plus contracture
虫様筋プラス〔優位〕指	ちゆうようきんプラス 〔ゆうい〕し	lumbrical plus finger
中立位	ちゆうりつい	neutral position
蝶形骨折	ちやうけいこつせつ	butterfly fracture
蝶形皮弁	ちやうけいひべん	butterfly flap
長腱ひも	ちやうけんひも	long vinculum
徴候	ちやうこう	sign
長〔橈側〕手根伸筋	ちやう〔とうそく〕しゆこんし んきん	extensor carpi radialis longus, ECRL
長掌筋〔腱〕	ちやうしやうきん〔けん〕	palmaris longus〔tendon〕, PL
長対立装具	ちやうたいりつそうぐ	long opponens wrist hand orthosis
蝶番関節	ちやうつがいかんせつ	hinge joint
蝶番皮弁	ちやうつがひべん	hinge flap
長橈骨月状骨靱帯	ちやうとうこつげつじやうこ つじんたい	long radiolunate ligament
重複三指節〔症〕	ちやうふく〔じゆうふく〕さんし せつ〔しやう〕	triphalangial duplication
〔重〕複肢〔症〕	〔ちやう〔じゆう〕〕ふくし〔しやう〕	dimelia〔形3〕, diplomelia〔整7〕
重複〔二重〕神経圧迫症候群	ちやうふく〔じゆう ふく〕〔にじゆう〕しんけいあっぱくしやうこうぐん	double crush syndrome〔Upton〕, double lesion neuropathy

重複母指	ちょうふく(じゅうふく)ぼし	duplicated thumb
長母指外転筋	ちょうぼしがいてんぎん	abductor pollicis longus, APL
長母指屈筋	ちょうぼしくつきん	flexor pollicis longus, FPL
長母指屈筋腱滑液鞘	ちょうぼしくつきんけんか つえきしょう	radial bursa
長母指伸筋	ちょうぼししんぎん	extensor pollicis longus, EPL
跳躍皮弁	ちょうやくひべん	jump flap
張力	ちょうりよく	tension
直視下手根管開放術	ちやくしかしゅこんかんか いほうじゅつ	open carpal tunnel release, OCTR
直接骨折	ちやくせつこっせつ	direct fracture
直接皮弁	ちやくせつひべん	direct flap
直達外力	ちやくたつがいらよく	direct force
直達牽引〔法〕	ちやくたつけんいん〔ほう〕	skeletal traction
直達骨折	ちやくたつこっせつ	direct fracture
沈着	ちんちやく	deposition
沈着物	ちんちやくぶつ	deposit

## つ

痛覚	つうかく	pain sensation
痛覚過敏	つうかくかびん	hyperalg(es)ia(改)
痛覚脱失〔症〕	つうかくだつしつ〔しょう〕	analg(es)ia(改)
痛覚鈍麻	つうかくどんま	hypalg(es)ia(改)
通顆骨折	つうかこっせつ	transcondylar fracture
痛風	つうふう	gout
痛風結節	つうふうけつせつ	tophus
使いすぎ症候群	つかいすぎしょうこうぐん	overuse syndrome
つかみ	つかみ	grasp
継手	つぎて	joint
槌(つち)指	つちゆび(ついし)	mallet finger (thumb), baseball finger
筒状ギプス包帯	つつじょうギプスほうたい	cylinder cast
筒状握り	つつじょうにぎり	cylindrical grip
筒状〔有莖〕皮弁	つつじょう〔ゆうけい〕ひべん	tubed [pedicle] flap
包み込み皮弁	つつみこみひべん	wrap around flap

つまみ	つまみ	pinch
つまみあげ検査	つまみあげけんさ	pick-up (picking up) test
爪	つめ	[finger] nail
爪(指の)	つめ	finger nail
爪移植〔片〕	つめいしょく〔へん〕	nail graft
爪形成障害	つめけいせいしょうがい	congenital nail dysplasia
爪欠損	つめけつそん	nail defect
爪牽引〔法〕	つめけんいん〔ほう〕	nail traction
爪膝蓋骨異形成症	つめ(そう)しつがいこついけいせいしょう	nail-patella dysplasia, osteo-onycho-dysostosis
爪周囲炎	つめしゅういえん	onychitis periungualis, paronychia
爪切開〔術〕	つめせつかい〔じゅつ〕	onychotomy
爪切除〔術〕	つめせつじょ〔じゅつ〕	onychectomy
爪破損	つめはそん	onychoclasia
爪変形	つめへんけい	nail deformity
爪曲り症	つめまがりしょう	onychogryp[h]osis
吊り牽引	つりけんいん	suspended traction
吊下げギブス包帯	つりさげギブスほうたい	hanging [arm] cast
吊り紐	つりひも	sling
吊り包帯	つりほうたい	sling

## て

手	て	hand, manus
Dieterich 病	ディートリッヒびょう	Dieterich's disease
DIP 関節(遠位指節間関節)	DIP かんせつ	distal interphalangeal joint, DIP joint(改), DIPJ(旧 3), distal finger joint(旧 3)
Thiemann 病	ティーマンびょう	Thiemann's disease
停止	ていし	arrest, insertion
ティッシュエクスパンダー		tissue-expander
低成長(形成)	ていせいちょう(けいせい)	hypoplasia, undergrowth
Tinel 徴候	ティネルちょうこう	Tinel's sign
ディレイ(遷延)皮弁	ディレイ(せんえん)ひべん	delayed flap
手外筋	て(しゅ)がいきん	extrinsic muscles
手関節	て(しゅ)かんせつ	wrist, wrist joint, carpal joint(旧 3)

手関節インプラント	て(しゆ)かんせつインプラント	wrist joint implant
手関節固定〔術〕	て(しゆ)かんせつこてい〔じゆつ〕	wrist fusion
手関節掌屈	て(しゆ)かんせつしょうくつ	wrist flexion
手関節掌側棚形成〔術〕	て(しゆ)かんせつしょうそくたなけいせい〔じゆつ〕	palmar shelf arthroplasty
手関節全置換〔術〕	て(しゆ)かんせつぜんちかん〔じゆつ〕	total wrist replacement (arthroplasty)
手関節背屈	て(しゆ)かんせつはいくつ	wrist extension
手関節背屈副子	て(しゆ)かんせつはいくつふくし	cock-up splint
手関節副子	て(しゆ)かんせつふくし	wrist splint
手関節離断〔術〕	て(しゆ)かんせつりだん〔じゆつ〕	wrist disarticulation, complete carpal amputation
適合〔性〕	てきごう〔せい〕	congruency (e), compatibility
適合不良	てきごうふりよう	incongruity
摘出〔術〕	てきしゆつ〔じゆつ〕	extirpation
手くび(首)	てくび	wrist
手くび(首)皮線	てくびひせん	wrist crease
手くび(首)ブロック	てくびブロック	wrist block
デグロービング損傷	デグロービングそんしょう	degloving injury
手先具	てさきぐ	terminal device
テニス肘	テニスひじ	tennis elbow
手の副子	てのふくし	hand splint
手袋状感覚脱(消)失	てぶくろじょうかんかくだつ(しょう)しつ	glove anesthesia
手袋状剥皮損傷	てぶくろじょうはくひそんしょう	degloving injury
デブリドマン		débridement (debridement)
手への趾(足指)移植〔術〕	てへのあしゆびいしょく〔じゆつ〕	toe to hand transfer
Dupuytren 拘縮	デュピユイトランこうしゆく	Dupuytren's contracture, palmer fibromatosis
Terry 帯	テリーたい	Terry band
Terry Thomas 徴候(新)	テリートーマスちょうこう	Terry Thomas sign
転位	てんい	dislocation, luxation, displacement
転位皮弁	てんいひべん	transposed (sition) flap

展開	てんかい	exposure
展開皮弁	てんかいひべん	→骨抜き皮弁 fillet(ed) flap
電気凝固	でんきぎょうこ	electrical coagulation
電気(双極)凝固器	でんき[そうきょく]ぎょうこき	bipolar coagulator
電撃火(熱)傷	でんげきか(ねつ)しょう	electrothermal burn
電撃(損)傷	でんげき[そん]しょう	electric injury(改)
電撃(熱)傷	でんげき[ねつ]しょう	electrical burn
伝達麻酔[法]	でんたつますい[ほう]	conduction anesthesia, nerve block, block anesthesia
電動義手	でんどうぎしゅ	electric hand
電動骨鋸	でんどうこつぎよ	electric bone saw

## と

刀	とう	knife, scalpel
頭蓋手根足根異形成(症)	とうがいしゅこん そつこんいけいせい(しょう)	craniocarpotarsal dysplasia
動機づけ	どうきづけ	motivation
橈屈(手関節の)	とうくつ	radial deviation
同系移植[片]	どうけいいしよく[へん]	isogen(e)ic graft, isograft
凍結保存法	とうけつほぞんほう	cryopreservation
橈骨	とうこつ	radius
橈骨遠位端骨折	とうこつえんいたんこつせつ	distal radius fracture
橈骨(遠位)端尺側傾斜(改)	とうこつ[えんい] たんしゃくそくけいしや	radial inclination (tilt)
[橈骨遠位端]掌側傾斜	[とうこつえんいたん] しょうそくけいしや	palmar tilt
橈骨遠位端長	とうこつえんいたんちよう	radial length
橈骨茎状突起	とうこつけいじょうとつき	radial styloid [process]
橈骨茎状突起骨折	とうこつけいじょうとつき こつせつ	chauffeur fracture
橈骨月状骨靱帯	とうこつげつじようこつじんた い	radiolunate ligament
橈骨結節	とうこつけつせつ	radial tubercle
橈骨三角骨靱帯	とうこつさんかくこつじんたい	radiotriquetral ligament

橈骨舟状月状骨靱帯	とうこつしゆうじょうげつ じょうこつじんたい	radioscapholunate ligament
橈骨舟状骨靱帯	とうこつしゆうじょうこつじん たい	radioscaphoid ligament
橈骨舟状有頭骨靱帯	とうこつしゆうじょうゆう とうこつじんたい	radioscapho[id] capitate ligament
橈骨手根関節	とうこつしゆこんかんせつ	radiocarpal joint
橈骨手根軸	とうこつしゆこんじく	radiocarpal axis
橈骨手根靱帯	とうこつしゆこんじんたい	radiocarpal ligament
橈骨神経	とうこつしんけい	radial nerve
橈骨神経管	とうこつしんけいかん	radial tunnel
橈骨神経管症候群	とうこつしんけいかんしょう こうぐん	radial tunnel syndrome
橈骨神経溝	とうこつしんけいこう	spiral groove, groove for the radial nerve
橈骨神経付き皮弁	とうこつしんけいつきひべん	radial innervated flap
橈骨神経麻痺	とうこつしんけいまひ	radial nerve palsy
橈骨粗面	とうこつそめん	radial tuberosity, bicipital tuberosity
橈骨短縮〔術〕	とうこつたんしゆく〔じゆつ〕	radial shortening
橈骨頭インプラント	とうこつとうインプラント	radial head implant
橈骨動脈	とうこつどうみやく	radial artery
〔橈骨動脈〕背側手根枝	〔とうこつどうみやく〕 はいそくしゆこんし	carpodorsal radial branch, dorsoradial carpal artery
橈骨の	とうこつの	radial
橈骨有頭骨靱帯	とうこつゆうとうこつじんたい	radiocapitate ligament
橈尺遠位端等長	とうしやくえんいたんとうちよう	zero variant (variance)
橈尺関節	とうしやくかんせつ	radioulnar joint
橈尺骨癒合〔症〕	とうしやくこつゆごう〔しょう〕	radioulnar synostosis
等尺性収縮	とうしやくせいしゆうしゆく	isometric contraction
橈尺面	とうしやくめん	radioulnar plane
同種〔異系〕移植〔片〕	どうしゆ〔いけい〕いしよく 〔へん〕	allograft, allogen[e]ic graft(旧 3), hemogenous graft, homograft, homologous graft, homotransplantation
〔同種〕同系移植〔片〕	〔どうしゆ〕どうけいしよく く〔へん〕	isograft, isogen[e]ic graft, syngen [e]ic graft

凍傷 とうしよ	frostbite
豆状骨 とう(ず)じょうこつ	pisiform [bone]
橈掌側外転 とうしよそうそくがいてん	radiopalmar abduction
島状皮弁 とうじょうひべん	island flap
動静脈奇形 どうじょうみやくきけい	arteriovenous malformation
動静脈シャント どうじょうみやくシャント	arteriovenous (A-V) shunt
動静脈瘤 どうじょうみやくりゅう	arteriovenous aneurysm
動静脈瘻 どうじょうみやくろう	arteriovenous fistula
島状有茎皮弁 とうじょうゆうけいひべん	island pedicle flap
豆状有鉤骨靱帯 とうじょうゆうこうこつじんたい	pisohamate ligament, pisiform hamate ligament
頭切除〔術〕 とうせつじよ〔じゆつ〕	decapitation
凍瘡 とうそう	perniosis, chilblains
橈側あざらし肢〔症〕 とうそくあざらしし〔しょう〕	radial phocomelia
橈側移動術 とうそくいどうじゆつ	radialization
橈側外転 とうそくがいてん	radial abduction
橈側滑液鞘 とうそくかつえきしょう	radial bursa
橈側重複肢〔症〕 とうそくじゅうふく(ちょうふく)し〔しょう〕	radial dimelia
橈側手根屈筋 とうそくしゅこんくつきん	flexor carpi radialis, FCR
橈側種子骨 とうそくしゅしこつ	radial sesamoid
橈側正中皮静脈 とうそくせいちゅうひじょうみやく	median cephalic vein
橈側前腕皮弁 とうそくぜんわんひべん	radial forearm flap, Chinese flap
橈側側副靱帯 とうそくそくふくじんたい	radial collateral ligament
橈側(軸前)多指〔症〕 とうそく(じくぜん)たしし〔しょう〕	preaxial polydactyly
橈側(軸前)短指〔症〕 とうそく(じくぜん)たんしし〔しょう〕	preaxial brachydactyly
橈側重複肢〔症〕 とうそくじゅうふく(ちょうふく)し〔しょう〕	radial dimelia
〔橈側〕内反手 [とうそく]ないはんで	[radial] club hand
橈側の とうそくの	radial
橈側半肢症 とうそくはんししょう	radial hemimelia
橈側皮静脈 とうそくひじょうみやく	cephalic vein
橈側偏位 とうそくへんい	radial deviation
橈側列 とうそくれつ	radial ray

橈側〔列〕形成障害	とうそく〔れつ〕けいせいしよ うがい	radial〔ray〕deficiency
橈側〔列〕欠損	とうそく〔れつ〕けつそん	radial〔ray〕deficiency
橈側〔列〕低形成	とうそく〔れつ〕ていけいせい	radial〔ray〕hypoplasia
等張性収縮	とうちようせいしゅうしゆく	isotonic contraction
疼痛	とうつう	pain
動的安定性	どうてきあんていせい	dynamic stability
動的腱固定効果	どうてきけんこていこうか	dynamic tenodesis effect, tenodesis effect
動的装具	どうてきそうぐ	→動的副子 dynamic splint
動的二点識別	どうてきにてんしきべつ	moving two point discrimination, m2PD
動的副子	どうてきふくし	dynamic splint
動的指牽引	どうてきゆびけんいん	dynamic digital traction
動物咬創	どうぶつこうそう	animal bite
動脈	どうみやく	artery
動脈化皮弁	どうみやくかひべん	arterialized flap
動脈鉗子	どうみやくかんし	artery forceps
動脈造影像	どうみやくぞうえいぞう	arteriogram
動脈造影〔法〕	どうみやくぞうえい〔ほう〕	arteriography
動脈皮弁	どうみやくひべん	arterial flap, artery flap
動脈〔柄付き〕島状皮弁	どうみやく〔へいつき〕 とうじょうひべん	artery island flap
動脈瘤	どうみやくりゅう	aneurysm
動揺関節	どうようかんせつ	flail joint, loose joint
ドーム状(型)骨切り〔術〕	ドームじょう(かた) こつきり〔じゆつ〕	barrel vault osteotomy
特発性指節骨溶解症	とくはつせいしせつこつよ うかいしやう	idiopathic phalangeal osteolysis
特発性(子宮内)切断	とくはつせい(しきゅうな い)せつだん	spontaneous (intrauterine) amputation
de Quervain 病 (腱鞘炎)	ドケルバンびやう (けんしやうえん)	de Quervain's disease (tenosynovitis)
徒手矯正	としゆきやうせい	manual correction
徒手筋力テスト	としゆきんりよくテスト	manual muscle testing, MMT
徒手整復	としゆせいふく	manipulative reduction
塗装ガン損傷	とそうガンそんしやう	paint gun injury



突起 とつき	apophysis, process
ドナー	donor
トラップドア変形	trap door deformity
ドリル	drill
ドレーピング	draping
ドレープ	drape
ドレーン	drain
ドレッシング	dressing
鈍痛 どんつう	dull pain

## な

内因性〔の〕 ないいんせい〔の〕	intrinsic
内固定 ないこてい	internal fixation
内在筋 ないざいぎん	intrinsic muscle
内在筋緊張 ないざいぎんきんちよう	intrinsic tightness
内在筋交差移行〔術〕 ないざいぎんこうさいこう 〔じゅつ〕	crossed intrinsic transfer
内在筋拘縮 ないざいぎんこうしゆく	intrinsic contracture
内在筋〔拘縮〕解離〔術〕 ないざいぎん〔こうしゆ く〕かいり〔じゅつ〕	intrinsic release
内在筋側索 ないざいぎんそくさく	intrinsic lateral band
内在筋プラス（優位） ないざいぎんプラス（ゆうい）	intrinsic plus
内在筋プラス（優）位 ないざいぎんプラス（ゆう）い	intrinsic plus position
内在筋プラス（優位）拘縮 ないざいぎんプラス （ゆうい）こうしゆく	intrinsic plus contracture
内在筋プラス（優位）手 ないざいぎんプラス（ゆう い）て	intrinsic plus hand
内在筋マイナス（劣位） ないざいぎんマイナス （れつ）い	intrinsic minus
内在筋マイナス（劣）位 ないざいぎんマイナス （れつ）い	intrinsic minus position
内在筋マイナス（劣位）拘縮 ないざいぎんマイ ナス（れつ）いこうしゆく	intrinsic minus contracture
内在筋マイナス（劣位）手 ないざいぎんマイナ ス（れつ）いて	intrinsic minus hand

内在〔の〕	ないざい〔の〕	intrinsic
内視鏡検査	ないしきょうけんさ	endoscopy
内視鏡手術(改)(医)	ないしきょうしゅじゅつ	endoscopic operation (surgery)
内〔側〕顆	ない〔そく〕か	medial condyle
内側上腕皮神経	ないそくじょうわんひしんけい	medial brachial cutaneous nerve, medial cutaneous nerve of the arm
内側前腕皮神経	ないそくぜんわんひしんけい	medial antebrachial cutaneous nerve, medial cutaneous nerve of the forearm
内転	ないてん	adduction
内軟骨腫	ないなんこつしゅ	enchondroma
内軟骨腫症	ないなんこつしゅしょう	enchondromatosis, Ollier's disease →軟骨形成不全 dyschondroplasia
内胚葉	ないはいよう	endoderm
内反位	ないはんい	varus position
内反骨切り術	ないはんこつきりじゅつ	varus osteotomy
内反指	ないはんし(ゆび)	digitus varus
内反肘	ないはんちゅう	cubitus varus
内反手	ないはんて	manus vara, [radial] club hand
内反縫合法	ないはんほうごう〔ほう〕	invertig suture
内反母指	ないはんぼし	pollex varus
内膜	ないまく	intima
ナイロン〔縫合〕糸	ナイロン〔ほうごう〕し	nylon suture
なか指	なかゆび	middle finger, long finger, M(新)
ナックル(屈曲時の指関節背面)		knuckle
ナックルパッド(指関節背側の皮膚肥厚)		knuckle pads
ナックルベンダー副子	ナックルベンダーふくし	knuckle bender splint
軟骨	なんこつ	cartilage
軟骨異形成〔症〕	なんこついけいせい〔しょう〕	chondrodysplasia
軟骨移植〔片〕	なんこついしょく〔へん〕	cartilage graft
軟骨炎	なんこつえん	chondritis
軟骨下骨	なんこつかこつ	subchondral bone
軟骨形成異常〔症〕	なんこつけいせいいじょう 〔しょう〕	chondrodysplasia
軟骨形成不全	なんこつけいせいふぜん	dyschondroplasia

軟骨結合	なんこつけつごう	synchondrosis
軟骨細胞	なんこつさいぼう	chondrocyte
軟骨腫	なんこつしゅ	chondroma
軟骨性外骨〔腫〕症	なんこつせいがいこつ〔しゅ〕しょう	cartilaginous exostosis
軟骨切除〔術〕	なんこつせつじよ〔じゆつ〕	chondrectomy
軟骨肉腫	なんこつにくしゅ	chondrosarcoma
軟骨板	なんこつばん	cartilage plate
軟骨膜	なんこつまく	perichondrium
軟骨膜炎	なんこつまくえん	perichondritis
軟骨無形成症	なんこつむけいせいしょう	achondroplasia
軟部組織損傷	なんぶそしきそんしょう	soft tissue injury

## に

握り	にぎり	grip
握り母指〔症〕	にぎりぼし〔しょう〕	clapsed thumb, clenched thumb (旧 3)
肉芽	にくげ	granulation
二次腱修復〔術〕	にじけんしゆうふく〔じゆつ〕	secondary tendon repair
二次修復〔術〕	にじしゆうふく〔じゆつ〕	secondary repair
二指症	にししょう	didactyly
二指〔趾〕節指〔症〕	にしせつゆび〔しょう〕	diphalangia〔改〕, biphalangia (y) (旧 3)
二次創閉鎖〔術〕	にじそうへいさ〔じゆつ〕	secondary〔wound〕closure
二次的固定	にじてきてい	delayed fixation
二次〔的〕縫合〔術〕	にじ〔てき〕ほうごう〔じゆつ〕	secondary suture
二重結紮〔法〕	にじゆうけつきつ〔ほう〕	double ligature
二重骨折	にじゆうこつせつ	double fracture
二重〔重複〕神経圧迫症候群	にじゆう〔じゆうふく〕(ちょうふく)しんけいあつぱくしょうこうぐん	double crush syndrome (Upton), double lesion neuropathy
二重神経支配	にじゆうしんけいしはい	double innervation
二重直角縫合	にじゆうちよつかくほうごう	double right-angle suture
二段階腱移植〔術〕	にだんかいかんいしよく〔じゆつ〕	two-stage tendon graft

二段階腱形成〔術〕 〔じゆつ〕	にだんかいけんけいせい	two-stage tenoplasty
日常生活動作(活動)〔改〕 どうさ(かつどう)	にちじょうせいかつ	activities of daily living, ADL
二点識別〔覚〕〔改〕	にてんしきべつ〔かく〕	two-point discrimination, 2PD〔改〕
二分母指	にぶんぼし	bifid thumb
二分〔裂〕の	にぶん〔れつ〕の	bifid
ニューラプラキシア		neurapraxia
ニューロトメシス		neurotmesis
ニューロパシー		neuropathy
ニューロン		neuron

ぬ

布覆い	ぬのおおい	draping
-----	-------	---------

ね

熱圧挫傷	ねつあつぎしょう	heat-press injury
熱〔壊〕死組織	ねつ〔え〕しそしき	eschar
熱傷	ねつしょう	burn, thermal burn
熱傷性ケロイド	ねつしょうせいケロイド	burn keloid
熱傷性ショック	ねつしょうせいショック	burn shock
熱傷毒素	ねつしょうどくそ	burn toxin
熱傷面積	ねつしょうめんせき	burn〔ed〕 surface area
熱湯傷	ねつとうしょう	scald burn
粘液嚢腫	ねんえきのうしゆ	mucous cyst
捻挫	ねんざ	sprain, distortion
捻髪音	ねんぱつおん	crepitation

の

膿	のう	pus
嚢腫(胞)	のうしゆ(ほう)	cyst

囊状陥凹	のうじょうかんおう	sacciform recess〔us〕, recessus sacciformis
脳性麻痺	のうせいまひ	cerebral palsy, CP
能動義肢	のうどうぎし	dynamic prosthesis
能動義手	のうどうぎしゅ	body-powered upper-limb prosthesis
囊胞性リンパ管腫	のうほうせいリンパかんしゅ	cystic hygroma
膿瘍	のうよう	abscess
能力低下(障害)	のうりよくていか(しょうがい)	disability
ノーマンズランド		no man's land

## は

把握	はあく	grasp, prehension
<b>Barton</b> 骨折	バートンこっせつ	Barton fracture
パーフェクトO	パーフェクトオー	perfect O, Bunnell "O" sign
排液法	はいえきほう	drainage
<b>Highet</b> 分類	ハイエットぶんるい	Highet classification
バイオフィードバック		biofeedback
背蓋	はいがい	dorsal roof
背外側舟状大菱形骨靱帯	はいがいそくしゅう じょうだいらりょうけいこつじんたい	dorsolateral scaphotrapezial ligament
背屈	はいくつ	dorsiflexion, dorsal flexion
背尺側反回動脈	はいしやくそくはんかいどう みやく	dorsal ulnar recurrent artery
排出〔物〕	はいしゅつ〔ぶつ〕	discharge
肺性肥厚(大)性骨関節症	はいせいひこう(だ い)せいこつかんせつしょう	hypertrophic pulmonary osteoarthropathy
背側横骨間靱帯	はいそくおうこつかんじんたい	dorsal transverse interosseous ligament
背側回転(旋)不安定症	はいそくかいてん(せ ん)ふあんていしょう	dorsal rotational instability
背側月状三角骨靱帯	はいそくげつじょうさんか くこつじんたい	dorsal lunotriquetral ligament
背側骨間筋	はいそくこつかんきん	dorsal interosseous muscle, interosseous dorsalis

背側舟状月状骨靱帯	はいそくしゅうじょうげつ じょうこつじんたい	dorsal scapholunate ligament
背側手根アーチ	はいそくしゅこんアーチ	dorsal carpal arch
背側手根間靱帯	はいそくしゅこんかんじんたい	dorsal intercarpal ligament
背側手根枝	はいそくしゅこんし	dorsal carpal branch, carpodorsal radial branch, carpodorsal ulnar branch
背側手根靱帯(旧3)	はいそくしゅこんじんたい	dorsal carpal ligament
背側手根中手靱帯	はいそくしゅこんちゅうしゅ じんたい	dorsal carpometacarpal ligament
背側手根動脈網	はいそくしゅこんどうみやくもう	dorsal carpal rete
背側中手靱帯	はいそくちゅうしゅじんたい	dorsal metacarpal ligament
背側中手動脈	はいそくちゅうしゅどうみやく	dorsal metacarpal artery
背側橈骨手根靱帯	はいそくとうこつしゅこんじ んたい	dorsal radiocarpal ligament
背側橈尺靱帯	はいそくとうしやくじんたい	dorsal radioulnar ligament
背側皮膚ひだ	はいそくひふひだ	dorsal skin fold
背側副子	はいそくふくし	dorsal splint
背側指動脈	はいそくゆびどうみやく	dorsodigital artery
背側指皮線	はいそくゆびひせん	dorsal finger crease
バイト(縫合の際の)		bite
廃用(性)萎縮	はいよう〔せい〕いしゆく	disuse atrophy
破格筋〔腱〕	はかくきん〔けん〕	anomalous muscle [tendon]
破格神経支配	はかくしんけいしはい	anomalous innervation
爆傷	ばくしょう	explosion injury, blast injury
爆創	ばくそう	blast injury
剥脱〔創〕皮弁	はくだつ〔そう〕ひべん	avulsion flap
剥脱損傷	はくだつそんしょう	avulsion injury
白鳥のくび変形	はくちょうのくびへんけい	swan-neck deformity
拍動痛	はくどうつう	pulsating pain
白ろう(蠟)病	はくろうびょう	vibration white finger
剝離術	はくりじゆつ	release
剝離〔操作〕	はくり〔そうさ〕	stripping [procedure]
破骨鉗子	はこつかんし	rongeur
鋏	はさみ	scissors
はさみこみ		impingement
橋渡し移植	はしわたしいしょく	bridge graft

旗状皮弁 はたじょうひべん

8字縫合 はちじほうごう

ばち指 ばちゆび

発育異常 はついくいじょう

発育異常症 はついくいじょうしょう

発育停止 はついくていし

発育不全 はついくふぜん

発汗機能検査 はっかんきのうけんさ

発汗神経 はっかんしんけい

薄筋移行〔術〕 はつきんいこう〔じゆつ〕

薄筋移植〔術〕 はつきんいしよく〔じゆつ〕

発射 はっしや

発生異常 はっせいいじょう

パッチ植皮 パッチしよくひ

バナナ指 バナナゆび

バネ〔現象〕 ばね〔げんしょう〕

ばね副子 ばねふくし

ばね母指 ばねぼし

ばね指 ばねゆび

Bunnell の内在筋検査 パネルのないうざいきん  
けんさ

破片 はへん

パラテノン

パラフィン浴 パラフィンよく

針刺し〔痛覚〕テスト はりさし〔つうかく〕テスト

バルキードレッシング(改:厚く巻いた包  
帯法)

破裂 はれつ

破裂骨折 はれつこっせつ

Parona 腔 パロナくう

反回枝(正中神経の) はんかいし

半関節形成術 はんかんせつけいせいじゆつ

半屈曲位 はんくつきよくい

flag flap, banner-type flap

figure-of-eight suture

clubbed finger

growth abnormality

dysgenesis

developmental arrest, failure of  
formation

aplasia, hypoplasia,

underdevelopment

sudomotor activity test

sudomotor nerve

gracilis muscle transfer

gracilis muscle transfer

discharge

developmental anomaly

patch graft

banana finger

snapping [phenomenon], trigger  
[phenomenon]

spring splint

snapping thumb, trigger thumb

snapping finger, trigger digit

(finger)

Bunnell intrinsic test

debris

paratenon

paraffin bath

pin prick test

bulky dressing

rupture

burst[ing] fracture

Parona's space, major forearm space

recurrent branch

hemiarthroplasty

semiflexed position

汎血球減少肢形成異常症候群	はんけつきゅうげんしょうしけいせいはいじょうしょうこうぐん	pancytopenia-dysmelia syndrome, Fanconi syndrome
伴行(走)静脈(改)	ばんこう(そう)じょうみやく	accompanying vein, vena comitans
癍痕	はんこん	scar, cicatrix
癍痕化(形3)	はんこんか	scar formation, scarring
癍痕形成術	はんこんけいせいじゆつ	scar revision, cicatrization
癍痕ケロイド	はんこんケロイド	keloid[al] scar
癍痕拘縮	はんこんこうしゆく	scar contracture, cicatrical contracture
半截中間物挿入関節形成術	はんさいちゆうかはんぶつそうにゆうかんせつつけいせいじゆつ	hemiresection interposition arthroplasty(Bowers)
半肢症	はんししょう	hemimelia
反射性交感神経性ジストロフィー(旧3)	はんしやせいこうかんしんけいせいジストロフィー	reflex sympathetic dystrophy, RSD (旧3)→複合性局所疼痛症候群 complex regional pain syndrome
反射性骨萎縮	はんしやせいこついしゆく	reflex bone atrophy
絆創膏	ばんそうこう	adhesive tape
絆創膏包帯	ばんそうこうほうたい	adhesive bandage
Hunter 腱	ハンターけん	Hunter tendon
反対牽引	はんたいけんいん	countertraction
[反]対側の	[はん]たいそくの	contralateral
反張肘	はんちようひじ	cubitus recurvatus
反転筋弁	はんでんきんべん	turnover muscle flap
反転皮弁	はんでんひべん	turnover flap, hinge flap
ハンドセラピー	ハンドセラピー	hand therapy
ハンドセラピスト	ハンドセラピスト	hand therapist
Panner 病	パンナーびょう	Panner's disease
反復	はんぷく	recurrence
判別性感覚	はんべつせいかんかく	epicritic sensation
半埋没縫合	はんまいぼつほうこう	half-buried suture

## ひ

ピアノキーサイン

piano key sign



PIP 関節(近位指節間関節) PIP かんせつ	proximal interphalangeal joint, PIP joint(改), PIPJ(旧3), middle finger joint(旧3)
非外(損)傷性の ひがい(そん)しょうせいの	atraumatic
非外(損)傷的手法 ひがい(そん)しょうてきしゅ ほう	atraumatic procedure
皮下茎皮弁 ひかけいひべん	subcutaneous pedicle flap
皮下骨折 ひかこつせつ	closed fracture, simple fracture
非活動〔性〕萎縮 ひかつどう〔せい〕いしゆく	disuse atrophy
皮下剝離 ひかはくり	undermining
非靦血的整復〔術〕 ひかんけつてきせいふく 〔じゆつ〕	closed reduction
非還流現象 ひかんりゆうげんしょう	no reperfusion phenomenon
引下げ(肩甲骨の) ひきさげ	depression
引き抜き ひきぬき	avulsion
引き抜き鋼線 ひきぬきこうせん	pull-out wire
引き抜き損傷 ひきぬきそんしょう	avulsion injury
引き抜き縫合 ひきぬきほうごう	pull-out suture
非吸収性縫合糸(材) ひきゆうしゅうせいほうご うし(ざい)	nonabsorbable suture
引き寄せ〔鋼線〕締結〔法〕 ひきよせ〔こうせん〕 ていけつ〔ほう〕	tension band wiring
肥厚 ひこう	hypertrophy
肥厚性癍痕 ひこうせいはんこん	hypertrophic scar
肘 ひじ	elbow, cubitus
肘上切断 ひじうえせつだん	transhumeral amputation
肘外偏(反)角 ひじ(ちゅう)がいはん(はん)かく	carrying angle
肘関節 ひじ(ちゅう)かんせつ	cubital (elbow) joint
肘関節離断〔術〕 ひじ(ちゅう)かんせつりだん 〔じゆつ〕	elbow disarticulation
肘下切断 ひじしたせつだん	transforearm amputation
肘正中皮静脈 ひじ(ちゅう)せいちゅうひじょう みやく	median cubital vein
皮質海綿骨移植〔片〕 ひしつかいめんこつしよ く〔へん〕	corticocancellous graft
皮質骨 ひしつこつ	cortical bone
皮質骨移植〔片〕 ひしつこつしよく〔へん〕	cortical graft

微小外科	びしょうげか	microsurgery
微小血管移行〔術〕	びしょうけつかんいこう 〔じゅつ〕	microvascular transfer
微小血管外科	びしょうけつかんげか	microvascular surgery
微小血管付き〔皮〕弁	びしょうけつかんつき〔ひ〕 べん	microvascular flap
微小血管吻合〔術〕	びしょうけつかんふんごう 〔じゅつ〕	microvascular anastomosis
微小静脈吻合〔術〕	びしょうじょうみやくふんご う〔じゅつ〕	microvenous anastomosis
微小神経外科	びしょうしんけいげか	microneurosurgery
微小動脈吻合〔術〕	びしょうどうみやくふんごう 〔じゅつ〕	microarterial anastomosis
微小リンパ管吻合〔術〕	びしょうリンパかんふ んごう〔じゅつ〕	microlymphatic anastomosis
皮神経	ひしんけい	cutaneous nerve
皮線	ひせん	crease
非損傷手技	ひそんしょうしゅぎ	atraumatic technique
肥大	ひだい	hypertrophy
ひだ形成〔術〕	ひだけいせい〔じゅつ〕	plication
ひだ付け短縮〔術〕	ひだつけたんしゅく〔じゅつ〕	plication
ひっかかり現象	ひっかかりげんしょう	catching phenomenon
引っかけ整復法	ひっかけせいふくほう	accrochage
引っかけ握り	ひっかけにぎり	hook grip
引っ張り強度	ひっぱりきょうど	tensile strength
歪	ひずみ	distortion
非定型裂手〔症〕	ひていけいれっしゅ〔しょう〕	atypical cleft (split) hand
ひとさし指	ひとさしゆび	index finger, I(新), forefinger(旧)
皮膚	ひふ	skin
皮膚移植〔片〕〔術〕	ひふいしょく〔へん〕〔じゅつ〕	skin graft
皮膚開創器	ひふかいそうき	skin retractor
皮膚開創鉤	ひふかいそうこう	skin retractor
皮膚筋炎	ひふきんえん	dermatomyositis
被覆	ひふく	dressing
皮膚茎	ひふけい	skin pedicle
皮膚形成〔術〕	ひふけいせい〔じゅつ〕	derm(at)oplasty
皮膚欠損	ひふけつそん	skin defect

皮膚骨膜肥厚症	ひふこつまくひこうしょう	pachydermoperiostosis
皮膚弛緩〔症〕	ひふしかん〔しょう〕	dermatochalasis
皮膚脂肪切除〔術〕	ひふしぼうせつじょ〔じゅつ〕	dermolipectomy
皮〔膚〕靱帯	ひ〔ふ〕じんたい	cutaneous ligament
皮膚性合指〔症〕	ひふせいごうし〔しょう〕	cutaneous syndactyly
皮膚性拘縮	ひふせいこうしゆく	dermatogenic contracture
皮膚単鈎	ひふたんこう	skin hook
皮膚感〔知〕覚帯	ひふかん〔ち〕かくたい	dermatome
皮膚剝脱	ひふはくだつ	skin avulsion
皮膚縫縮制動〔術〕	ひふほうしゆくせいどう 〔じゅつ〕	dermodesis
皮〔膚〕弁	ひ〔ふ〕べん	cutaneous flap, skin flap, dermal flap, flap
皮膚紋理	ひふもんり	dermatoglyphic pattern
皮膚紋理学	ひふもんりがく	dermatoglyphics
非辺縁指〔中環指を指す〕	ひへんえんし〔ゆび〕	non-marginal (border) digit
被膜	ひまく	capsule
美容外科	びようげか	cosmetic surgery
表在性壊死	ひょうざいせいえし	superficial necrosis
表在性真皮熱傷	ひょうざいせいしんびねっしょう	superficial dermal burn
ひょう〔瘰〕疽	ひょうそ	panaritium, felon, whitlow
病的骨折	びょうてきこっせつ	pathologic〔al〕 fracture
病的脱臼	びょうてきだつきゅう	pathologic〔al〕 dislocation
表皮水疱症	ひょうひすいほうしょう	epidermolysis bullosa
表皮切除〔術〕	ひょうひせつじょ〔じゅつ〕	deepitheli〔ali〕zation(形 3)
表皮剝離	ひょうひはくり	epidermolysis(形 3)
表皮剝離〔皮〕弁	ひょうひはくり〔ひ〕べん	deepitheli〔ali〕zed flap(形 3)
表皮肥厚〔症〕	ひょうひひこう〔しょう〕	acanthosis
表面電極	ひょうめんでんきよく	surface electrode
びらん	びらん	erosion
疲労骨折	ひろうこっせつ	stress fracture
ピン孔感染	ピンこうかんせん	pin tract (track) infection
ピンセット		〔thumb〕 forceps

## ふ

- Water-Pacini 小体** ファーター・パチーニしょうたい Water-Pacini corpuscle
- Phalen テスト** ファレンテスト Phalen's test
- Fanconi 症候群** ファンコニしょうこうぐん pancytopenia-dysmelia syndrome, Fanconi syndrome
- 不安定症** ふあんでいしょう instability
- 不安定〔性〕** ふあんでい〔せい〕 instability
- 不安定癍痕** ふあんでいはんこん unstable scar
- V 靱帯** Vじんたい V-ligament
- V-Y 前進術** V-Yぜんしんじゆつ V-Y advancement
- V-Y 皮弁** V-Yひべん V-Y flap
- フィンガートラップ〔改〕** finger trap
- フィンガートラップ牽引〔改〕** フィンガートラップけんいん finger trap traction
- Finkelstein テスト** フィンケルシュタインテスト Finkelstein's test
- 風棘** ふうきよく spina ventosa
- 風車翼〔状〕手** ふうしゃよく〔じょう〕しゆ windmill-vane hand, windblown hand, congenital ulnar drift (deviation)〔of the digits〕
- 風船手** ふうせんて balloon hand
- フォコメリー** phocomelia
- Volkman 拘縮** フォルクマンこうしゆく Volkman's contracture
- 不完全骨折** ふかんぜんこつせつ incomplete fracture, infraction
- 復位運動〔対立運動の逆〕** ふくいうんどう retroposition
- 複関節** ふくかんせつ composite joint, compound joint
- 複合移植〔片〕** ふくごういしよく〔へん〕 composite graft
- 副交感神経** ふくごうかんしんけい parasympathetic nerve
- 複合性局所疼痛症候群** ふくごうせいきよくしょうつうしょうこうぐん complex regional pain syndrome, CRPS
- 複合組織移植** ふくごうそしきいしよく composite tissue transplantation
- 複合副子** ふくごうふくし compound splint
- 複合裂手** ふくごうれつしゆ cleft hand complex
- 副骨** ふくこつ accessory bone
- 副三角骨** ふくさんかくこつ epitriquetrum, epipyramis

副子 ふくし	splint
副子固定 ふくしこてい	splintage
複肢〔症〕 ふくし〔しょう〕	diplomelia(整7)
副神経移行術 ふくしんけいいこうじゆつ	accessory nerve transfer
副〔側副〕靱帯 ふく〔そくふく〕じんたい	accessory [collateral] ligament
副大菱形骨 ふくだいりょうけいこつ	paratrapezium, subtrapezium, trapezium secundarium
腹部筒状〔有茎〕皮弁 ふくぶとうじょう〔ゆうけい い〕ひべん	abdominal tube〔d〕 flap
腹部皮弁 ふくぶひべん	abdominal flap
腹部有茎皮弁 ふくぶゆうけいひべん	abdominal pedicle flap
副有頭骨 ふくゆうとうこつ	subcapitatum
不顕性骨折 ふけんせいこつせつ	occult fracture
不顕性多指〔症〕 ふけんせいたし〔しょう〕	concealed polydactyly
腐骨 ふこつ	sequestrum
腐骨摘出〔術〕 ふこつてきしゆつ〔じゆつ〕	sequestrectomy
Bouchard 結節 プシャールけつせつ	Bouchard's nodes
浮腫 ふしゆ	edema
不自由者 ふじゆうしゃ	disabled, handicapped
不全強直 ふぜんきょうちよく	partial ankylosis
不全麻痺 ふぜんまひ	paresis
付属器 ふぞくき	appendage, adnexa
双葉皮弁 ふたば(そうよう)ひべん	bilobed flap
附着 ふちやく	insertion
部分的筋膜切除 おぶんできぎんまくせつじよ	limited fasciectomy
浮遊小指 ふゆうしょうし	floating little finger
浮遊肘骨折 ふゆうじこつせつ	floating elbow fracture
浮遊母指 ふゆうぼし	floating thumb
Preiser 病 プライザーびよう	Preiser's disease
プラスチック装具 プラスチックそうぐ	plastic orthosis
振り子皮弁 ふりこひべん	swinging flap
不良肢位 ふりょうしい	malposition
Frohse アーケード フローゼアーケード	Frohse arcade, arcade of Frohse
ブロック	block
ブロック訓練 ブロックくんれん	block exercise
プローブ	probe
プロステシス	prosthesis

プロステーシス置換〔術〕 ん〔じゆつ〕	プロステーシスちか	prosthetic replacement
<b>Froment 徴候</b>	フロマンちようこう	Froment's sign
分画〔形成〕	ぶんかく〔けいせい〕	demarcation
分化障害	ぶんかしようがい	failure of differentiation
分岐〔部〕	ぶんぎ〔ぶ〕	bifurcation
吻合	ふんごう	anastomosis
吻合枝	ふんごうし	anastomotic branch
粉碎	ふんさい	comminution
粉碎骨折	ふんさいこっせつ	comminuted fracture
分節骨折	ぶんせつこっせつ	segmental fracture
分節状筋腱延長〔術〕 んちよう〔じゆつ〕	ぶんせつじようきんけんえんちよう〔じゆつ〕	fractional lengthening
分層植皮〔片〕	ぶんそうしよくひ〔へん〕	split-thickness skin graft, STSG
分断〔化〕	ぶんだん〔か〕	fragmentation
分泌〔物〕	ぶんびつ〔ぶつ〕	discharge
分娩骨折	ぶんべんこっせつ	birth fracture
分娩損傷	ぶんべんそんしょう	birth injury
分娩麻痺	ぶんべんまひ	birth palsy, obstetric〔al〕 palsy
分回し運動	ぶんまわしうんどう	circumduction
分離	ぶんり	separation
粉瘤	ふんりゅう	atheroma
分裂爪	ぶんれつづめ	split nail



閉鎖骨折	へいさこっせつ	closed fracture, simple fracture
閉鎖式髓内釘〔法〕	へいさしきずいないてい〔ほう〕	closed〔intramedullary〕nailing
閉鎖脱臼	へいさだつきゅう	closed dislocation
閉鎖皮弁	へいさひべん	closed flap
閉塞	へいそく	occlusion
閉塞性血栓性血管炎	へいそくせいけっせんせい けっかんえん	thromboangitis obliterans, TAO
閉塞性動脈硬化症	へいそくせいどうみやくこう かしょう	arteriosclerosis obliterans, ASO
米粒体	べいりゅうたい	rice body

Bennett 骨折(改) ベネットこっせつ

Heberden 結節 ヘバーデンけっせつ

ベルク口 ベルクロ

弁(組織の) ベン

偏位 へんい

変位 へんい

変異 へんい

辺縁指(示指小指を指す) へんえんし(ゆび)

変形 へんけい

変形性関節症 へんけいせいかんせつしょう

変形治癒 へんけいちゆ

変形治癒骨折 へんけいちゆこっせつ

変形癒合 へんけいゆごう

片側肥大〔症〕 へんそくひだい〔しょう〕

胼胝 ベンち(たこ)

扁平手 へんぺいしゆ

Bennett's fracture(改)

Heberden's nodes(改)

velcro

flap

deviation

displacement

variant (variance)

marginal (border) finger

deformity

osteoarthritis, osteoarthrosis,

arthrosis deformans,

degenerative arthritis, OA(新)

malunion

malunited fracture

malunion

hemihypertrophy

callus, callosity

manus plana

## ほ

包 ほう

防御感覚(改) ほうぎよかんかく

方形回内筋 ほうけいかいなきん

方形靭帯 ほうけいじんたい

包交 ほうこう

縫合 ほうごう

縫合クリップ ほうごうクリップ

縫合結紮〔法〕 ほうごうけっさつ〔ほう〕

縫合糸〔法〕 ほうごうし〔ほう〕

放散痛 ほうさんつう

乏指〔症〕 ぼうし〔しょう〕

帽子状皮弁法 ぼうしじょうひべんほう

放射〔線〕 ほうしや〔せん〕

放射線〔性〕壊死 ほうしやせん〔せい〕えし

放射線潰瘍 ほうしやせんかいよう

capsule

protective sensation

pronator quadratus, PQ

quadrate ligament

dressing change

suture

wound clip

ligature suture

suture

radiating pain

oligodactyly, hypodactyly

“cocked hat” procedure

radiation

radiation necrosis

radiation ulcer

放射線損傷(障害) (しょうがい)	ほうしやせんそんしょう	radiation injury
放射線熱傷	ほうしやせんねつしょう	radiation burn
放射線皮膚炎	ほうしやせんひふえん	radiation dermatitis
放射線療法	ほうしやせんりょうほう	radiation therapy, radiotherapy
蜂巣炎	ほうそうえん	cellulitis
包帯	ほうたい	bandage, dressing
包帯交換	ほうたいこうかん	dressing change
放電	ほうでん	discharge
ボウラー母指	ボウラーぼし	bowler's thumb
膨隆	ぼうりゅう	bulging, protrusion
膨隆(隆起)骨折	ぼうりゅう(りゅうき)こっせつ	torus fracture
Poland 合指症	ポーランドごうししょう	Poland syndactyly
Poland 症候群	ポーランドしょうこうぐん	Poland's syndrome
補強	ほきょう	augmentation
補強術	ほきょうじゆつ	reinforcement operation
ボクサー骨折	ボクサーこっせつ	boxer's fracture
ボクサーナックル		boxer's knuckle
ポケット型皮弁[術]	ポケットがたひべん[じゆつ]	pocket-type flap
母指	ぼし	pollex, thumb
母指化[術]	ぼしか[じゆつ]	pollicization
母指ギプス包帯	ぼしギプスほうたい	thumb spica plaster cast
母指球	ぼしきゅう	thenar [eminence]
母指球筋[群]	ぼしきゅうきん[ぐん]	thenar muscles
母指球筋膜	ぼしきゅうきんまく	thenar fascia
母指球筋麻痺	ぼしきゅうきんまひ	thenar paralysis
母指球皮線	ぼしきゅうひせん	thenar crease
母指球皮弁	ぼしきゅうひべん	thenar flap
母指腔	ぼしくう	thenar fascial space, thenar [eminence] space
母指屈筋	ぼしくつきん	thumb flexor
母指三指節[症]	ぼしさんしせつ[しょう]	→三指節母指[症] triphalangeal thumb, triphalangism (ia)
母指形成不全	ぼしけいせいふぜん	dysplastic thumb
母指 CM 関節症	ぼし CM かんせつしょう	rhizarthrosis
母指 CM 関節副子	ぼし CM かんせつふくし	rhizarthrosis splint, thumb basal arthrosis splint



母指指節皮線(旧 3) ほししせつひせん	→母指指節間皮線(改)
母指指節間皮線(改) ほししせつかんひせん	interphalangeal crease of the thumb
母指手根中手(CM)関節 ほししゆこんちゆう しゆ(CM)かんせつ	basal thumb joint, trapeziometacarpal joint, carpometaacarpal joint of thumb
母指手掌指節皮線(旧 3) ほししゆしょうしせ つひせん	palmophalangeal crease of the thumb(旧 3)→母指手掌指皮線 (改)
母指手掌指皮線(改) ほししゆしょうゆびひせん	palmar digital crease of the thumb (改)
母指主動脈 ほししゆどうみやく	princeps pollicis artery, pollicis proprius artery
母指伸筋 ほししんきん	thumb extensor
母指対立筋 ほしたいらつきん	opponens pollicis, OP
母指柱 ほしちゆう	thumb post
母指内転筋 ほしないてんきん	adductor pollicis, ADP(旧 3)→AdP (改)
母指内転機能再建術 ほしないてんきのうさいいけ んじゆつ	restoration of thumb adduction
母指内転筋横頭 ほしないてんきんおうとう	transverse head of adductor pollicis
母指内転筋斜頭 ほしないてんきんしゃとう	oblique head of adductor pollicis
母指内転拘縮 ほしないてんこうしゆく	adductor contracture of thumb
母指内転再建 ほしないてんさいいけん	thumb adduction restoration
母指のみずかき ほしのみずかき	thumb web
母指への趾(足指)移植〔術〕 ほしへのあしゆび いしよく〔じゆつ〕	toe to thumb transfer
補助筋 ほじよきん	accessory mover
母指列 ほしれつ	thumb ray
ボタン穴変形 ボタンあなへんけい	buttonhole deformity, boutonnière deformity
ホットパック	hot pack
骨 ほね	bone
Hoffmann-Tinel 徴候 ホフマン・ティネルちよ うこう	Hoffmann-Tinel sign→Tinel's sign
Hoffmann 反射 ホフマンはんしゃ	Hoffmann reflex
保有者 ほゆうしゃ	carrier
Poirier 腔 ポワリエくう	Poirier space

## ま

- Martin-Gruber 吻合** マーティン・グルーバー Martin-Gruber anastomosis  
ふんごう
- Madelung 変形** マーデルングへんけい Madelung's deformity  
マイクロサージャリー microsurgery  
マイクロジオディク病 マイクロジオディク microgeodic disease  
びょう
- Meissner 小体** マイスナーしょうたい Meissner corpuscle  
マイナーカウザルギー minor causalgia  
埋没縫合 まいぼつほうごう buried suture  
巻き爪 まぎづめ incurvated nail, pincer nail  
まくら縫合〔法〕 まくらほうごう〔ほう〕 bolster suture  
摩擦性神経炎 まさつせいしんけいえん friction neuritis  
麻酔〔法〕 ますい〔ほう〕 anesthesia  
末梢血管拡張症 まつしょうけっかんかくちょう telangiectasis  
しょう
- 末梢神経 まつしょうしんけい peripheral nerve  
末節〔骨〕 まっせつ〔こつ〕 distal phalanx  
末節骨異形成 まっせつこついけいせい dystelephalangy  
末節骨粗面 まっせつこつそめん unguinal tuberosity, tuft (tuberosity)  
of the distal phalanx  
末節骨粗面骨折 まっせつこつそめんこっせつ tuft fracture  
末節骨短縮〔症〕 まっせつこつたんしゆく〔しょう〕 brachytelephalangy  
末端欠損〔症〕 まったんけつそん〔しょう〕 terminal deficiency  
末端横軸欠損〔症〕 まったんよこじくけつそん terminal transverse defect  
〔しょう〕
- マットレス縫合 マットレスほうごう mattress suture  
麻痺 まひ palsy, paralysis  
麻痺性拘縮 まひせいこうしゆく paralytic contracture  
**Maffucci 症候群** マフッチしょうこうぐん Maffucci's syndrome,  
enchondromatosis with  
hemangioma  
マフ皮弁 マフひべん muff flap  
まめ指 まめゆび nubbin  
磨耗性断裂 まもうせいだんれつ attrition rupture

丸針 まるぼり  
 マレット変形 マレットへんけい  
 慢性関節リウマチ

taper needle  
 mallet deformity  
 →関節リウマチ rheumatoid  
 arthritis, RA(新)

## み

ミオパチー  
 みずかき みずかき  
 みずかき形成 みずかきけいせい  
 みずかき(指間)靱帯 みずかき(しかん)じんたい  
 みずかき指 みずかきゆび  
 溝型副子 みぞがたふくし  
 ミトン状合指〔症〕(整7) ミトンじょうごうし  
 〔しょう〕  
 ミルキング

myopathy  
 web  
 webbing  
 natatory (interdigital) ligament  
 webbed finger  
 gutter splint  
 mitten hand  
 milking

## む

無菌性壊死 むきんせいえし  
 無形成〔症〕 むけいせい〔しょう〕  
 無血管領域 むけつかんりょういき  
 無(欠)指〔症〕 む(けつ)し〔しょう〕  
 無髄神経 むずいしんけい  
 無爪〔症〕 むそう〔しょう〕  
 無発生〔症〕(整7) むはっせい〔しょう〕  
 無腐性壊死 むふせいえし  
 無毛皮膚(手掌の, 足底の) むもうひふ  
 無毛領域 むもうりょういき  
 無(欠)腕〔症〕 む(けつ)わん〔しょう〕

avascular necrosis, aseptic necrosis  
 aplasia, agenesis  
 avascular area  
 adactyly  
 unmyelinated nerve  
 onychia  
 agenesis  
 aseptic necrosis, avascular necrosis  
 glabrous skin  
 non-hair-bearing area  
 abrachia

め

迷入腱(筋) めいにゆうけん(きん)

メス

メゾテノン

メッシュ植皮 メッシュしょくひ

Merkel小体 メルケルしょうたい

綿包帯 めんほうたい

aberrant tendon (muscle)

scalpel, surgical knife

mesotenon

mesh [skin] graft

Merkel corpuscle

cotton bandage

も

毛細血管腫 もうさいけつかんしゅ

網状植皮[片] もうじょうしょくひ[へん]

網状ダーマトーム もうじょうダーマトーム

モスキート鉗子 モスキートかんし

モニター皮弁 モニターひべん

Monteggia脱臼骨折 モンテジアだっきゅう

こっせつ

capillary angioma

mesh [skin] graft

mesh dermatome

mosquito clamp

monitoring flap

Monteggia fracture-dislocation

や

夜間〔用〕副子 やかん〔よう〕ふくし

野球肘 やきゅうひじ

熱傷 やけど(ねっしょう)

やすり

山型骨切り術 やまがたこつきりじゅつ

山型切開 やまがたせつかい

night splint

baseball elbow

burn

rasp

chevron osteotomy

chevron incision

ゆ

有茎移植 ゆうけいいしょく

有茎皮弁 ゆうけいひべん

有鉤鉗子 ゆうこうかんし

pedicle graft

pedicle [skin] flap

mouse-tooth forceps

有鉤骨	ゆうこうこつ	hamate (hamatum), unciform bone
有鉤骨鉤	ゆうこうこつこう	hook of the hamate
有鉤摂子	ゆうこうせつし	mouse-tooth forceps
有軸〔型〕皮弁	ゆうじくがたひべん	→血管軸皮弁 axial pattern flap
有髓神経線維	ゆうずいしんけいせんい	myelinated nerve fiber
有窓合指〔症〕	ゆうそうごうし〔しょう〕	fenestrated syndactyly
誘導異常〔指列の〕	ゆうどういじょう	abnormal induction
有頭骨	ゆうとうこつ	capitate
誘発電位	ゆうはつでんい	evoked potential
遊離移植〔片〕	ゆうりいしよく〔へん〕	free graft
遊離〔血管柄付き〕〔皮〕弁	ゆうり〔けっかんへいつぎ〕〔ひ〕べん	free [vascularized] flap
遊離腱移植〔術〕	ゆうりけんいしよく〔じゆつ〕	free tendon graft〔ting〕
遊離植皮〔片〕	ゆうりしよくひ〔へん〕	free skin graft
遊離組織移植〔術〕	ゆうりそしきいしよく〔じゆつ〕	free tissue transfer
遊離体	ゆうりたい	loose body
遊離〔皮〕弁	ゆうり〔ひ〕べん	free [skin] flap
遊離複合皮弁	ゆうりふくごうひべん	free composite flap
癒合	ゆごう	union, fusion, coaptation, coalition
癒着	ゆちゃく	adhesion
癒着性の	ゆちゃくせい	adhesive
指〔母指を含む〕	ゆび	digit
指〔母指以外の〕	ゆび	finger
指圧痕	ゆびあつこん	digital impression
指移行術	ゆびいこうじゆつ	digital transfer
指移所〔動〕術	ゆびいしょ〔どう〕じゆつ	finger transposition
指関節インプラント	ゆびかんせつインプラント	finger joint implant
指関節置換〔術〕	ゆびかんせつちかん〔じゆつ〕	finger joint replacement (arthroplasty)
指義爪	ゆびぎせう	→義爪 nail prosthesis, 人工爪 artificial nail
指強直〔症〕	ゆびきょうちよく〔しょう〕	ankyloclactyly
指強皮症	ゆびきょうひしょう	sclerodactyly
指屈筋腱〔腱〕鞘	ゆびくつきんけん〔けん〕しょう	digital sheath
指屈筋腱損傷	ゆびくつきんけんそんしょう	digital flexor tendon injury
指屈筋腱置換〔術〕	ゆびくつきんけんちかん〔じゆつ〕	flexor tendon replacement

指屈筋腱動の固定副子	ゆびくつきんけんどう	flexor hinge splint
てきこていふくし		
指屈筋総腱滑液鞘	ゆびくつきんそうけんかつえ	→尺側滑液鞘 ulnar bursa
きしょう		
ゆび欠損〔症〕	ゆびけつそん〔しょう〕	ectrodactyly
指交差動脈皮弁	ゆびこうさどうみやくひべん	cross-digital artery flap
指交差皮弁	ゆびこうさひべん	cross-finger flap
指三角靭帯	ゆびさんかくじんたい	triangular ligament
指三叉	ゆびさんさ	digital triradius
指しゃぶり	ゆびしゃぶり	thumb sucking, finger sucking
指伸筋	ゆび(し)しんきん	extensor digitorum [communis], EDC
指伸筋腱側索	ゆびしんきんけんそくさく	lateral extensor band
指伸筋腱中央索	ゆびしんきんけんちゅうおうさく	medial extensor band
指神経	ゆび(し)しんけい	digital nerve
指先天異常	ゆびせんてんいじょう	perodactyly
指短縮〔症〕	ゆびたんしゆく〔しょう〕	brachydactyly
指つまみ	ゆびつまみ	digital grip
〔指の〕爪	〔ゆびの〕つめ	finger nail
指肥厚〔症〕	ゆびひこう〔しょう〕	pachydactyly
指副子	ゆびふくし	finger splint
指ブロック	ゆびブロック	digital block
指への趾(足指)移植〔術〕	ゆびへのあしゆびい	toe to finger transfer
しよく〔じゆつ〕		
指輪損傷	ゆびわそんしょう	ring injury
弓づる形成	ゆみづるけいせい	bowstringing = 腱浮き上がり現象
弛み	ゆるみ	loosening

## よ

用手矯正	ようしゆきようせい	manual correction
用手整復	ようしゆせいふく	manipulative reduction
陽性鋭波	ようせいえいは	positive sharp wave
羊膜	ようまく	amnion
翼状腱(側索近位部の)	よくじょうけん	wing tendon
翼状肩甲骨	よくじょうけんこうこつ	scapula alata, winged scapula

翼状肘(ひじ) よくじょうひじ	pterygium cubitale
翼状肘(ひじ)症候群 よくじょうひじしょうこう ぐん	antecubital pterygium syndrome
浴〔治〕療法 よく〔ち〕りょうほう	hydrotherapy
横アーチ よこアーチ	transverse arch
横軸形成障害 よこじくけいせいしょうがい	transverse deficiency
横軸欠損 よこじくけつそん	transverse deficiency
横つまみ よこつまみ	side pinch, lateral pinch, key pinch
横ひだ よこひだ	transverse fold
余剰〔の〕 よじょう〔の〕	redundant
四頭馬車現象 よんとうばしやげんしょう	quadrigea phenomenon
四皮弁 Z 形成〔術〕 よんひべん Z けいせい〔じゅ つ〕	four-flap Z-plasty

## ら

ラグスクリュー	lag screw
ラスパトリウム(骨膜剝離子)	raspatory
螺旋骨折 らせんこっせつ	spiral fracture
<b>Landsmeer</b> 靱帯 ランズメアじんたい	Landsmeer ligament
乱走〔型〕皮弁 らんそう〔がた〕ひべん	random pattern flap
<b>Ranvier</b> 絞輪 ランビエこうりん	Ranvier node

## り

リーミング	reaming
リウマチ手 リウマチて	rheumatoid hand
離開 りかい	diastasis, separation
理学療法 りがくりょうほう	physical therapy, physiotherapy, PT
理学療法士 りがくりょうほうし	physical therapist, PT
力源 りきげん	motor source
<b>Riche-Cannieu</b> 吻合 リシュ・カニユふんごう	Riche-Cannieu anastomosis
<b>Lister</b> 結節 リスターけつせつ	Lister tubercle, dorsal radial tubercle
離断性骨軟骨炎 りだんせいこつなんこつえん	osteochondritis dissecans

立体感覚	りったいかんかく	stereoesthesia
立体感覚消(脱)失〔症〕	りったいかんかくしよ う(だつ)しつ〔しょう〕	stereoaesthesia
立体認知	りったいにんち	stereognosis
立毛神経	りつもうしんけい	pilomotor nerve
リモデリング		remodel〔1〕ing
隆起(膨隆)骨折	りゅうき(ぼうりゅう)こっせつ	torus fracture
リュックサック麻痺	リュックサックまひ	rucksack palsy
領(区)域麻酔	りょう(く)いきますい	regional anesthesia
両顆骨折	りょうかこっせつ	bicondylar fracture
菱形皮弁	りょうけいひべん	rhomboid flap
良(機能)肢位	りょう(きのう)しい	functional position
両手利き	りょうてきぎ	ambidexterity
輪状滑車	りんじょうかつしや	an〔n〕ular pulley
輪状靱帯	りんじょうじんたい	an〔n〕ular ligament
隣接指テープ固定	りんせつしテープこてい	buddy taping
隣接皮弁	りんせつひべん	adjacent flap
Limberg 皮弁	リンバーグひべん	Limberg flap
リンパ液排出	リンパえきはいしゅつ	lymphatic drainage
リンパ管	リンパかん	lymphatic vessel
リンパ管炎	リンパかんえん	lymphangitis
リンパ管形成〔術〕	リンパかんけいせい〔じゅつ〕	lymphangioplasty
リンパ管腫	リンパかんしゅ	lymphangioma
リンパ管造影〔法〕	リンパかんぞうえい〔ほう〕	lymphangiography
リンパ管吻合〔術〕	リンパかんふんごう〔じゅつ〕	lymphatic anastomosis
リンパ腫	リンパしゅ	lymphoma
リンパ節	リンパせつ	lymph node
リンパ節静脈短絡〔術〕	リンパせつじょうみや くたんらく〔じゅつ〕	lymph node venous shunt
リンパ浮腫	リンパふしゅ	lymphedema

## る

類骨骨腫	るいこつこつしゅ	osteoid osteoma
類上皮嚢腫(胞)	るいじょうひのうしゅ(ほう)	epidermoid cyst
類粘液嚢腫	るいねんえきのうしゅ	mucoïd cyst



類皮嚢腫 るいひのうしゆ  
 ループ手術 ループしゆじゆつ  
 ループ縫合 ループほうごう

dermoid cyst  
 loop operation  
 loop suture

## れ

冷感 れいかん  
 冷凍外科 れいとうげか  
 冷凍療法 れいとうりようほう  
**Raynaud** 現象 レイノーげんしょう  
 雑音 れきおん  
 レシピエント  
 裂 れつ  
 列(放射性の) れつ  
 裂手〔症〕 れつしゆ〔しょう〕  
 裂手症候群 れつしゆしょうこうぐん  
 劣性 れつせい  
 裂創 れつそう  
 裂離 れつり  
 裂離骨折 れつりこっせつ  
 レトラクター  
 連鎖機構 れんさきこう  
 連鎖靱帯 れんさじんたい  
 練習 れんしゆう  
 連続かがり縫合 れんぞくかがりほうごう  
 連続矯正ギプス〔法〕 れんぞくきょうせいギプス  
 〔ほう〕  
 連続Z形成術 れんぞくZけいせいじゆつ  
 連続縫合〔法〕 れんぞくほうごう〔ほう〕

cold sensation  
 cryosurgery  
 cryotherapy  
 Raynaud's phenomenon  
 crepitation  
 recipient→受容者(部)  
 cleft  
 ray  
 cleft hand, lobster-claw hand(旧),  
 split hand(旧)  
 split hand syndrome  
 recessive  
 laceration, lacerated wound  
 avulsion  
 avulsion fracture  
 retractor  
 link system  
 link ligament  
 exercise  
 running suture  
 serial cast  
 continuous Z-plasty  
 continuous suture

## ろ

瘻孔切除〔術〕 ろうこうせつじよ〔じゆつ〕  
 肋鎖圧迫テスト ろくさあっぱくテスト

fistulectomy  
 costoclavicular compression test

露出	ろしゆつ	exposure
露出療法	ろしゆつりようほう	→開放療法 open treatment
肋間神経移行〔術〕	ろっかんしんけいいこう 〔じゆつ〕	intercostal nerve transfer
ロッキング		locking
ロッキング現象	ロッキングげんしょう	locking phenomenon
ロッキング指	ロッキングゆび	locking finger, locked finger
ロッド(シリコーン)		rod
Rolando 骨折	ローランドこっせつ	Rolando's fracture

## わ

Waller 変性	ワラーへんせい	wallerian degeneration
Y-V 形成術	Y-V けいせいじゆつ	Y-V plasty
若木骨折	わかぎこっせつ	greenstick fracture
鷲手	わして	clawhand
Wartenberg 徴候	ワルテンベルクちょうこう	Wartenberg's sign
Wartenberg 反射	ワルテンベルクはんしゃ	Wartenberg's reflex
割れ爪	われづめ	split nail
腕	わん→うで	arm
腕尺関節	わんしゃくかんせつ	humero-ulnar joint
腕尺骨癒合〔症〕	わんしゃくこつゆごう〔しょう〕	humero-ulnar synostosis
腕神経叢	わんしんけいそう	plexus brachialis, brachial plexus
腕神経叢神経束	わんしんけいそうしんけいそく	cord of brachial plexus
腕神経叢損傷	わんしんけいそうそんしょう	brachial plexus injury
腕神経叢ブロック	わんしんけいそうブロック	brachial [plexus] block
腕神経叢麻痺	わんしんけいそうまひ	brachial [plexus] palsy
弯手(旧3)	わんで	club hand→内反手〔症〕
腕橈関節	わんとうかんせつ	humero-radial joint
腕橈骨筋	わんとうこつぎん	brachioradialis
腕橈骨癒合症	わんとうこつゆごうしょう	humero-radial synostosis

## 付 録

- ・略語
- ・皮線と指
- ・爪
- ・指伸展機構
- ・手関節の靱帯

## 略語

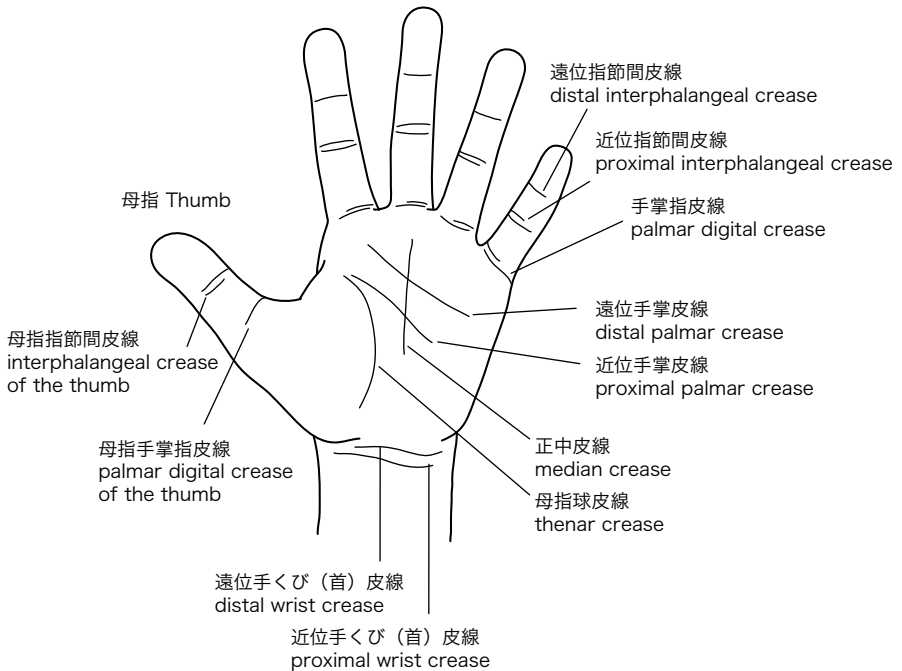
- \*\*\*\*\*
- ・ 汎用される略語を収載した.
  - ・ DIP, PIP, MP, IP は形容詞形のみ略し関節 joint は略さない.
- 使用例: MP 関節 IP joint
- \*\*\*\*\*

<b>2PD</b>	two-point discrimination	二点識別〔覚〕
<b>ADL</b>	activities of daily living	日常生活動作(活動)
<b>ADM</b>	abductor digiti minimi	小指外転筋
<b>AdP</b>	adductor pollicis	母指内転筋
<b>APB</b>	abductor pollicis brevis	短母指外転筋
<b>APL</b>	abductor pollicis longus	長母指外転筋
<b>BR</b>	brachioradialis	腕橈骨筋
<b>CM</b>	carpometacarpal	手根中手(関節)
<b>CPM</b>	continuous passive motion	持続的他動運動
<b>CRPS</b>	complex regional pain syndrome	複合性局所疼痛症候群
<b>CTS</b>	carpal tunnel syndrome	手根管症候群
<b>DASH</b>	disabilities of the arm, shoulder and hand	上肢障害評価表
<b>DIP</b>	distal interphalangeal	遠位指節間(関節)
<b>DISI</b>	dorsal intercalated segment instability	近位手根列背側回転型手根不安定症
<b>DRUJ</b>	distal radioulnar joint	遠位橈尺関節
<b>ECRB</b>	extensor carpi radialis brevis	短橈側手根伸筋
<b>ECRL</b>	extensor carpi radialis longus	長橈側手根伸筋
<b>ECU</b>	extensor carpi ulnaris	尺側手根伸筋
<b>EDC</b>	extensor digitorum communis	総指伸筋
<b>EDM</b>	extensor digiti minimi	小指伸筋
<b>EIP</b>	extensor indicis proprius	固有示指伸筋
<b>EPB</b>	extensor pollicis brevis	短母指伸筋
<b>EPL</b>	extensor pollicis longus	長母指伸筋
<b>FCR</b>	flexor carpi radialis	橈側手根屈筋
<b>FCU</b>	flexor carpi ulnaris	尺側手根屈筋
<b>FDM</b>	flexor digiti minimi brevis	短小指屈筋

<b>FDP</b>	flexor digitorum profundus	深指屈筋
<b>FDS</b>	flexor digitorum superficialis	浅指屈筋
<b>FPB</b>	flexor pollicis brevis	短母指屈筋
<b>FPL</b>	flexor pollicis longus	長母指屈筋
<b>I</b>	index finger	示指
<b>IP</b>	interphalangeal	指節間(關節)
<b>M</b>	middle finger	中指
<b>MP</b>	metacarpophalangeal	中手指節(關節)
<b>MCV</b>	motor nerve conduction velocity	運動神經伝導速度
<b>MMT</b>	manual muscle testing	徒手筋力テスト
<b>ODM</b>	opponens digiti minimi	小指対立筋
<b>OP</b>	opponens pollicis	母指対立筋
<b>OT</b>	occupational therapist, occupational therapy	作業療法士, 作業療法
<b>PB</b>	palmaris brevis	短掌筋
<b>PIP</b>	proximal interphalangeal	近位指節間(關節)
<b>PL</b>	palmaris longus	長掌筋〔腱〕
<b>PQ</b>	pronator quadratus	方形回内筋
<b>PRUJ</b>	proximal radioulnar joint	近位橈尺関節
<b>PT</b>	physical therapist, physical therapy	理学療法士, 理学療法
<b>PT</b>	pronator teres	円回内筋
<b>R</b>	ring finger	環指
<b>ROM</b>	range of motion	可動域
<b>S</b>	small finger	小指
<b>SCV</b>	sensory nerve conduction velocity	感覚神経伝導速度
<b>TAM</b>	total active motion	総自動運動域
<b>TFCC</b>	triangular fibrocartilage complex	三角線維軟骨複合体
<b>TPD</b>	tip-palm distance	指尖手掌距離
<b>VISI</b>	volar intercalated segment instability	近位手根列掌側回轉型手根不安定症

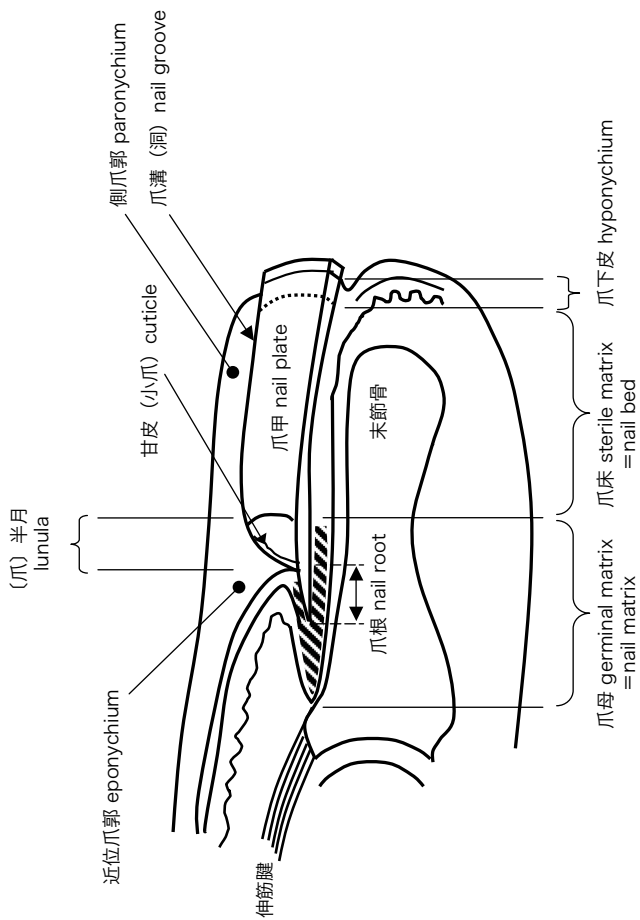
## 皮線と指

	示指	中指	環指	小指
指 finger:	Index	Middle	Ring	Small

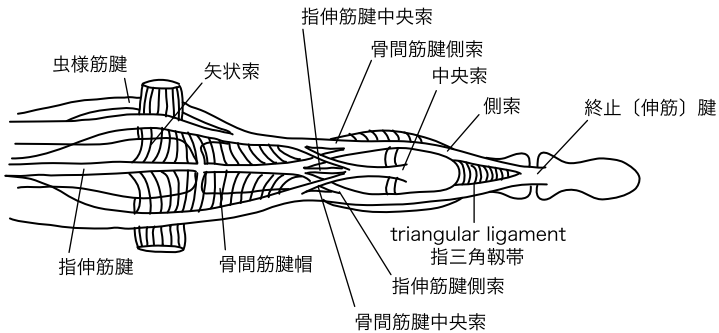
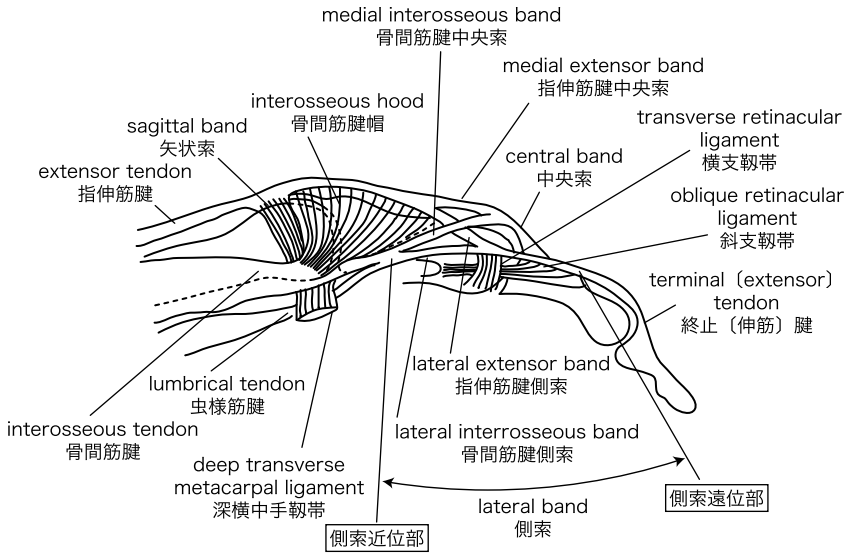


- ・カルテ記載を考慮して、指の英語名は頭文字が互いに重ならない名称とする。
- ・web (みずかき) より遠位を指、近位を手掌とする。
- ・指内の皮線はinterphalangealが示すように指節「間」にあるので指節間皮線とする。
- ・手くび皮線は近位手根骨や橈骨遠位端の手術・病変を考慮して細分化する。

## 爪



指伸展機構





## 手関節の靭帯

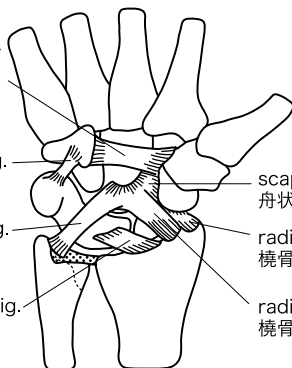
### 掌側浅層の靭帯

flexor retinaculum or  
transverse carpal lig.  
屈筋支帯あるいは  
横手根靭帯

pisohamate lig.  
豆状有鉤骨靭帯

ulnocapitate lig.  
尺骨有頭骨靭帯

long radiolunate lig.  
長橈骨月状骨靭帯



scaphocapitate lig.  
舟状有頭骨靭帯

radioscaphoid lig.  
橈骨舟状骨靭帯

radiocapitate lig.  
橈骨有頭骨靭帯

### 掌側深層の靭帯

palmar transverse  
interosseous lig. of  
the distal row  
遠位手根列の掌側横骨  
間靭帯

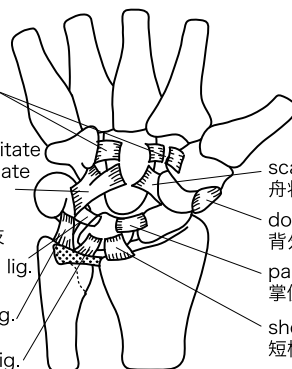
triquetrum-hamate-capitate  
lig. (ulnar limb of arcuate  
lig.)

三角有鉤有頭骨靭帯  
または弓状靭帯の尺側枝

palmar lunotriquetral lig.  
掌側月状三角骨靭帯

ulnotriquetral lig.  
尺骨三角骨靭帯

ulnolunate lig.  
尺骨月状骨靭帯



scaphocapitate lig.  
舟状有頭骨靭帯

dorsolateral scaphotrapezoidal lig.  
背外側舟状大菱形骨靭帯

palmar scapholunate lig.  
掌側舟状月状骨靭帯

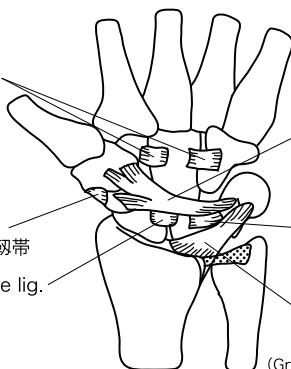
short radiolunate lig.  
短橈骨月状骨靭帯

### 背側の靭帯

dorsal transverse  
interosseous lig. of  
the distal row  
遠位手根列の  
背側横骨間靭帯

dorsolateral  
scaphotrapezoidal lig.  
背外側舟状大菱形骨靭帯

dorsal scapholunate lig.  
背側舟状月状骨靭帯



triquetrum-scapoid-trapezium-  
trapezoid lig. (dorsal intercarpal  
lig.)

三角舟状大菱形小菱形骨靭帯  
または背側手根骨間靭帯

dorsal lunotriquetral lig.  
背側月状三角骨靭帯

radiotriquetral lig.  
橈骨三角骨靭帯

## 手外科用語集（改訂第4版 通算第6版）

（検印省略）

---

1990年5月	手の外科学用語集	
1994年5月	手の外科用語集—改訂版	
1997年5月22日	手の外科学用語集	（株式会社南江堂）
2002年4月11日		改訂第2版（株式会社南江堂）
2007年5月11日		改訂第3版（有限会社ナップ）
2012年4月18日	手外科用語集	改訂第4版（有限会社ナップ）

編集者 日本手外科学会  
発行者 長 島 宏 之  
発行所 有限会社 ナップ  
〒111-0056 東京都台東区小島1-7-13 NKビル  
TEL 03-5820-7522 / FAX 03-5820-7523  
ホームページ <http://www.nap-ltd.co.jp/>  
印刷 三報社印刷株式会社

---

© The Japanese Society for Surgery of the Hand, 2012 Printed in Japan

ISBN978-4-905168-15-7

**JCOPY** 〈(社) 出版者著作権管理機構 委託出版物〉

本書の無断複写は著作権法上での例外を除き禁じられています。複写される場合は、そのつど事前に、(社) 出版者著作権管理機構（電話 03-3513-6969, FAX 03-3513-6979, e-mail: [info@jcopy.or.jp](mailto:info@jcopy.or.jp)）の許諾を得てください。