特集　日常診療で困ることあれこれ

Rectal Examination

あなどるなかれ！ 直腸診

患者さんの立場に立った肛門疾患診察手技をマスターする

伊野英男（国立療養所邑久光明園　外科医長）

Point

①患者さんのプライバシーを大切にしよう
②肛門疾患の解剖学的・組織学的特性をよく理解しよう
③直腸診は診察のプロセスを大切にしよう
④専門医へのコンサルトやフォローアップを忘れずに

はじめに

私が医学生であったずいぶん以前、直腸診察を練習するためのシミュレーターなどは存在せず、直腸指診（Digital Rectal Examination：DRE）を初めて体験できたのは、医師となった後に担当した患者さんを実際に診察させてもらったときであった。そのときはあまりに緊張し、十分な所見がとれたか非常に不安だった記憶がある。

近年、さまざまなデジタル画像診断機器の普及や性能の向上により、日常診療における診断プロセスの簡便化が実現された反面、直腸診などの古典的診察法は教育現場においても比較的忘れられがちな傾向にある。しかし、このようなアナログ検査法のなかにもわれわれ医師が多くのことを学ぶ機会が隠されており、特に研修医はぜひマスターしておくことが望ましい手技なので、今回「あなどるなかれ！ 直腸診」としてとり上げてみたいと思う。

直腸診を学ぶ前に

何よりもまず、肛門疾患の診察は非常にデリケートな検査の1つであると認識すべきである。他人に肛門周囲を晒すことは、たとえその相手が医師でそして堪えがたい症状のためにしかたないとしても、それを嫌と思わない患者さんはほとんどいない。そのことを十分理解したうえで、以下のようなしっかりとしたプライバシーへの配慮が必要である。

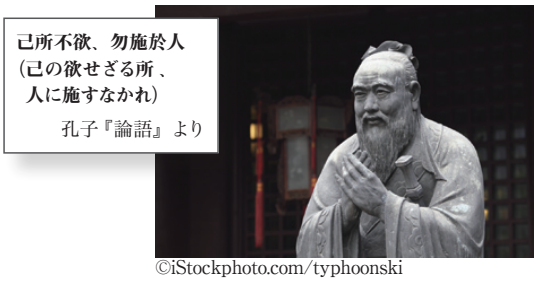

©iStockphoto.com/typhoonski

患者さんの立場に立った肛門診察に必要なこと

❶いきなり直腸診を行わない。肛門診察の必要性を十分に説明し同意を得る
❷患者プライバシーの十分な確保が可能な診察環境を整備する
❸特に男性医師は女性患者の直腸診を行う場合、決して単独で診察しない
❹検査中、患者さんに不安を与えるような振る舞いを慎む

肛門周囲の構造と直腸診

肛門周囲は多種多様な疾患が集まる「交差点」のような部位である。

肛門周囲にはその組織学的・解剖学的成り立ちから、①皮膚科疾患、②消化器疾患、③婦人科疾患、④泌尿器科疾患などが病巣形成を示すことがあり、また、それらを原因別にみても良性疾患（感染性、腫瘍性、血管性など）や悪性疾患（腫瘍性など）などさまざまなものが含まれている。

直腸診、なかでも直腸指診では指先の感覚のみで病変の把握を行わなければならない。したがって、直腸診のトレーニング前には必ず肛門周囲の解剖学的構造をしっかり確認しておくことが診断精度の向上に不可欠である（図1）。

直腸診までの流れ

肛門周囲の症状で受診した患者さんへの主なアプローチ手順は、①問診、②全身のチェック、③肛門周囲の診察である。

1）問診時のポイント

肛門疾患の診断において問診は特に重要。主訴、現病歴、既往歴、家族歴などとともに以下の項目についても忘れず

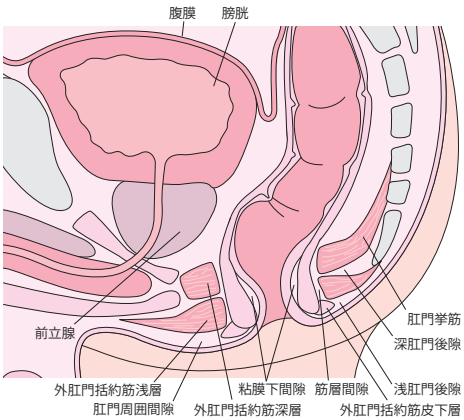

図1 肛門周囲の解剖学的構造
文献1を参照して作成

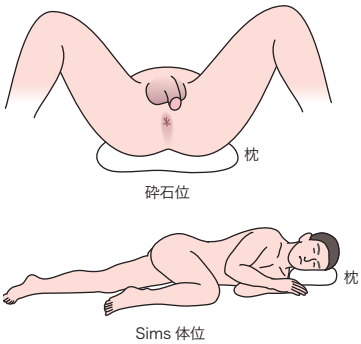

図2A 直腸診の体位
文献2から転載

図2B 左側Sims体位

図2C バスタオル使用例

に確認しよう。

- 痛み：排便との関係、痛みの感覚と程度、緩解・増悪の有無
- 出血：出血の色調、タイミングとその量、そして凝血塊の有無
- 脱出：出現時期とその程度と頻度、怒責による増悪の有無
- 下着の汚れ：色調と性状、臭いなど
- 排便：便秘・下痢の有無、回数、便柱の太さ、残便感、便失禁など

2）全身チェック時のポイント

全身疾患に伴う肛門病変の可能性を考慮し、腹部所見は特にしっかりととること。

- 圧痛点の有無、硬結触知の有無
- 腸雑音の聴取による腸蠕動の状態把握
- ソケイ部など全身リンパ節の腫脹など

3）肛門診察時のポイント

注目！

①問診と全身診察の結果を説明後、直腸診の必要性を説明し同意を得る
②できれば個室、最低でもカーテン付診察室を使用し、検査中はバスタオルなどで患者プライバシーの十分な確保に努める
③特に男性医師が女性患者の直腸診を行う場合、必ず女性職員（看護師、医師）を同席させる。決して単独では診察しない
④たとえ経験が浅くとも、検査を担当する医師は恥ずかしがらず堂々と落ち着いて検査を行うこと。患者さんはそのような医師の態度にとても敏感である

直腸診の実際

ポイント
❶診察体位　❷視診　❸指診　❹肛門鏡検査

1）直腸診の体位（図2A）

- 右・左側臥位（Abel体位、Sims体位など）や砕石位があるが、検者が右利きの場合は左側臥位（左側Sims体位）が一般的と考えられる.
  左側Sims体位：左側臥位になり、両膝をしっかり抱えて肛門周囲をよく観察できるようにする（図2B）
- 検査前後はバスタオルで臀部をしっかりカバーすること（図2C）
- 左側Sims体位で検者は患者さんの背側に立ち、右手に手袋を着用し、左手で右臀部を軽く引きながら肛門部がよく観察できるように視野を確保する

2）視診

肛門周囲から左右坐骨結節、会陰外陰部、尾骨までの範囲を観察する。

《肉眼診断が可能な疾患》

- 直腸脱
- 内痔核（脱出、嵌頓）、血栓性外痔核
- 痔瘻（二次口、膿瘍形成）
- 慢性裂肛の見張り疣
- 皮膚疾患（感染性、腫瘍性など）
- 手術瘢痕など

3）指診

- 手袋を着用し、主に示指を使用する（最も敏感なため）
- 示指に潤滑ゼリーを付け、肛門周囲を軽くなぞりながら被検者の緊張をほぐす
- 検査中は口を軽く開けて呼吸をするよう指示し、肛門輪の緊張が緩むのを確認しながら、示指をゆっくり深く尾骨に沿わせるように挿入する（図3）
- まず直腸前壁の触診を行う。直腸側最奥から前立腺または子宮頸部をしっかり確認しながら肛門輪の近くまで戻ってくる
- 再度示指を尾骨に沿わせて深くまで挿入し、直腸側壁～後壁の触診を行う
- 肛門輪周囲まで戻ってきたら歯状線の周辺（痔核など）を再度丁寧に触診する
- 検査終了後、手袋に粘液、血液、膿などが付着していないかチェックする
- 必要な場合は母指を用いた双指法でさらなる検索を行う

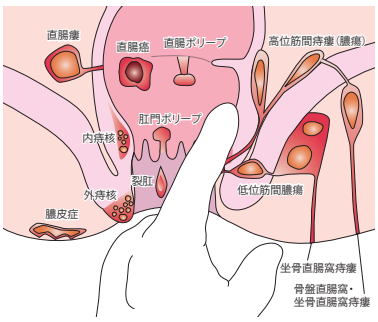

図3 直腸指診と肛門疾患
文献1、3を参照して作成

図4 ケリー式(筒型)肛門鏡
プラスチック肛門鏡AT-PT001、LED肛門鏡グリップAT-GR003（製造販売元・写真提供：荒川製作所）

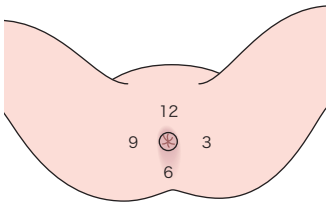

図5 カルテ記載時のシェーマ
文献2から転載

4）肛門鏡検査

- ストランゲ式（二枚貝式）とケリー式（筒型）が一般的である（図4）
- 肛門鏡の先端部に潤滑ゼリーを塗布し、ゆっくり挿入して使用する。二枚貝式は閉じた状態で挿入後に開いて観察する。また、筒型肛門鏡は二枚貝式に比べると挿入が容易でより奥まで観察できるため、研修医にはお勧めの検査器具である
- しっかり奥まで挿入後、ライトを付け、内筒を抜き、直腸全周を観察しながら肛門輪へ戻ってくる

5）検査終了

- 検査終了後は、速やかに潤滑ゼリーをよく拭いて、患者さんに衣服を着用してもらう

直腸診所見のカルテ記載法

後述のコンサルテーションでも述べるが、診療情報の正確な伝達がなされるためにも診察結果のカルテ記載は正しく行われなければならない。一般的に図5のようなシェーマを使用して記録する。

カルテ記載のポイント

1. 肛門を下から見上げるようにして腹側を12時、背側を6時、検者から見て右側を3時、左側を9時と時計に見立てて部位を記載する
2. 直腸病変では挿入した示指の長さを基に、病変の肛門輪からの距離を記載する
3. 肛門周囲の皮膚疾患や脱出病変あるいは、前立腺・子宮頸部の所見についても忘れずに記載する
4. 病変の大きさ、色調、硬さ、形状、圧痛・可動性の有無をできるだけ正確に記載する。瘻孔形成を認める場合にも、1次口と2次口の関連性を記載しておく。また、患者さんの許可を得て、可能な限り病変部の写真撮影を行うこと

研修医が知っておくべき代表的肛門周囲疾患

肛門周囲に発生する疾患は多種多様であり、そのすべてについて問診・診察から正確な診断に至るためには、その原因疾患まで含めると実に多くの鑑別診断を記憶あるいは経験しなければならないと言える。しかし、多くの研修医が外来で経験する症例のほとんどは以下に挙げる代表的疾患が主なものであるため、まず専門医の指導の下にこれらについての知識・経験をしっかり積んだ後にさらなる難症例へとステップアップしていくことが望ましい。

1）痔核（内痔核、外痔核）（図6）

- 肛門疾患中、最も頻度が高い
- 外来で緊急対応を求められるのは嵌頓痔核と血栓性外痔核である
- 痔核腫脹の好発部位は3時、7時、11時の3カ所である
- 内痔核と外痔核の鑑別には歯状線の位置確認が重要である
- 痔核の症状はそのうっ血などによる循環不全が主な原因であると考えられる。そのため診察終了後に消炎・鎮痛目的の坐剤を使用し、温かいタオルで肛門全体を優しくマッサージすることにより、痔核の循環改善を図って嵌頓痔核の還納を試みる

2）直腸脱（図7）

- 一般的には完全直腸脱（直腸壁全層の肛門外脱出）のこと
- その他には不完全直腸脱（粘膜・粘膜下層の脱出）や直腸粘膜脱がある
- 内痔核との鑑別点は、①肛門括約筋の緊張低下、②内痔核と異なり脱出があっても痛みの訴えが少ない、③比較的高齢者に多く、脱出の自覚から受診までの期間が長い

3）裂肛（急性、慢性）（図8）

- 肛門上皮に生じた裂創（亀裂、びらん、潰瘍）の総称
- 排便時から排便後の持続性疼痛と少量の出血が特徴的症状
- 好発部位は6時と12時方向の肛門上皮
- 慢性裂肛では見張り疣、肛門ポリープや肛門狭窄などの二次的変化を認める
- 裂肛の原因は多様であり、治療方針の決定は非常に複雑である
- 急性裂肛では診察終了後、消炎・鎮痛目的の坐剤を処方して保存的方法から治療を開始する

4）肛門周囲膿瘍、痔瘻（図9）

- 多くは肛門陰窩に開口する肛門腺の感染に起因する
- 感染により肛門周囲に膿瘍が形成されると、肛門部の不快感、発赤、腫脹疼痛、発熱などが出現する
- 膿瘍が自壊あるいは排膿すると症状は改善方向へ向かう。膿瘍の肛門皮膚への穿破（二次口）が生じると痔瘻となる
- 病状の把握と診断には直腸指診が重要である。示指だけでなく母指も使用して（双指法）、膿瘍の位置や瘻孔の連続性を調べる
- 若年者の肛門周囲膿瘍や痔瘻症例では、常にCrohn病に伴う肛門病変の可能性を考慮して精査を進める必要がある。通常の原発口が歯状線上の肛門小窩にあるのに対し、Crohn病に伴う痔瘻の特徴は原発口が直腸粘膜に存在す

図6 脱出した内痔核
文献3から転載

図7 直腸脱
文献3から転載

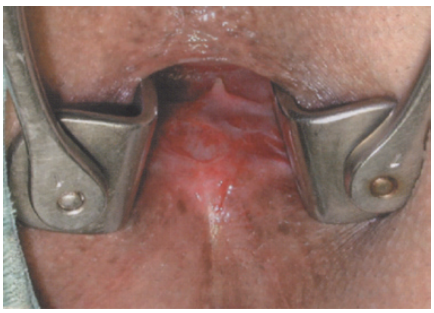

図8 急性裂肛
文献3から転載

図9
痔瘻の二次口
文献4から転載

図10
肛門ポリープの脱出
文献5から転載

ることである
- 症状が強い場合には、局所麻酔下に切開排膿・ドレナージ術が必要

5）肛門ポリープ（図10）
- 内痔核や裂肛に伴う炎症により形成されるポリープ
- ポリープの大きさはさまざまで表面は平滑、硬さは弾性軟
- くり返す脱出を主訴に受診することが多く、治療は原疾患とともに結紮切除

その他の知っておきたい肛門周囲疾患

肛門疾患には上記の他にもさまざまな原因によるものがたくさんある。なかでも以下の疾患は研修医でも知っておいてほしい疾患である。

1）感染性疾患：診察時には両手手袋、マスク、ゴーグルが必要
- 尖形コンジローマ（ヒトパピローマウイルスの局所感染）
- 扁平コンジローマ（梅毒トレポネマの局所感染）

2）肛門皮膚悪性腫瘍：単なる皮膚炎と放置しないこと
- 肛門部Paget病（Paget細胞による表皮内癌）
- 肛門部Bowen病（扁平上皮癌の一型による表皮内癌）
- 肛門部悪性黒色腫（直腸肛門移行部が好発部位）

3）その他の悪性腫瘍
- 直腸癌の肛門浸潤
- 前立腺癌の直腸浸潤
- 肛門管癌
- 痔瘻癌
- 胃癌の腹膜（Douglas窩）転移（排便困難など狭窄症状で受診）

おわりに

肛門診察のように“見えにくい”検査のなかにこそ、“よく見える”ことがあります。それは常に患者さんの目線で診療を進めることができているかという「医師の心構え」です。皆さんも以下のことに注意しながら正しい診察技術を身につけてください。

直腸診の心構えABC

Ⓐ礼節ある肛門診察で患者さんとの信頼関係を構築しよう
Ⓑ専門医や上級医へのコンサルテーションを活用し、積極的に肛門疾患の知識と経験を身につけよう（そのためにも正確な所見の記載が大切）
Ⓒ病状の経過や検査所見により、さらなる精査（大腸内視鏡、直腸肛門内圧測定、造影検査、CT、MRIなど）を考慮し、漫然と対症療法のみを行わないこと

文献
1）松村譲兒：「臨床につながる解剖学イラストレイテッド」．羊土社，2011
2）鈴木快輔，岡壽士，他：「外科診断学　新外科学大系　第2巻」．（出月康夫，他編），中山書店，p288，1990
3）岩垂純一：「この10年における肛門疾患診療の変遷および今後の展望」．日本シェーリング，p5，p8，p37，2003
4）松島誠：「内科医にもわかる直腸肛門病変」．（杉田昭，編），日本メディカルセンター，p15，2009
5）松島誠：「術式解説と動画で学ぶ肛門疾患の診療」．（高野正博，辻順行，編），中山書店，p36，2007

Profile

伊野　英男（いの　ひでお）
国立療養所邑久光明園　外科医長
岡山大学大学院地域医療人材育成講座　客員准教授