症例

コデインによる薬疹の２例

津田　英隆[1)]　　宮岡　由規[2)]　　榊　　哲彦[1)]

１）小松島赤十字病院　皮膚科
２）現徳島大学医学部　皮膚科

要　旨

コデインによる薬疹の２例（症例１：53歳、女性。症例２：70歳、女性）を報告した。いずれも感冒様の症状が先行し、鎮咳剤を内服後に症例１では猩紅熱様皮疹型、症例２では多形紅斑型の皮疹を生じた。症例１ではリン酸コデイン、症例２ではリン酸ジヒドロコデインのパッチテストが陽性であった。コデインは鎮咳剤としてよく使われる薬剤であるがその薬疹の報告は意外と少ない。皮疹が重篤化する症例ではパッチテストが簡便かつ安全で有用な診断法であるかもしれない。

キーワード：リン酸コデイン、リン酸ジヒドロコデイン、薬疹

はじめに

コデインは鎮咳剤として日常診療で比較的よく使われる薬剤であるがその薬疹の報告は意外に少ない。今回我々は鎮咳剤、総合感冒剤中に含まれていたリン酸コデインとリン酸ジヒドロコデインによる薬疹を経験したので報告する。

症例１：53歳、女性
初　診：平成10年９月19日
既往歴：平成10年３月右小脳出血、高血圧症（アムロジン®、アデカット®内服中）
現病歴：初診の約２週間前より感冒様の症状があり、９月10日近医受診した。PL®顆粒、アプレース®、鎮咳剤のシロップを処方され５日間内服したところ前腕に痒みを伴う紅斑が出現してきた。近医を再度受診しセレスタミン®、グリチロン®投与による加療を受けるも紅斑は拡大し膿疱を伴ってきた。また38～39度台の熱発も出現してきたため当科を受診した。
現　症：ほぼ全身に浸潤の強い紅斑を認め癒合傾向を示した（図１）。また紅斑の辺縁には粟粒大の膿疱が多数集簇していた（図２）。
入院時検査成績：血液一般検査では白血球数15490/ul（好中球91.4％）と高値を示していた。血液生化学検査ではGPT49IU/lと軽度上昇していた。CRPも3.2

図１

図２

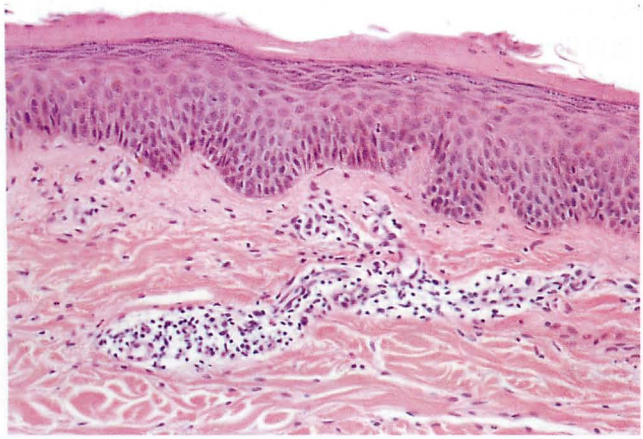

図3

mg/dl と軽度上昇していた。ASLO 値は正常であった。
病理組織所見：入院より3日目に腹部の紅斑より生検した。表皮では角層の parakeratosis と表皮基底層の hyperpigmentation を認め、真皮浅層の血管周囲には主としてリンパ球と組織球からなる炎症細胞浸潤がみられた（図3）。
治療および経過：臨床症状より薬疹または膿疱性乾癬が疑われた。入院後すべての薬剤を中止し、リンデロン®4 mgの点滴静注をおこなったところ翌日には解熱し紅斑の拡大も停止した。以後リンデロン®を漸減、中止するも皮疹は1週間ほどで色素沈着を残して治癒し、以後再燃を認めなかった。先行する乾癬の皮疹がなく再発もないことより膿疱性乾癬は否定的で、この時点で薬疹を疑い、すべての薬剤のパッチテストをおこなった。
パッチテスト成績：白色ワセリンを基剤とした10%濃度のアデカット®、アプレース®、アムロジン®、セレスタミン®、PL®顆粒、グリチロン®と as is で鎮咳剤のシロップについて、パッチテストとスクラッチパッチテストをおこない48、72時間後に判定した。スクラッチパッチテストにおいて鎮咳剤のシロップが48、72時間ともに（＋）であった（図4）。そこで鎮咳剤のシロップの成分を問い合わせ、その成分であったブロチン®、リン酸コデイン、ムコダイン®、メプチン®についてさらに同様にパッチテストとスクラッチパッチテストをおこなった。両者にて48、72時間ともにリン酸コデインで（＋＋）となった（図5）。よって本症例をリン酸コデインによる薬疹と診断した。なお DLST および内服誘発試験はおこなっていない。

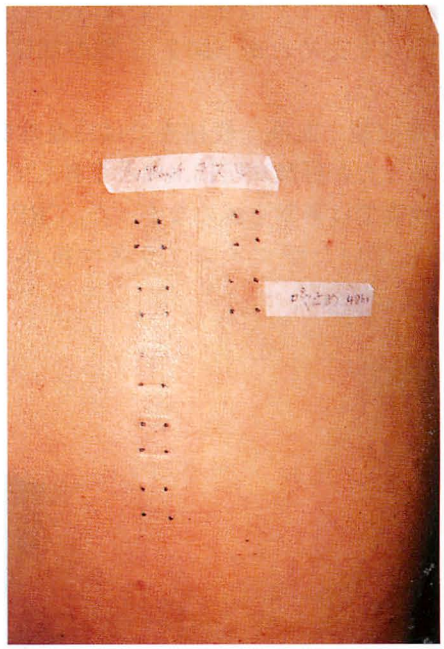

図4

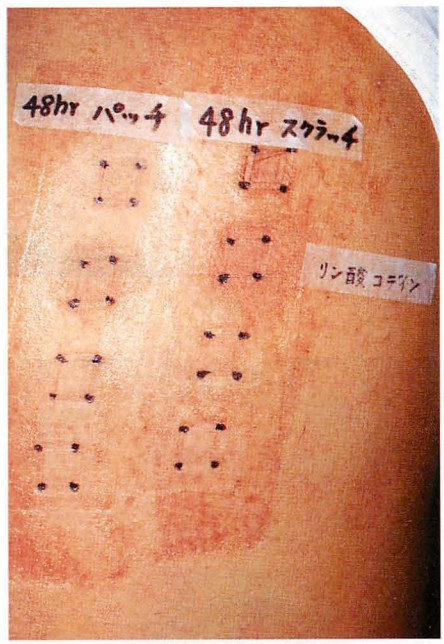

図5

症例2：70歳、女性
初　診：平成10年10月2日
既往歴：平成10年7月皮膚アレルギー性血管炎
現病歴：初診の4、5日前より頭と喉の痛みがありインフリー®、セルベックス®、テルネリン®、市販の総合感冒剤を数回内服した。その2日後より全身に痒みを伴う紅斑が出現してきたため当科を受診した。
現　症：顔面を除くほぼ全身に境界が明瞭な胡桃大ま

での浸潤の強い紅斑が散在していた（図６）。また口腔内にびらんを認めたが（図７）、他の部位に粘膜疹は認めなかった。

入院時検査成績：血液一般検査では白血球数6250/ulと正常であったが好酸球が13.4％と上昇していた。血液生化学検査では異常を認めなかった。CRPが4.5mg/dlと上昇していたがマイコプラズマ抗体は陰性であった。

図６

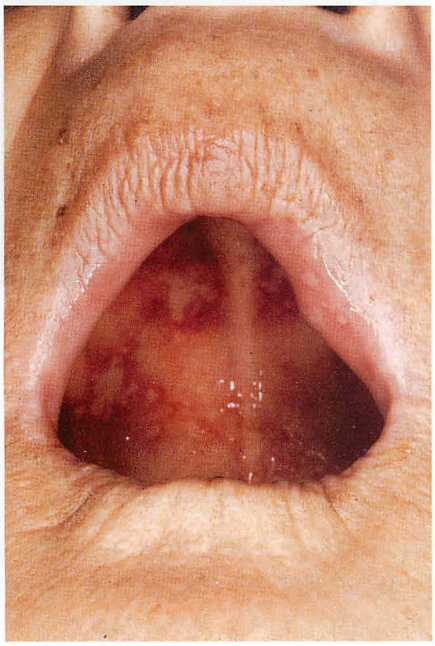

図７

病理組織所見：表皮には角層にparakeratosisを伴う過角化がみられ、表皮内へのリンパ球浸潤と表皮真皮境界部の液状変性を認める。真皮浅層は浮腫状で帯状に主としてリンパ球と組織球からなる炎症細胞浸潤を認め典型的な多形紅斑の像を呈していた（図８）。

治療及び経過：臨床像より感染アレルギーや薬剤による多形紅斑を疑った。入院後リンデロン®４mgとブロアクト®２ｇの点滴静注をおこない、１週間ほどで色素沈着を残して治癒したため両者を中止したが、皮疹の再燃を認めなかった。後日、鑑別診断のためパッチテストをおこなった。

パッチテスト成績：白色ワセリンを基材とした10％濃度のインフリー®、セルベックス®、テルネリン®、総合感冒剤についてパッチテストとスクラッチパッチテストをおこない48、72時間後に判定した。スクラッチパッチテストにおいて総合感冒剤が48、72時間ともに（＋）であった（図９）。そこで総合感冒剤の成分を問い合わせ、その成分であったアセトアミノフェン、無水カフェイン、キキョウ乾燥エキス、グアヤコールスルホン酸、リン酸ジヒドロコデイン、ショウキョウ末、マレイン酸クロルフェニラミン、dl-塩酸メチルエフェドリンについてさらに同様にパッチテストとスクラッチパッチテストをおこなった。両者にて48、72時間ともにリン酸ジヒドロコデインで（＋＋）となった（図10）。よって本症例をリン酸ジヒドロコデインによる薬疹と診断した。なお症例１と同様にDLSTおよび内服誘発試験はおこなっていない。

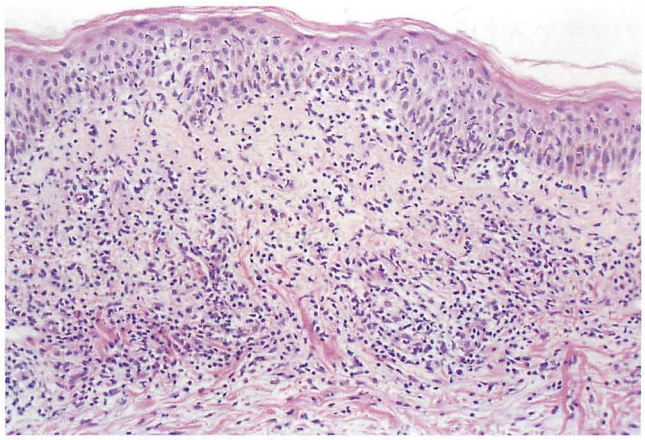

図８



図9

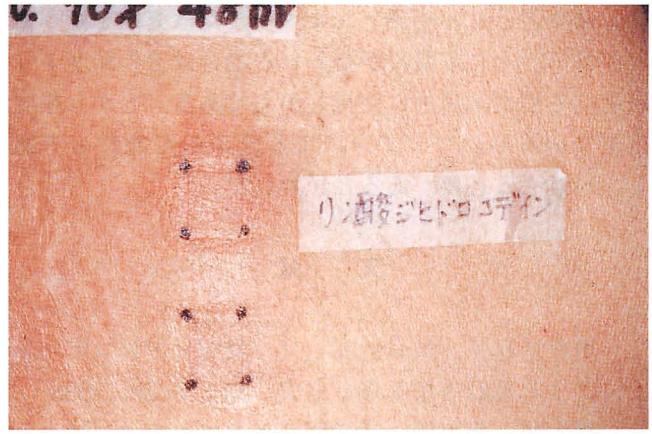

図10

考　案

コデインはアヘンアルカロイドの主成分の一つであり、同じくその主成分の一つであるモルヒネよりも鎮痛作用は弱いが、呼吸抑制作用、便秘、嘔吐などの副作用を生じにくい薬剤である。主として咳の抑制に用いられる。製剤としては10倍散、100倍散のリン酸コデイン、リン酸ジヒドロコデインが薬局方に収載されており、100倍散は麻薬扱いでないため市販の総合感冒剤にも多く含まれる。故に多くの感作機会があるにもかかわらず、その薬疹の報告は以外に少なく、最近10年間の本邦での報告例[1)~6)]は図11に示す通りである。その皮疹型は本邦では紅斑丘疹型の報告が多い。希なものとしては海外では固定薬疹型[7)]などの報告もありその皮疹型は様々である。自験例では症例1で猩紅熱様皮疹、症例2で多形紅斑の皮疹を呈し、前者では膿疱性乾癬と、後者では感染アレルギーに伴う多形紅斑との鑑別を必要とした。

診断法については症例1の様に皮疹が重篤化し、全身症状を伴うものには内服誘発テストは行いにくい。その点感度では劣るものの、パッチテストが簡便で侵襲も少ない。最近10年間の報告ではパッチテストの陽性率は比較的高く、意外と有用であるかもしれないのでまず試みるべき診断法であろう。その際、リン酸コデインとリン酸ジヒドロコデインは交叉性があるとされているので、パッチテストの際にどちらかで代用す

報　告　者	年齢・性	皮疹型	原　因　薬	診　断
奥野（1988）	13　女	蕁麻疹型	リン酸コデイン	プリックテスト陽性
鈴木（1992）	29　女	不明	リン酸ジヒドロコデイン	内服テスト陽性
平田（1994）	23　女	紅皮型	リン酸ジヒドロコデイン	内服テスト陽性
関東（1995）	26　男	紅斑丘疹型	リン酸コデイン	パッチテスト陽性
国土（1996）	54　女	紅斑丘疹型	リン酸ジヒドロコデイン	内服テスト陽性
泉　（1997）	34　女	猩紅熱様皮疹型	リン酸コデイン	パッチテスト陽性
自験例	53　女	猩紅熱様皮疹型	リン酸コデイン	パッチテスト陽性
自験例	70　女	多形紅斑型	リン酸ジヒドロコデイン	パッチテスト陽性

図11　最近10年間の本邦報告例

ることが可能であるが、中には両者のパッチテストの結果が一致しない事[3]もあるので注意が必要である。

感冒様の症状が先行し、皮疹を生じた患者を見た場合には原因として感染アレルギーまたは薬剤を疑うことが多い。そして薬疹が疑われる場合はその頻度より抗生剤や消炎鎮痛剤に注視しがちである。しかし頻度は少ないもののコデインによる薬疹の可能性も考慮し、対処する必要があると思われた。

文　献

1）奥野冨起子，須貝哲郎：リン酸ジヒドロコデインによる蕁麻疹型薬疹，皮膚　30；35-39，1988

2）鈴木裕，藤田優：リン酸ジヒドロコデインによる薬疹の１例，日皮会誌　102；892，1992

3）平田雅子，玉井雅子，梅澤慶紀、他：パブロンゴールド®による薬疹の１例，西日皮膚　56；645，1994

4）関東裕美，小関光美，深澤大：リン酸コデインによる薬疹，皮膚臨床37；1195-1198，1995

5）国土喜美子，横川真紀，安田佳世：リン酸ジヒドロコデインによる薬疹，日皮会誌　106；1424，1996

6）泉裕乃，伊丹聡巳，内田智恵子，他：リン酸コデインによる膿疱を伴った猩紅熱型薬疹の１例、臨皮　51；137-139，1997

7）M. A. Gonzalo-Garijo, F. Revenga-Arranz : Fixed drug eruption due to codeine, Br J Dermatol. 135：498-499，1996

Two Cases of Drug Eruption Dlue to Codeine

Hidetaka TSUDA[1], Yuki MIYAOKA[2], Akihiko SAKAKI[1]

1）Division of Dermatology, Kamatsushima Red Cross Hospital

2）Division of Dermatology, Tokushima University School of Medicine

We report two cases of drug eruption (Case 1 : a 53-year-old woman, Case 2 : a 70-year-old woman). In both cases, cold-like symptoms preceded and eruption of scarlatiniform in Case 1 and that of erythema multiforme type appeared after oral administration of an antitussive. In patch test, codeine phosphate was positive in Case 1 and dihydrocodeine phosphate was positive in Case 2. Codeine is often used as an antitussive, but durg eruption due to codeine is surprisingly scarce. In the cases in which eruption becomes severe, patch test may be a simple, safe and useful diagnostic method.

Key words : codeine phosphate, dihydrocodeine phosphate, drug eruption

Komatushima Red Cross Hospital Medical Journal 4 : 64－68, 1999