



開心術後ドレナージの基本術式と 新しい心嚢ドレーン留置法:CPD法の実際



中通総合病院 心臓血管外科 統括科長

大内 真吾 先生

近年、小口径スリット型・シリコン素材のドレーンが患者の疼痛軽減を目的として心臓外科領域に広く普及している。

中でも細径で柔軟、広範囲からのドレナージが可能なREDAX社シリコンドレーン(スマートドレーン)の特長を活かし、心臓を一周するようなドレーンの留置法(circular pericardial drainage:CPD法)を実施している大内先生にCPD法の実際と、合わせて開心術後ドレナージのエッセンスについてお聞きしました。

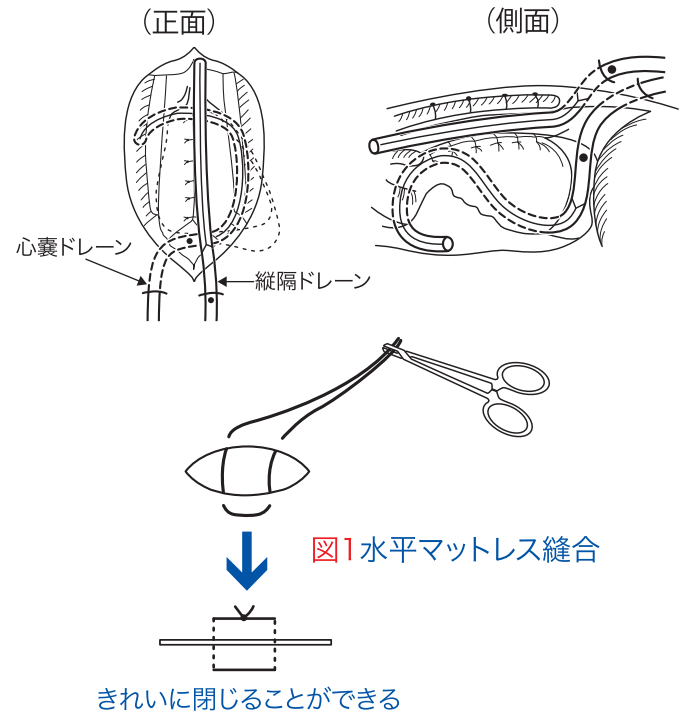
Q1 CPD法の狙い

心嚢ドレーンに対してCPD法を考えるきっかけは、開心術後にしばしば遭遇する遅発性の心タンポナーデにあります。術後の心エコーで心臓周囲に局限した心嚢液(あるいは血腫)が見られることがありますが、その原因を心嚢内の残存血腫にあると考えました。また横隔膜面に1本の太いドレーンを留置する従来の心嚢ドレーンでは心嚢内の全てをドレナージできるか疑問に思い、シリコンドレーンの柔軟性と排液性を活かして心臓を一周するような留置方法(CPD法)を考案し、2007年10月より実施しています。心嚢内に血腫を残さないことで、心膜の炎症反応を予防し、結果として過剰な心嚢液の産生を抑制できる、つまり遅発性の心タンポナーデを防止できるのではないかと考えています。

Q2 ドレーンの刺入口と閉創用縫合糸

剣状突起下左側から縦隔ドレーン、右側から心嚢ドレーンを刺入する方針として、スマートドレーン(19Fr)の外径よりもやや大きめの皮膚切開を置きます。このとき皮膚切開が小さいと切開面に圧迫壊死を生じ、ドレーン抜去後に創傷治癒の遅延を起す場合がありますので注意が必要です。ドレーンの刺入口の造設にトロッカー針を使うこともできますが、この圧迫壊死のリスクと血管損傷防止の観点から当院では使用していません。また当院ではドレーン抜去時の閉創のために、あらかじめ水平マットレス縫合(図1)の糸を掛けています。両端の長さを均等にし、ネラトン付モスキート鉗子で把持しておきます。この際、1回結び目を作る人もいますが皮膚に圧迫壊死を生じることがありますので結ばない方が適切と考えています。また感染防御の観点からイソジンドレープは剥がさないでください。

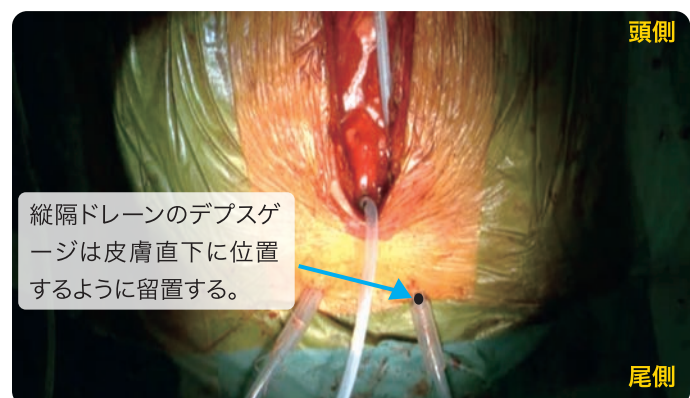
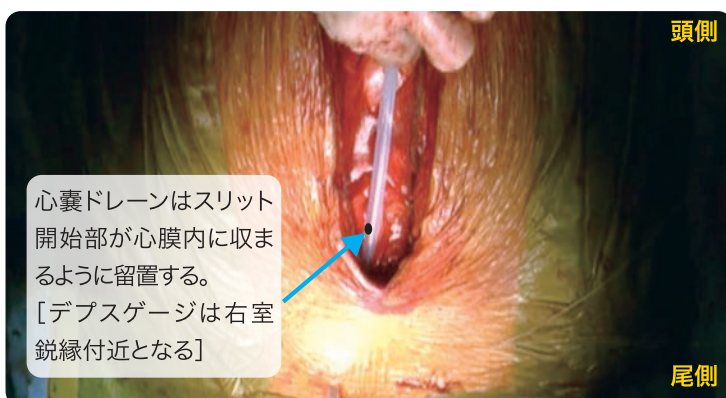
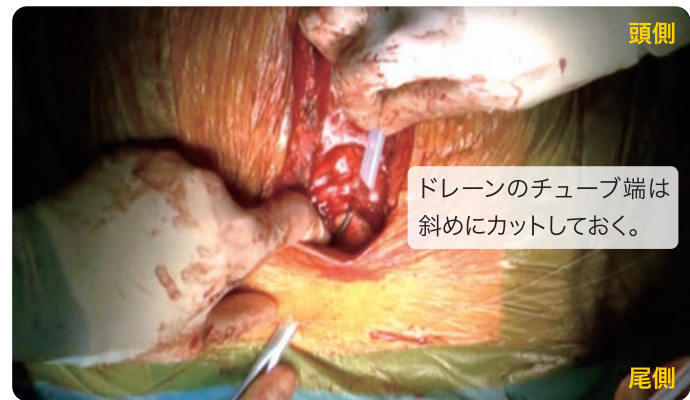心嚢ドレーンと縦隔ドレーンの位置関係(CPD法による)

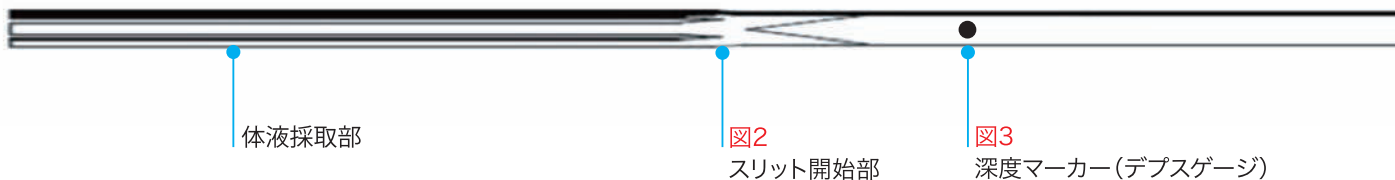

Q3 ドレーンの刺入

先ほど開けた皮膚切開部位から先細長ペアン鉗子などで腹直筋を貫き刺入します。スマートドレーンの(吸引器側)チューブ端はあらかじめ斜めに切断しておき、その先端を先細長ペアン鉗子で把持し縦隔内から体外に引き抜きます。

スマートドレーンの最も吸引効率の良い部分はスリットの開始部です(図2)。そのスリット開始部が縦隔ではなく、心嚢内に収まるようにデプスゲージ(スリット開始部から5cmに印字されている黒い●マーク(図3)は右室鋭縁付近に置きます。縦隔ドレーンも同じように刺入しておきますが、デプスゲージが皮膚直下になるように位置させます。(右下写真)

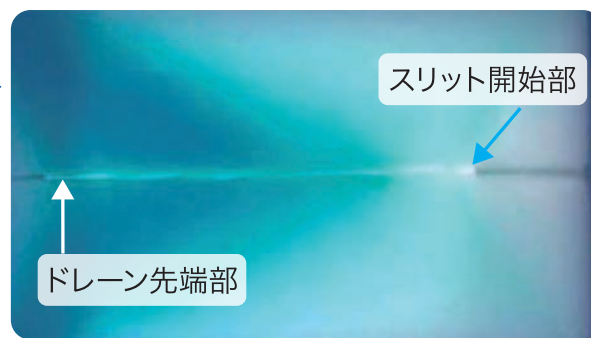



スリット型ドレーンの吸引はスリットの始まる位置からスタートする(下実験写真参照)。スリットの始まる位置が心膜外にあると、縦隔内のドレナージが優先される可能性がある。



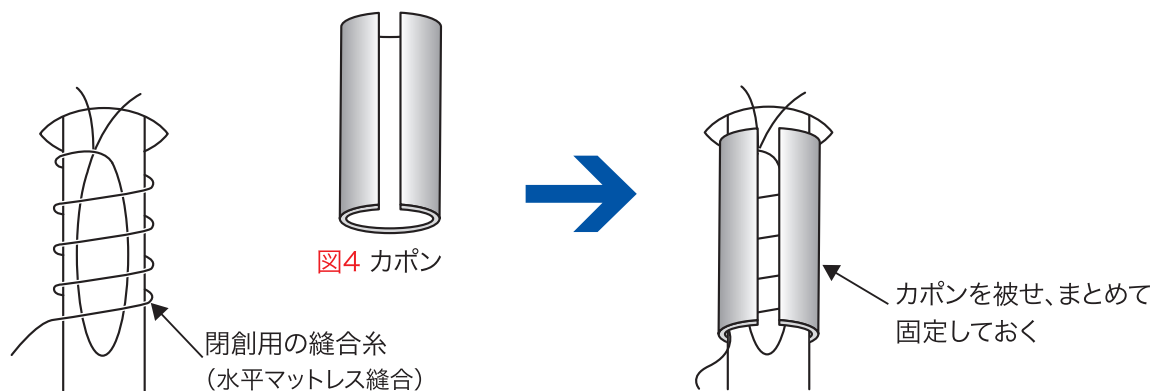
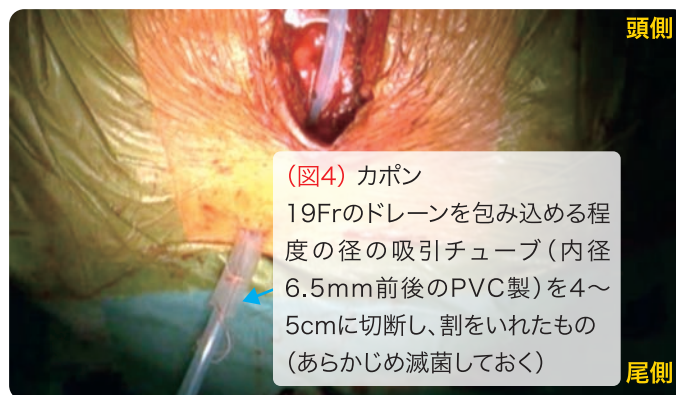
[自社実験]: 青色の色素を含んだスポンジにスリット型ドレーンを配置しておき、吸引をかける。



[吸引後]: 青色の色素が吸引されている。ドレーンの先端ほど吸引効率が悪い。

Q4 閉創用の縫合糸の取扱い

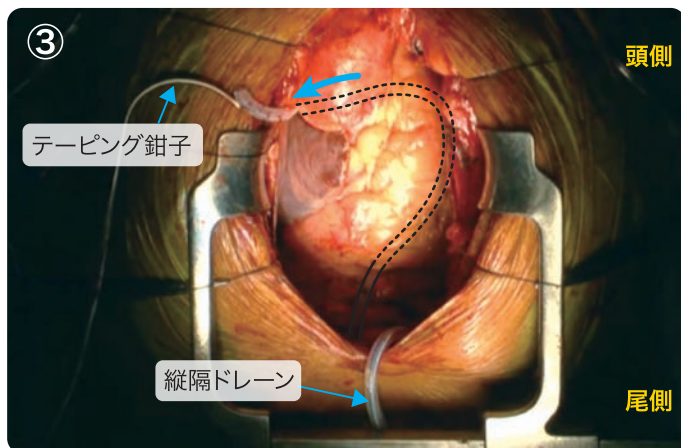
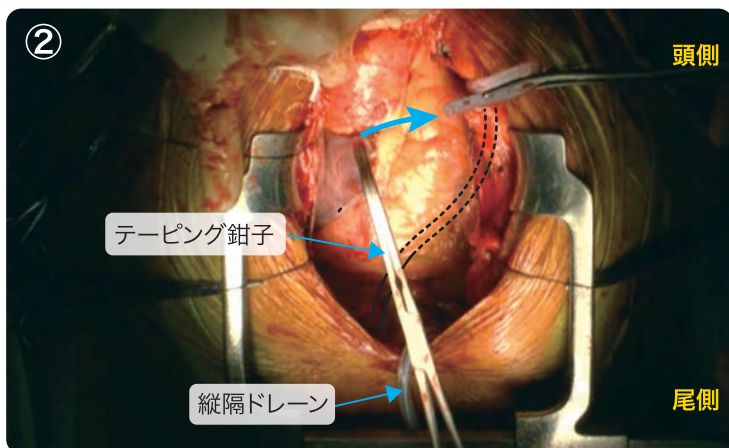
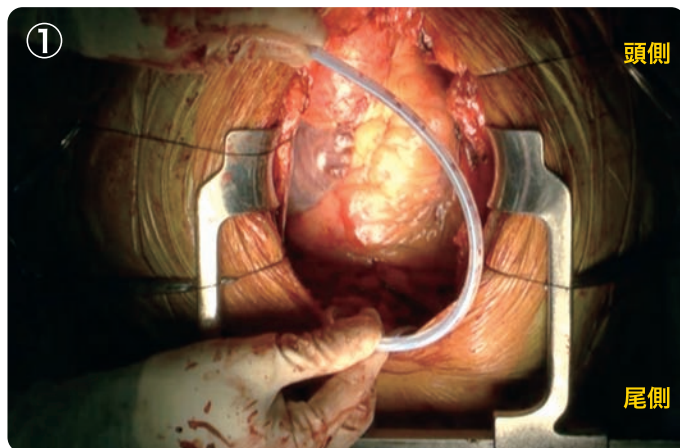
水平マットレス縫合の糸(糸の端はモスキート鉗子で把持)は刺入部から5cmほどで折り返し、刺入部付近からドレーンに巻きつけます。この際にドレーンとともに折り返した糸も一緒に巻きつけるとドレーンがずれにくいようです。「カポン(図4)」と当院で呼んでいる4cm長のチューブに割を入れた道具でドレーンと巻きつけた糸をまとめて固定します。(この糸はドレーン抜去後の閉創のための糸ですので、ドレーン固定用の糸は閉胸後に掛けます。)



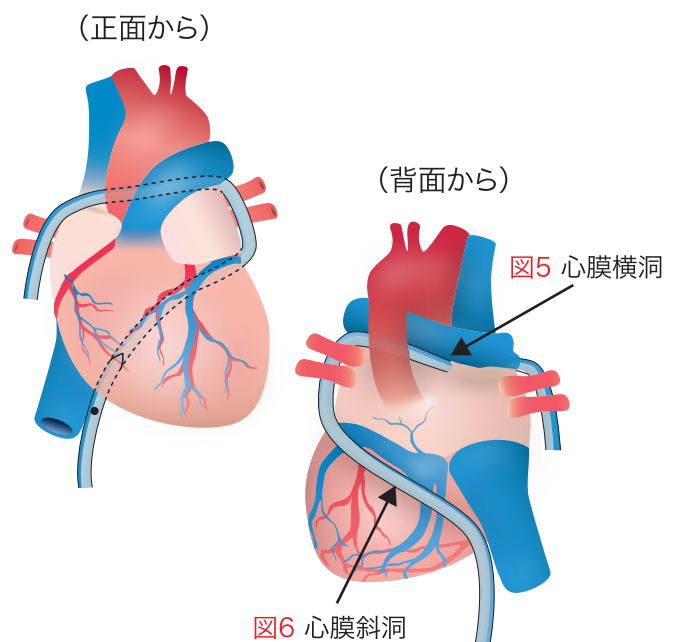
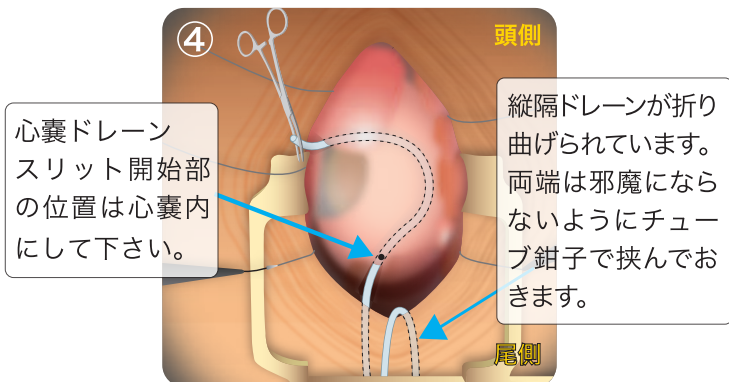
Q5 心嚢ドレーンの留置(CPD法)

心嚢内の止血操作が完了した後(Heart wireの固定の前)に心嚢内にドレーンを留置します。以下CPD法(Circular Pericardial Drainage)の操作になります。

- ① 剣状突起下右側から刺入したCPD用のドレーンを「Ω」字に折り曲げ心尖部をくぐらせます。
- ② 当院でテーピング鉗子と呼んでいる大きな強弯の鉗子を右心房と大動脈基部の間から(大動脈と肺動脈をまとめてテーピングする気持ちで)心膜横洞(図5)を通して左心耳の上方に出します。
- ③ ドレーンの断端をテーピング鉗子先端でつかみ(左心耳と一緒に挟んでいないか注意しつつ)右心房側に引き抜きます。



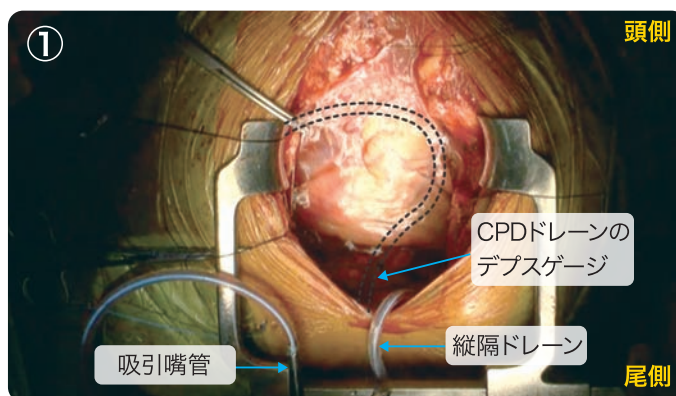
- ④ ドレーンを引っ張ると「Ω」字のループが心膜斜洞(図6)に落ち着きます。ドレーンの先端は長ペアン鉗子などで挟んでおくと邪魔になりません。シリコンドレーンは挫滅により強度が損なわれますが、挟んだ先端部は後で切除しますので問題にはなりません。



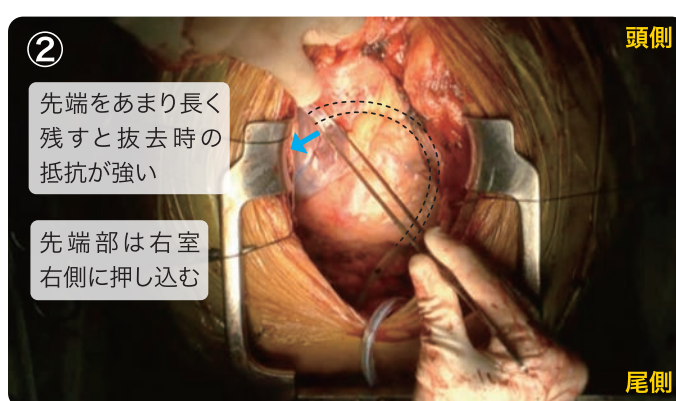
CPD法によるドレーンの配置

Q6 心嚢内の洗浄と心膜の閉鎖

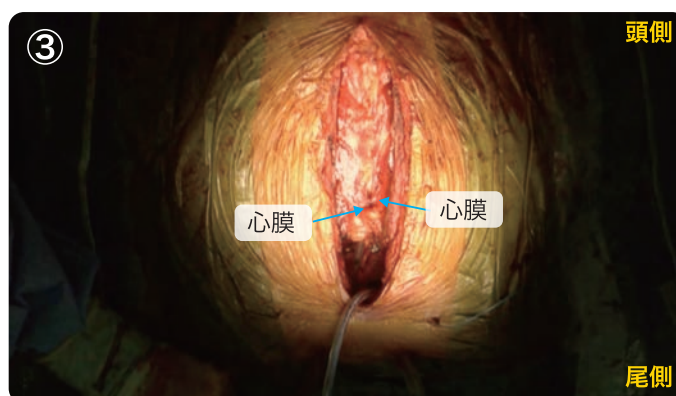
①Heart wireの固定後、心嚢内を洗浄します。心嚢内に満たした生食は、CPDのドレーン(心嚢ドレーン)に吸引嘴管をつなげ吸引するとみるみるドレナージされる様子がよくわかります。この吸引嘴管による吸引は閉胸時まで続きます。出血量が多いと味噌汁をすすするようなズルズル音が多く聞こえ、出血量が少ないとズルズル音は少ないので安心して閉胸できます。



②心膜を閉じる前にドレーン先端が右心房の右側へ収まるくらいの長さになるように先端部を切断します。上大静脈の前方を通り右房右側へ先端を押し込みます。

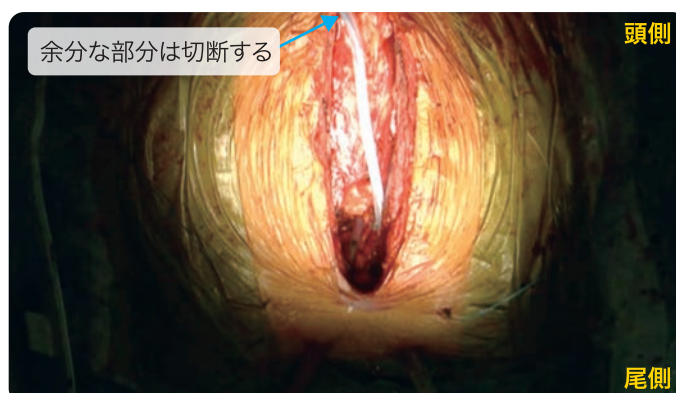


③閉胸後に縦隔の出血と区別が付きやすいように、心膜は可能な限り閉じます。



Q7 縦隔ドレーンの留置

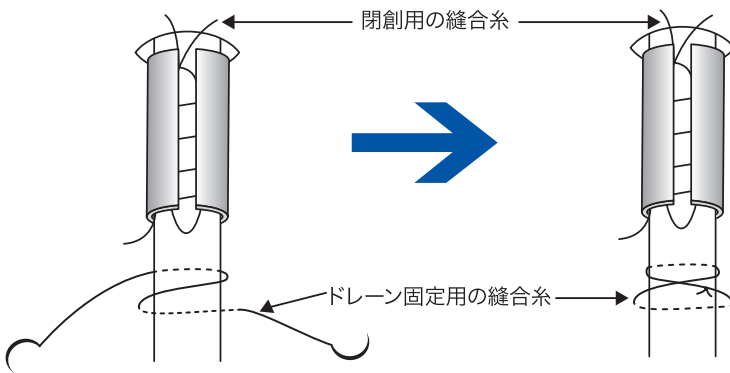
縦隔ドレーンの長さは縦隔の全長にわたることが好ましいと思います。余分なドレーンの先端部は切断します。



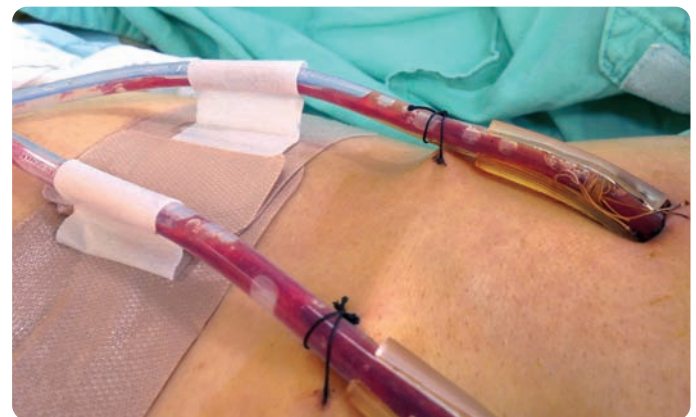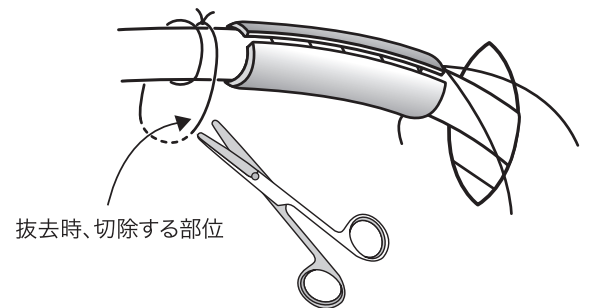
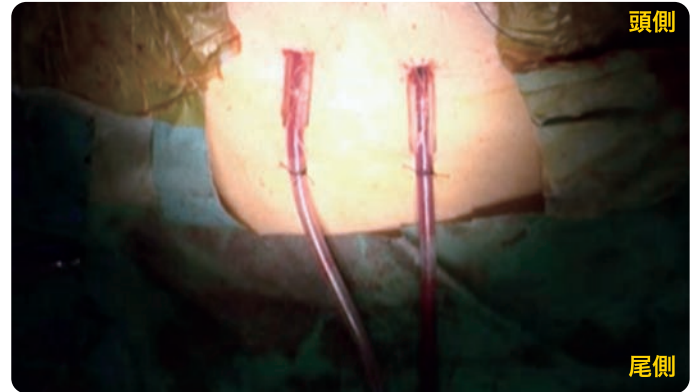Q8 閉胸とドレーンの固定

通常通りの閉胸後、イソジンドレープを剥がしドレーンを固定しますが、当院では刺入部から5cm離れた部位(カポンの下部)でドレーンを1巻きし、皮膚に固定しています。

このようにしておけば、ドレーン抜去時に固定糸の切除が容易で、せっかく用意している創閉鎖用の糸を誤って切ってしまう心配がありません。



ドレーン固定用の糸をかけた後、ドレーンをテープで固定します。ドレーンを包み込むよう(Ω:オメガ型)にテープを貼ると剥がれにくくなります。当院ではアルケア社製のクイックフィックス[®]を採用しております。



Q9 ドレーンのミルクングについて

当院では心嚢ドレーンと縦隔ドレーンをYコネクターで接続し『メラサキューム』で-10cmH₂Oに設定して吸引しております。ドレーンのミルクングは術後早期の排液が濃い状態の時しか行っていません。過度な陰圧は縦隔内のoozingや、静脈性の出血を増加させるような気がしますので、縦隔ドレーンのミルクングには注意が必要です。漿液性の排液になれば、ミルクングは行わずとも『メラサキューム』の陰圧でドレナージされます。1日1回のガーゼ交換の時と、ドレーン抜去の前にはドレーンが詰まっていないかミルクングしてみます。フィブリン塊で詰まっている場合、ミルクングによって排液される場合があります。



●シリコン製ドレーン専用のメラ ミルクングローラー (泉工医科工業社製)

術後、ドレーン出血が多い場合は心タンポナーデにならないよう絶えずミルキングを行います。しかしこのような状況は稀で、心タンポナーデの恐れがあるほどの出血なら再開胸止血術を行った方がいいでしょう。当院では200ml/h以上の出血があれば、手術適応と考えています。

以前はミルキングの際、シリコンドレーンをアルコール綿で挟み指でしごいでいました。滑りがよく手軽にできるのですが、アルコールはシリコンドレーンを劣化させるため、この方法は行わない方が適切です。『メラ ミルキングローラー』は軽量で操作性がよく有用なものだと思います。

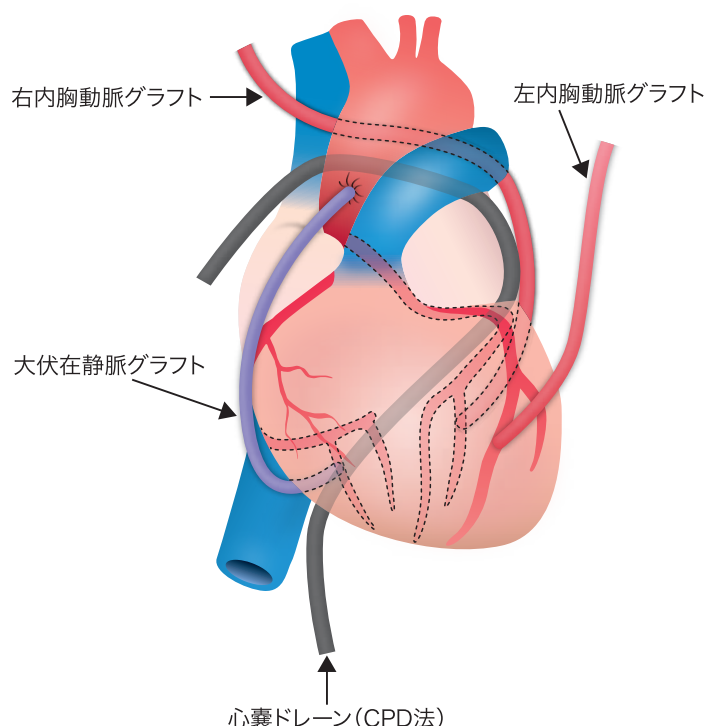
Q10 ドレーンの抜去

CPD法で留置した場合、ドレーンの抜去がスムーズに安全にできるのか、ということが懸念されますが、実は意外にすると抜くことが可能です。研修医の先生に抜去させても全く問題は起こっていません。抜去時はAラインで脈の波形を確認しながら行いますが、不整脈や心臓損傷、血圧低下などの合併症が発生したことは過去の約500症例で一度もありません。

シリコン製のドレーンはすべりが良く、組織がドレーンの表面に固着することもなく、排液採取部は細いスリットになっているので陰圧を掛けてもドレーンの内部に組織が入り込まないことがその理由であると考えています。当院では心嚢ドレーンと縦隔ドレーン、両方のドレーンで100mL/日以下の排液量を目安に(術後2~3病日目)ドレーンを抜去しています。胸骨からの出血が多いと縦隔ドレーンの方が先に血腫で詰まっているケースがあります。心膜を閉じていると縦隔の血腫が心嚢内に及ぶことは稀で、CPDが効いていれば、心嚢内には血腫はたまりません。

Q11 CPD法の適用

2007年にCPD法を考案して以来、弁膜症や大血管例だけではなくCABG例にも適応を拡大しています。現在では全てのCABGに適用しています。RITAを左冠状動脈の回旋枝に吻合する場合は、心膜横洞でグラフトとドレーンの走行が重なってしまう可能性があります。その場合はグラフトは頭側、ドレーンは尾側の心膜横洞に位置するようにしています。大伏在静脈を右の冠状動脈に吻合する場合でもCPDのドレーンとグラフトがクロスしないように工夫し心膜閉鎖しています。仮にクロスしても下大静脈付近の房室間溝は弾力があるのでグラフトの閉塞には繋がりません。つまり、CPDのドレーンは、CABG症例においても(丁寧に行えば)すべての症例に留置は可能です。グラフト閉塞が心配な場合は心膜斜洞に通すだけでも効果は得られると思います。



Q12 CPD法の結果

2007年10月から現在まで約500症例にCPD法を適用したドレナージを行っていますが、心臓損傷、致死的不整脈、抜去困難など考えうる合併症は1例も認めていません。また、CPD法導入前にしばしば遭遇していた遅発性の心タンポナーデの発症は約0.97%(516例中5例)に減少しました。これは心嚢内に血腫を残さないことで、心膜の炎症反応を予防し、結果として過剰な心嚢液の産生を抑制したのではないかと考えています¹⁾。そして、シリコンドレーンと従来型ドレーンを比較した A.Terziらの報告²⁾によると、ドレナージ量、平均在院日数に差を認めなかったとしていますので、もしスマートドレーン(販売名:スパイラルドレーン)と従来のドレーンとでドレナージ性能が同等としたならば、遅発性心タンポナーデの発症を抑制した要因はCPD法であると考えています。

【文献】

1) 大内真吾 他

「開心術後における新しい心嚢ドレナージ法の有用性」胸部外科 Vol.63 No.11(2010-10)992-994

2) A. Terzi et.al (Thoracic surgery unit, Verona city hospital, Azienda Ospedaliero, Verona,Italy)

『The use of flexible spiral drains after non-cardiothoracic surgery』

European Journal of Cardio-Thoracic Surgery 27(2005)134-137

販売業者

 **MERA 泉工医科工業株式会社**

■問い合わせ先: 本社商品企画 TEL.03-3812-3254 FAX.03-3815-7011

■営業拠点: 札幌支店・東北支店・青森・盛岡・福島・関東支店・つくば・松本・新潟・東京支店・横浜・中部支店・静岡・金沢・関西支店・中四国支店・岡山・高松・九州支店・鹿児島

製造業者

 **REDAX®**

製造販売業者

泉工医科貿易株式会社 〒113-0034 東京都文京区湯島3-20-12

注意

実際のお取り扱いの際には取扱説明書及び添付文書をよくお読みになってからご使用下さい。

■常に研究・改良に努めておりますので、仕様の一部を変更する場合があります。あらかじめご了承下さい。
●2016/1月/2000 ●不許複製 ●S-1 ●B-60 ●BO-0264-01 ●認証番号: 221ADBZX00081000
●届出番号: 13B1X00078090005 www.mera.co.jp/